

## El tatú carreta

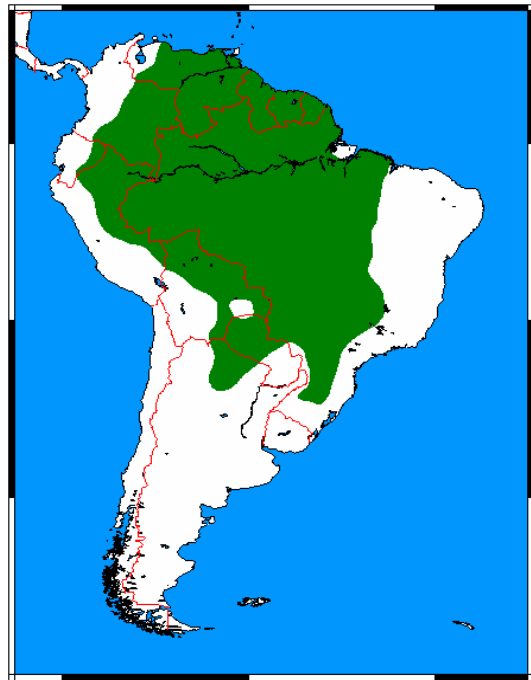
El tatú carreta (*Priodontes maximus*) es el más grande de los representantes vivientes de la familia Dasypodidae, una familia que incluye a mamíferos acorazados conocidos como peludos, mulitas y quirquinchos. Es denominado “tatú guazú” por los guaraníes (=armadillo grande); puede alcanzar en condiciones naturales más de 1,5 m de largo total y un peso de 40 kg. Como otros miembros de su familia, su cuerpo está cubierto por un caparazón móvil formado por placas óseas y córneas, y sus dedos poseen fuertes garras curvas. Gracias a la combinación de dicho caparazón con su gran tamaño y fuerza, los adultos tienen pocos depredadores, entre los que se incluyen a los grandes félidos: el yagüareté y el puma.



*Priodontes maximus* (foto: Amareta Kelly)

El tatú carreta ocupa hábitats variados de Sudamérica, desde selvas tropicales hasta sabanas arboladas y llanuras inundables. En Argentina es una especie característica de la provincia fitogeográfica chaqueña, donde abundan las colonias de

hormigas y termitas que, junto con otros insectos subterráneos, son su principal alimento.



Mapa de distribución (de Wikimedia Commons)

Es un mamífero de hábitos nómades, que recorre varios kilómetros cada día y en consecuencia requiere un área territorial de tamaño considerable. El avance de la frontera agrícola con la consiguiente destrucción de su hábitat, junto con la caza por parte de las comunidades locales que lo consumen o lo capturan ilegalmente, son la mayor amenaza para su conservación. Está categorizado como “vulnerable” a nivel mundial (UICN, 2014) y “en peligro” a nivel nacional (Libro Rojo de Mamíferos de Argentina, 2012).

En el Museo de La Plata se exhibe el esqueleto articulado y el cuerpo taxidermizado de un ejemplar de tatú carreta (ver foto), los cuales forman

parte de la colección mastozoológica de esta institución.

Como dato anecdótico, en el año 2012, fotos de dicho esqueleto fueron enviadas a veterinarios de Brasil que debían intervenir quirúrgicamente a uno de estos animales luego de haber sido atropellado, y necesitaban información acerca de la particular anatomía de la especie. Aunque lamentablemente ese tatú carreta murió como consecuencia de las lesiones recibidas, el caso sirve para destacar la importancia y utilidad de los materiales alojados en colecciones

científicas como insumo fundamental para investigaciones tanto básicas como aplicadas.

Cecilia C. Morgan  
Sección Mastozología  
División Zoología Vertebrados  
Museo de La Plata (FCNyM-UNLP)



(Foto B. Pianzola)