



MSUD (Maple Syrup Urine Disease) en terneros Polled Hereford y cruza Polled Hereford x Shorthorn en Uruguay

MSUD (Maple Syrup Urine Disease) in Polled Hereford and Polled Hereford x Shorthorn crosses in calves in Uruguay

Dutra F^{1*}, Romero A¹, Quinteros C,¹ Kelly L².

1-DILAVE Miguel C Rubino, Laboratorio Regional Este, Avelino Miranda 2045, Treinta y Tres, Uruguay.

2- INIA Las Brujas, Ruta 48, Km 10, Canelones. Uruguay.

*Autor para correspondencia: fdutra@mgap.gub.uy

Veterinaria (Montevideo) Volumen 51

Nº 200 (2015) 14 - 25

Recibido: 21/12/2014

Aceptado: 15/5/2015

Resumen

Se reporta el primer diagnóstico de MSUD (Maple Syrup Urine Disease) o Enfermedad de la orina con Olor a Jara-be de Arce en terneros Polled Hereford (PH) y cruza Polled Hereford x Shorthorn (PH x SH) en Uruguay. La enfermedad se diagnosticó en 3 rodeos de cría comercial en la región Este de Uruguay, el primero en agosto de 2004 en terneros PH (3 casos, 2,3%), el segundo en setiembre de 2006 en PH (5 casos, 4,1%) y el tercero en agosto de 2008 en terneros cruza PH x SH (7 casos, 3,8%). Todos los predios adquirirían los toros y el semen Polled Hereford de cabañas nacionales. Los terneros afectados eran normales al nacimiento pero luego de mamar calostro desarrollaban un cuadro nervioso severo con hiperestesia, decúbito, convulsiones, lomo arqueado, opistótonos y muerte en los primeros días de vida. No había lesiones macroscópicas. Histológicamente, se observó edema severo de mielina con *status spongiosus* a lo largo del neuroeje, principalmente en el cerebelo, sustancia blanca subcortical, mesencéfalo y formación reticular del bulbo, y menos en la médula espinal. No se encontraron signos de desmielinización ni de degeneración o pérdida de neuronas. Un toro y 5 (35,7%) vacas testadas del predio

Summary

Maple Syrup Urine Disease (MSUD) was diagnosed in Polled Hereford and Polled Hereford x Shorthorn calves from three commercial herds in the East Region of Uruguay. Three calves (2.3%) were affected in a purebred Polled Hereford herd in August 2004, 5 (4.1%) in a purebred polled Hereford cows in September 2006, and 7 (3.8%) in a Polled Hereford x Shorthorn herd in August 2008. All three herds were bred with Uruguayan Polled Hereford bulls. Affected calves were normal at birth but after weaning developed a severe neurologic condition characterized clinically by extensor spasms, depression, opisthotonos and inability to stand, dying within 3-5 days of birth. The principal histopathologic change in 3 affected calves was diffuse, severe, *status spongiosus* throughout the white matter of the cerebellum, cerebrum, mesencephalus and medulla oblongata, and less so in spinal cord. Spongiosis was due to edema of myelin sheaths. Myelin deficits or neuronal death were not found. Blood samples from 1 bull and 5 cows (37.5%) from herd 2, and 1 bull, 2 cows (28.5%) and the affected calf from herd 3, were identified as carriers for the MSUD 248C→T mutation. The mutation seems to be widespread in Polled Hereford

2, y 1 toro, el ternero afectado y 2 (28.5%) vacas del predio 3 eran portadores de la mutación MSUD 248C→T. El MSUD es una enfermedad hereditaria presente en la raza Polled Hereford en Uruguay y su diagnóstico diferencial debe siempre considerarse en cuadros nerviosos perinatales en esta raza.

Palabras clave: Bovino, MSUD, Maple Syrup Urine Disease, Edema Neuroaxial, *Status spongiosus*,

herds in Uruguay.

Key words: Maple Syrup Urine Disease, Bovine, Polle Hereford, Shorthorn, *status spongiosus*

Introducción

Maple Syrup Urine Disease o Enfermedad de la orina con Olor a Jarabe de Arce (MSUD) (OMIA 000627), es una de las enfermedades hereditarias más significativas e importantes del bovino. Ocurre en terneros de raza Polled Hereford (PH), Hereford (HER), Polled Shorthorn (PS) y sus cruza, y se ha reportado en Australia, Nueva Zelanda Estados Unidos, Reino Unido y Canadá (Cordy y col., 1969; Davis y col., 1975; Baird y col., 1987; Harper y col., 1989). Existe también un reporte en terneros Hereford en la provincia de Chubut, Argentina (González y col., 1997). Originalmente el MSUD estaba incluido dentro del síndrome Edema Neuroaxial Hereditario que comprendía también a la Mioclonía Congénita Hereditaria (ICM) (OMIA 000689) (Healy y col., 1985; Gundlach, 1990). Ambas enfermedades son clínicamente muy similares y pueden presentarse simultáneamente en el mismo rodeo por lo que su diagnóstico diferencial muy difícil (Harper, 1989; Healy y col., 2002). Estudios poblacionales en toros HER y PH de Australia muestran que ambas enfermedades mantienen una prevalencia de heterocigotos de 3% aún después de años de introducir pruebas de ADN/PCR como método de control en cabañas (Healy, 1996; Healy y col., 2002).

El MSUD es una enfermedad autosómica recesiva causada por una mutación en uno de los genes que codifica para el complejo enzimático a-cetoácido deshidrogenasa EI (BCKDC, por sus siglas en inglés) (Chuang y col.,

2006). En la raza PH su base molecular es una mutación sin sentido (MSUD 248C→T) en uno de los genes de BCKDC (Zhang y col., 1990), en tanto que en PS la mutación es una transición C→T en el nucleótido 1380 (MSUD 1380C→T) del mismo gen (Dennis y Healy, 1999). Los terneros cruza PH x PS son heterocigotos compuestos al tener ambas mutaciones, lo que ilustra la heterogeneidad molecular del MSUD en el bovino (Dennis y Healy, 1999). El defecto genético del MSUD es un error innato del metabolismo clásico, en el que el defecto de la enzima BCKDC bloquea el catabolismo de los aminoácidos ramificados leucina, isoleucina y valina y de sus respectivos alfa-cetoácidos derivados (a-cetoisocaproico, a-ceto-b-metilvalérico y a-cetoisovalérico, respectivamente), los que aumentan en sangre y tejidos causando, -especialmente la leucina-, las lesiones características de *status spongiosus* en el sistema nervioso central y el fuerte olor a azúcar quemada en la orina que le da el nombre a la enfermedad (Chuang y col., 2006).

El MSUD en terneros Polled Hereford es análogo al tipo clásico de MSUD infantil (Harper y col., 1990). En humanos, el embarazo y el período neonatal inmediato aparecen sin incidentes, debido a que el nivel de aminoácidos ramificados y sus cetoácidos es regulado por la placenta y la circulación materna (Volpe, 2001; Chuang y col., 2006). En los terneros la historia es similar, los animales son normales al nacimiento pero con el consumo y la absorción de calostro y leche altos en aminoácidos ramificados, los metabolitos tóxicos se acumulan rápidamente en cantidades excesivas en sangre, orina y tejidos, causando

un cuadro clínico nervioso severo caracterizado por depresión, rigidez, convulsiones intermitentes, opistótonos y muerte (Cordy y col., 1969; Harper y col., 1989, 1990). Sin embargo, la regulación de las concentraciones de aminoácidos y cetoácidos por la placenta es menos eficiente en el bovino que en humanos, por lo que puede existir muerte fetal y partos prematuros y encontrarse niveles elevados de aminoácidos ramificados en neonatos antes de mamar (Healy y col., 1985; Harper y col., 1990). El MSUD en bovinos acorta significativamente el largo de gestación por lo que los casos generalmente se observan al comienzo del período parición (Healy y col., 1985; Baird y col., 1987). El diagnóstico de la enfermedad se realiza por las lesiones neurológicas características y se confirma por la técnica de PCR-RFLP (Healy y col., 2002). También se puede realizar mediante determinación de los niveles de aminoácidos y alfa-cetoácidos ramificados en sangre (Heldta y col., 2005; Chuang y col., 2006; González y col., 1997) pero esto es costoso y poco práctico en condiciones de campo.

En el presente trabajo se reporta el primer diagnóstico de MSUD en terneros de raza Polled Hereford y cruce Polled Hereford x Shorthorn en Uruguay.

Materiales y métodos

Los diagnósticos patológicos se realizaron en el Laboratorio Regional Este, DILAVE Miguel C Rubino, Treinta y Tres, Uruguay. Entre el 2004 y 2008 se investigaron 3 terneros neonatos con cuadro nervioso remitidos al laboratorio para diagnóstico (2 vivos y 1 muertos). Los animales provenían de 3 predios ganaderos de cría, de tipo comercial, de la zona Este de Uruguay. Los terneros se revisaron clínicamente en el predio o en el laboratorio y luego fueron humanamente sacrificados.

Se realizó un examen post-mortem completo en todos los casos. El encéfalo se extrajo entero junto a muestras de médula espinal cervical y toracolumbar, se fijó en formol bufferado al 10% durante por lo menos 10 días, y se cortó transversalmente en forma seriada en láminas de 0.5 cm de espesor. Muestras de órganos y de diferentes regiones del sistema nervioso central (corteza cerebral, núcleos de la base, tálamo, hipocampo, mesencéfalo, cerebelo, mé-

dula oblonga, obex y médula espinal) se incluyeron en parafina, se cortaron a 6-7 μm y se colorearon con la técnica de Hematoxilina y Eosina (H&E) y de Cresil Violeta (técnica de Vogt). El grado de espongiosis (vacuolización) del sistema nervioso central se evaluó según la siguiente escala: sin vacuolas: -; escasas vacuolas: +; espongiosis moderada: ++; espongiosis severa: +++; *status spongiosus*: ++++.

Para confirmar el origen genético de la enfermedad, muestras de sangre con EDTA-K del predio 2, incluyendo 2 toros y 14 vacas del rodeo que habían perdido los terneros en el período perinatal con signos nerviosos aparentes, incluyendo la madre del ternero enfermo, se testaron por PCR-RFLP para detectar la mutación de ICM y MSUD 248C→T en la Unidad de Biotecnología de INIA Las Brujas. En el predio 3, se testaron con la misma técnica el ternero afectado, los 2 toros y 7 de las vacas sospechosas. Brevemente, la extracción de leucocitos se realizó siguiendo normas y protocolos establecidos del Banco de ADN de la Unidad de Biotecnología INIA Las Brujas, en tanto que el ADN se extrajo utilizando el kit comercial DNAzol® Reagent (GIBCO Life Technologies) según protocolo de fabricante y se evaluó en gel de agarosa al 0.8%. Para el ICM se amplificó un segmento de DNA de 273pb, usando los cebadores: F: 5'CTCCATGGGGAGGATTCTGTATA 3' y el R: 5'GCAAGTGGGTTT AGTTCGTATAC 3', en los que se crea un cambio de la secuencia (mismatch) para crear el corte de la enzima *AccI* permitiendo detectar la mutación que sustituye T por G. En este caso se reconoce el alelo normal (CC) de 232pb y el mutante de 252pb (AA) según la técnica de Healy y col. (2002). Para separar las bandas se corrió en un gel al 3%. En el caso de la mutación del MSUD 248C→T se amplificó con los cebadores F: 5'CAGCACCCGCCAGGTGG 3' y el R: 5'GCTTGTCTATGAACTCGGCTG 3', dando un amplificado de 94pb. La mutación del exón 2 es reconocida por la enzima *Bgl* I, produciendo un fragmento normal de 79pb y uno mutante de 94 que se observa en un gel de agarosa al 4% (Dennis y Healy, 1999).

Discusión

Clinica y epidemiología

El primer foco ocurrió en agosto de 2004 en la 6ª seccional policial del departamento de Treinta y Tres. En un rodeo de 130 vacas Polled Hereford de buena genética, se registraron 3 (2,3%) muertes de terneros con cuadro nervioso pocos días después de haber nacido. Las vacas habían sido servidas con toros Polled Hereford comprados el año anterior en 2 cabañas nacionales. Un ternero macho, Polled Hereford, de 3-5 días de edad (Caso N° 1) presentaba convulsiones y opistótonos, muriendo en 24 horas. El animal se remitió al laboratorio para diagnóstico ya que en el predio existían casos similares casi todos los años y ese año ya se habían presentado 3 terneros afectados. No se observaron casos similares en las vacas Angus o cruza del establecimiento.

El segundo foco se diagnosticó en octubre y noviembre de 2006 en un plantel Polled Hereford de la 10ª sección del departamento de Lavalleja. Se afectaron en total 5 (4,1%) terneros de 120 vacas y vaquillonas inseminadas con un toro de pedigrí adquirido el año anterior y luego repasadas con toros Polled Hereford. Los terneros eran normales al nacimiento pero dentro de los primeros 5 días de vida se los encontraba en decúbito lateral con rigidez y convulsiones intermitentes, estado en el que permanecían durante 2-3 días hasta la muerte. Casos esporádicos similares habían sido observados en el rodeo en los años anteriores. Un ternero vivo, hembra, Polled Hereford, de 5 días de edad (caso 2) remitida viva al laboratorio para diagnóstico, presentaba hiperestesia, temblores, arqueamiento dorsolumbar, nistagmo, trismo y rigidez muscular generalizada incluyendo la cola (Figura 1).



Figura 1. MSUD. Ternera Polled Hereford de 5 días de edad en decúbito lateral con arqueamiento dorsolumbar, rigidez de miembros, cuello y cola (caso N° 2).

El tercer foco se diagnosticó en un establecimiento ganadero en la 8ª sección del departamento de Lavalleja. En un rodeo de 180 vacas Polled Shorthorn en cruzamiento absorbente con PH se registró la muerte con cuadro nervioso de unos 20 terneros neonatos en los 3 años siguientes a la compra de 2 toros PH de una cabaña de la zona. En

agosto – setiembre de 2008 aparecieron 7 (3.8%) terneros afectados de los cuales se remitió uno vivo para diagnóstico. Era un macho de 1-2 días de edad cruza PH x SH que permanecía en decúbito esternal o lateral, indiferente al medio ambiente, aunque presentaba cierta hipersensibilidad sonora y táctil (Figura 2).



Figura 2. MSUD. Ternero cruza Polled Hereford x Shorthorn de 1-2 días (caso N° 3), en en decúbito esternal indiferente al medio ambiente.

Cuando se lo ponía de pie, el ternero aumentaba la base de sustentación, mantenía la cabeza baja, se tambaleaba, y se caía por incoordinación y parálisis de miembros. No se observaron casos en un rodeo Normando puro del mismo establecimiento, por lo que se sospechó de una enfermedad ligada a la raza con los toros como sospechosos.

Hallazgos patológicos

A la necropsia, en los 3 animales habían grados variables de deshidratación, restos de leche en el abomaso o intestino y ausencia parcial de las reservas grasas perirrenales, indicando muerte en el periodo neonatal tardío (> 72 h). El ternero N° 3 era prematuro, pequeño y delgado,

de solo 67 cm de largo isquio-frontal, y su orina era ácida con un pH 5, leve proteinuria y un ligero olor dulce, muy diferente al fuerte olor amoniacal normal. No se realizó la olfacción en la orina de los otros casos. En todos los animales había un aumento moderado en la cantidad de líquido cefaloraquídeo al abrir el cráneo, y en el caso 2 se observó dilatación moderada de los ventrículos laterales. No se observaron otras lesiones macroscópicas.

A la histopatología, los 3 animales presentaban una vacuolización marcada de la sustancia blanca y parte de la sustancia gris a lo largo del neuroeje (Cuadro I).

En el cerebelo, la espongirosis era difusa y severa (*status spongiosus*) y se restringía a la sustancia blanca (Figura 3).

Cuadro I. Distribución de las lesiones de espongirosis* en el SNC de 3 terneros con MSUD

	Ternero 1	Ternero 2	Ternero 3
	(PH)	(PH)	(PHxSH)
Corteza cerebral			
sustancia gris	++	+++	+
sustancia blanca subcortical	++	+++	++
Hipocampo	++	++	++
Núcleos de la base	++	++	++
Tálamo	++	++	++
Mesencéfalo	++	+++	++
Cerebelo			
sustancia blanca	+++	++++	++
corteza gris	-	-	-
Médula oblonga y obex	++	++++	++
Médula espinal			
asta gris dorsal	+	+	-
tractos blancos dorsales	-	+	+

*Grado de espongirosis (vacuolización): - sin vacuolas; + leve; ++ moderada; +++ marcada; ++++ severa (*status spongiosus*). PH: Polled Hereford; SH: Shorthorn.

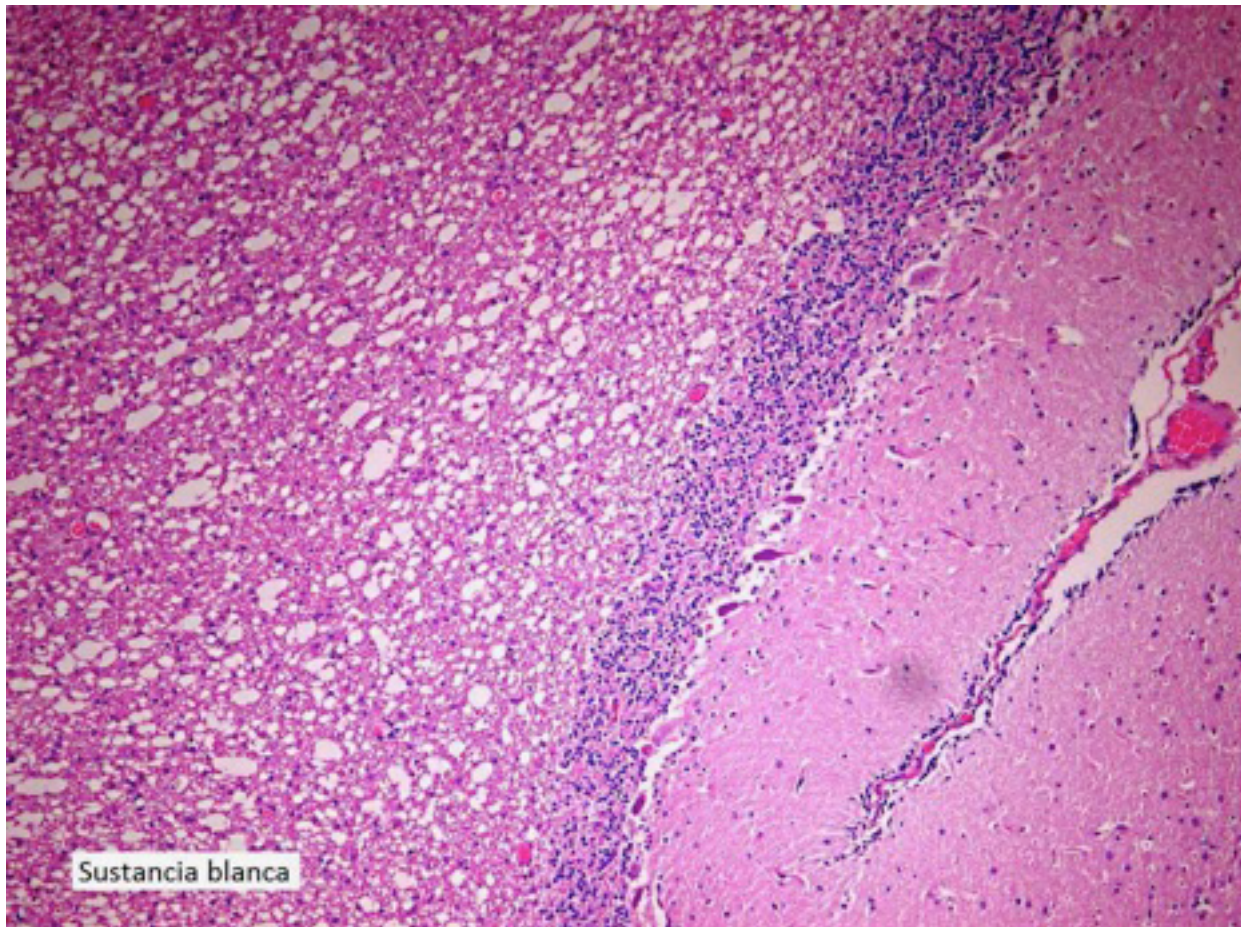


Figura 3. MSUD. Histología de cerebelo con severa vacuolización (*status spongiosus*) de la sustancia blanca. Ternera Polled (caso N° 2). H&E, x400.

Las vacuolas eran grandes (20-150 μm), ópticamente vacías, y tenían una forma alargada con el eje mayor paralelo a los axones. La coloración de cresil violeta mostró que la espongiosis se localizaba en los espacios periaxiales en concordancia con un edema de mielina (Figura 4).

En el cerebro, además de la sustancia blanca subcortical, la espongiosis se extendía a la unión corteza gris – sustancia blanca y la capa profunda de la corteza gris (Figura 5).

Las lesiones eran moderadas en el hipocampo, núcleos de la base y tálamo, y muy marcadas en el mesencéfalo, formación reticular de la médula oblonga y obex, donde afectaba parcialmente los diferentes núcleos grises, especialmente el oculomotor en el mesencéfalo y núcleos grises dorsales en la médula oblonga. En la médula espinal las lesiones eran más discretas y se restringían a la unión

gris – blanca de las astas dorsales. En el ternero N° 2, en la capa molecular del cerebelo había numerosos esferoides dendríticos indicativos de exitotoxicidad. En ninguno de los animales había espongiosis neuronal, edema de astrocitos u oligodendrocitos, edema perivascular, pérdida de mielina o alteraciones en las neuronas. El resto de los órganos examinados no presentaban alteraciones de significación.

Diagnóstico molecular

Uno de los toros y 5 de las 14 (35,7%) vacas testadas en el predio 2 se identificaron como portadoras de la mutación MSUD 248C→T. En el predio N° 3, el ternero cruza PH x SH afectado, 1 de los 2 toros PH y 2 de las 7 (28,5%) madres analizadas fueron heterocigotos positivos a MSUD 248C→T. No se realizó la prueba para el alelo MSUD 1380C→T. Ninguno de los animales testados en el predio 2 fue positivo para ICM.

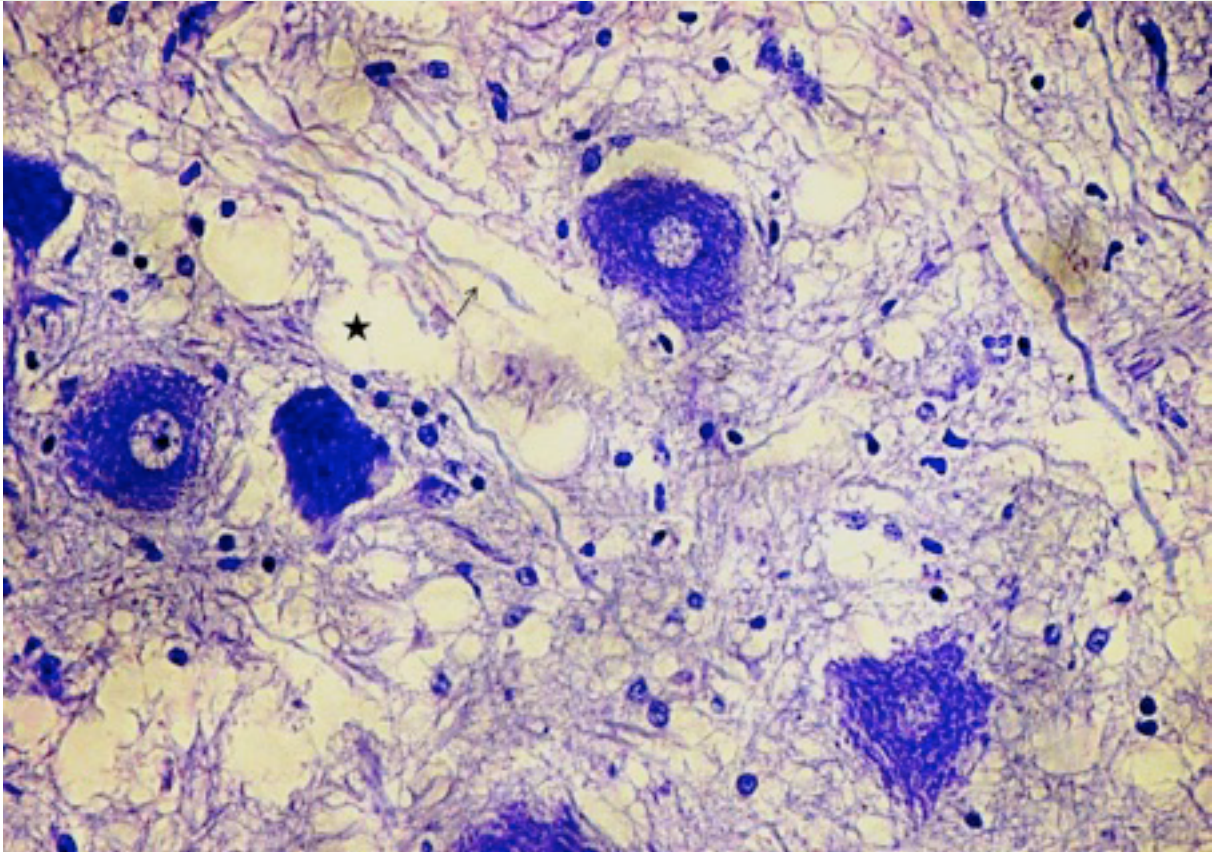


Figura 4. MSUD. Histología de médula oblonga mostrando la vacuolización de la mielina (estrella) alrededor de los axones (flecha). Las neuronas aparecen sin alteraciones. Ternera Polled Hereford (caso N° 2). Cresil Violeta, x1000.




Figura 5. MSUD. Ternera Polled Hereford (caso N° 2). Histología de corteza cerebral mostrando la vacuolización severa de la sustancia blanca y unión gris-blanca. La corteza gris más superficial no presenta vacuolización (arriba-izquierda) Cresil Violeta, 400.

Discusión

El presente trabajo demuestra por primera vez en Uruguay la existencia de la aminoacidopatía hereditaria conocida como Maple Syrup Urine Disease (MSUD), o enfermedad de la orina con olor a Jarabe de Arce, en terneros PH y cruza PH x SH. El diagnóstico se realizó por el cuadro clínico y neuropatológico característico y se confirmó por técnicas de genética molecular.

La mutación MSUD 248C→T es la más difundida en el Hereford mocho y astado en países donde la enfermedad ha sido diagnosticada (Healy, 1996; Healy y col., 2002; Windsor, 2011). Los casos del presente estudio aparecieron en forma de brotes en predios criadores de tipo comercial (2.3%, 4.1% y 3.8% en predios 1-3, respectivamente), los predios tenían antecedentes de casos similares en años anteriores, y el semen y los toros utilizados eran todos de origen nacional, sugiriendo que el gen MSUD 248C→T ha traspasado los planteles de pedigrí y se ha generalizado en la cría comercial. En el predio N° 3, -que practicaba un cruzamiento absorbente del Shorthorn-, el ternero PH x SH afectado resultó heterocigoto para el alelo MSUD 248C→T. En la raza Shorthorn, la mutación causante del MSUD es una transición C→T en el nucleótido 1380 del mismo gen, habiéndose demostrado que los terneros enfermos PH x SH son siempre heterocigotos compuestos, es decir poseedores de ambos alelos mutantes MSUD 248 y 1380 (Dennis y Healy, 1999). Así, si bien en el presente trabajo no se realizó PCR-RFLP para el alelo 1380, es previsible que esta mutación esté presente en el Shorthorn nacional. Característicamente, en los tres predios la enfermedad se hizo manifiesta luego de la compra de nuevos toros (presuntamente heterocigotos), indicando que en el rodeo ya había una alta proporción de vacas portadoras del gen mutante. Según Cordy y col. (1969), un gen recesivo letal como el MSUD debe alcanzar una frecuencia génica de 20% o más en un rodeo o en una línea genética determinada antes de que la enfermedad llame la atención de genetistas o patólogos, y con más de 20% los casos clínicos aparecen en niveles alarmantes. A este respecto, en el presente estudio la prevalencia de portadores heterocigotos MSUD 248C→T estimada según la Ley de Hardy-Weinberg en base a la incidencia al parto de terneros afectados (Nicholas, 2010), fue de 25.7%, 32.3% y 31.3% en los predios 1-3, respectivamente, en tanto que la pro-

porción de vacas portadoras detectadas por PCR-RFLP en los predios 2 y 3 fue de 35.7% y 28.5%. La incidencia real de la enfermedad podría ser incluso mayor, ya que la prevalencia observada al nacimiento no incluye la mortalidad embrionaria y los fetos que no llegan a término y que pueden ser parte de las pérdidas causadas por el MSUD (Healy y col., 1985; Baird y col., 1987). Si bien estos datos son de predios problemas y los grupos muestreados eran pequeños y no son una guía precisa de la incidencia de la enfermedad, los resultados revelan que la mutación puede estar difundida en el Hereford nacional o algunas de sus líneas.

La sintomatología clínica nerviosa de rigidez y opistótonos que presentaban los animales recién nacidos era bastante similar al tétanos neonatal (Stober, 2005), pero las lesiones histopatológicas encontradas en el sistema nervioso central y la ausencia de onfalitis, miasis o heridas descartaron dicha patología. Además, el periodo de incubación mínimo del *Clostridium tetani* es de 10-14 días (Stober, 2005) mientras que los casos de MSUD siempre ocurren entre 1-10 días de nacidos (Cordy y col. 1969; Harper y col., 1989), por lo que dichas enfermedades raramente o nunca se superponen. También se desestimaron por histopatología del SNC, la leptomeningitis bacteriana y la encefalopatía hipóxico-isquémica a consecuencia de asfixia fetal por partos dificultosos o distócicos. Histológicamente, las lesiones neurológicas en los 3 casos estudiados eran indistinguibles del MSUD tal y como ha sido descrito en terneros (Cordy y col., 1969; Harper y col., 1986, 1990) y en niños neonatos con la forma clásica (Volpe, 2001). La lesión principal era el *status spongiosus* de la sustancia blanca y, en menor medida, de la unión gris-blanca a lo largo del neuroeje tal y como se han descrito en el MSUD (Harper y col., 1986, 1990). Las lesiones eran severas, difusas y de simetría bilateral, y las más graves se localizaban en el cerebelo, la sustancia blanca subcortical, el mesencéfalo y la formación reticular del bulbo, siendo mucho más modestas en la médula espinal. No había signos de desmielinización ni de degeneración o pérdida de neuronas. La esponjosis, degeneración esponjosa o *status spongiosus* es, por definición, un diagnóstico neuropatológico caracterizado microscópicamente por la apariencia micro-vacuolar o esponjosa, con aspecto de colador del tejido nervioso, sin alteración o pérdida de células neuronales (Hooper, 1975; Cho y Leipold, 1977). Para el diagnóstico diferencial de *status*

spongiosus es vital determinar si la vacuolización es debida edema intramielínico, vacuolización de astrocitos u oligodendrocitos, o a la vacuolización del neuropilo (Cho y Leipold, 1977). Lesiones de *status spongiosus* con edema de mielina prácticamente indistinguibles del MSUD, -y que se suponen son también condiciones heredadas-, se han reportado en terneros neonatos de raza Wagyu, (Kato y col., 2005) y Gelbvieh (O'Toole y col., 2005), aunque la causa no pudo ser determinada. La enfermedad de Canavan, que causa una degeneración esponjosa severa de la sustancia blanca en niños debido a una deficiencia de la enzima aspartoacilasa, se ha sospechado pero no ha podido ser confirmada en terneros Hereford de Nueva Zelanda (O'Toole y col., 2005). La encefalopatía hepática causa espongiosis cerebral por edema intramielínico (Cho y Leipold, 1977), pero las lesiones nunca son tan severas como en el MSUD y en los terneros del presente estudio no había lesiones hepáticas. Otra patología autosómica recesiva a considerar en el diagnóstico diferencial es la Citrulinemia (OMIA 000194-9913), pero esta enfermedad solo se ha diagnosticado en terneros Holando hasta el momento, y además histológicamente el edema y los cambios esponjiformes en el SNC son más modestos que el MSUD, afectan preferentemente las capas profundas de la corteza gris cerebral, y se caracterizan por expansión de los espacios perivasculares y perineuronales y por edema intracelular de astrocitos antes que por edema de mielina (Harper y col., 1988). Otra enfermedad hereditaria muy similar al MSUD en terneros HER y PH desde el punto de vista clínico y epidemiológico, es la Mioclonía Congénita Hereditaria o ICM (OMIA 000689). Ambas enfermedades son prácticamente indistinguible ya que muchos animales son portadores para ambas mutaciones y las enfermedades pueden ocurrir simultáneamente en el mismo rodeo (Gundlach, 1990; Pierce y col., 2001; Healy y col., 2002). La ICM es debida a una mutación en el gen que codifica para la subunidad alfa-1 del receptor de la glicina, estricnina-sensitivo, GLRA1, con la pérdida de la acción inhibitoria de este neurotransmisor en la médula espinal (Gundlach, 1990; Pierce y col., 2001). A diferencia del MSUD, los terneros con ICM nacen con signos clínicos nerviosos o incluso muestran sintomatología en la fase fetal, pero en condiciones de campo no siempre es posible determinar si los animales caminaron y mamaron el primer día de vida (Gundlach, 1990). La enfermedad se descartó por PCR y por la ausencia de espongiosis en el SNC.

En los últimos años la biología molecular ha permitido el desarrollo de pruebas de laboratorio económicos, rápidos y mucho más sensibles y eficientes basados en PCR que han facilitado el diagnóstico y control de las enfermedades hereditarias del ganado (Windsor y col., 2011). Actualmente, varios países cuentan con programas para identificar portadores de caracteres indeseables y también para aumentar el conocimiento clínico y patológico de las enfermedades genéticas (Healy, 1996; Windsor y col., 2011). En Uruguay, con sistemas de producción comercial dominados por razas puras, con el uso extendido de tecnologías de la reproducción de última generación en cabañas, con programas de evaluación genética poblacional avanzados y con una de las poblaciones HER y PH más grande y selectas del mundo, el riesgo de difusión de defectos recesivos es real, como lo demuestra el hecho de que varias enfermedades hereditarias se han reconocido en los últimos años (Dutra, 2012; Kelly y col., 2012). La falta de diagnóstico e investigación es la principal causa de difusión de estas enfermedades en el rodeo nacional. En consecuencia, es pertinente advertir a la sociedad de criadores sobre la conveniencia de establecer un programa de cribado dirigido al germoplasma de élite para reducir la posibilidad de difusión de los genes deletéreos, además de fomentar entre veterinarios la utilización de las pruebas de PCR para confirmar los diagnósticos y ayudar a los criadores en la selección de los toros y vaquillonas de reemplazo para su uso en un rebaño afectado. A largo plazo, solo un aumento de los cruzamientos en la producción de carne comercial reducirá la importancia de los genes defectuosos (Healy, 1996).

En conclusión, el MSUD es una patología hereditaria que está presente en el ganado Hereford, Polled Hereford y Shorthorn de nuestro país. La enfermedad es genéticamente heterogénea y está causada por las mutaciones MSUD 248C→T en el Polled Hereford y MSUD 1380C→T en el Polled Shorthorn. Ambas mutaciones están probablemente está muy difundida en nuestro país. Es necesario advertir a los criadores y veterinarios, reportar y remitir todo tipo de anomalías congénitas, equipar los laboratorios de diagnóstico y desarrollar líneas de investigación para mejor la prevalencia y difusión de los genes deletéreos involucrados.

Agradecimientos

Al los colegas Dres. Miguel Lussich, Ruben Araújo y Miguel Díaz por el envío de los casos y la remisión de muestras de sangre para la obtención de ADN y el diagnóstico de laboratorio. Al personal de laboratorio de DILAVE Treinta y Tres e INIA Las Brujas por la colaboración en las pruebas de laboratorio.

Referencias

- Baird JD, Wojcinski ZW, Wise AP, Godkin, MA. (1987). Maple syrup urine disease in five Hereford calves in Ontario. *Can Vet J* 28:505-511.
- Cho DY, Leipold HW. (1977). Experimental spongy degeneration in calves. *Acta Neuropath (Berl.)* 39:115-127.
- Chuang DT, Chuang JL, Wynn RM. (2006). Lessons from genetic disorders of branched-chain amino acid metabolism. *J Nutr* 136(1 Suppl) 24:3S-9S.
- Cordy DR, Richards WPC, Stormont C. (1969). Hereditary neuraxial oedema in Hereford calves. *Pathol Vet* 6:487-501.
- Davis GB, Thompson EJ, Kyle R.J. (1975). Letter. Hereditary neuraxial oedema of calves. *N Z Vet J.* 23:181
- Dennis JA, Healy PJ. (1999). Definition of the mutation responsible for Maple Syrup Urine Disease in Poll Shorthorns and genotyping Poll Shorthorns and Poll Herefords for Maple Syrup Urine Disease alleles. *Res Vet Sci* 67:1-6.
- Dutra F. (2012). Algunas enfermedades hereditarias de los bovinos en Uruguay: ¿Qué nos enseñan la Osteopetrosis, el MSUD, la Cardiomiopatía de pelo crespo y la Epidermolisis bullosa? VI Jornada de Agrobiotecnología INIA Unidad de Biotecnología INIA Serie Actividades de Difusión N° 698, 20 de Octubre de 2012, pp. 13-14.
- González N, Uzal FA, Videla N, Pierangelini DM, Chamoles N, Lager I, Jeffrey M, Belak K. (1997). Enfermedad de la orina con olor a jarabe de arce (Leucinosis) en terneros en Argentina. *Revista de Medicina Veterinaria (Buenos Aires)* 78:243-248.
- Gundlach AL. (1990). Disorder of the inhibitory glycine receptor: inherited myoclonus in Poll Hereford calves. *The FASEB J.* 4:2761-2766.
- Gundlach AL. (1990). Disorder of the inhibitory glycine receptor: inherited myoclonus in Poll Hereford calves. *The FASEB J* 4:2761-2766.
- Harper PA, Dennis JA, Healy PJ, Brown GK. (1989). Maple syrup urine disease in calves: a clinical, pathological and biochemical study. *Aust Vet J* 66:46-49.
- Harper PA, Healy PJ, Dennis JA. (1990). Maple syrup urine disease (branched chain ketoaciduria). *Am J Pathol.* 136:1445-1447.
- Harper PAW, Healy PJ, Dennis JA. (1986). Ultrastructural findings in Maple Syrup Urine Disease in Poll Hereford calves. *Acta Neuropathol (Berl)* 71:316-320.
- Harper PAW, Healy PJ, Dennis JA, Martin AB. (1988). Ultrastructural findings in Citrullinaemia in Holstein-Friesian calves. *Acta Neuropathol* 76:306-310.
- Healy PJ. (1996). Testing for undesirable traits in cattle: an Australian perspective. *J Anim Sci* 74:917-922.
- Healy PJ, Dennis JA, Windsor PA, Pierce KD, Schofield PA. (2002). Genotyping cattle for Inherited Congenital Myoclonus and Maple Syrup Urine Disease. *Aust Vet J* 80:695-697.
- Healy PJ, Harper PAW, Bowler JK. (1985). Prenatal occurrence and mode of inheritance of Neuraxial Oedema in Poll Hereford calves. *Res Vet Sci* 38: 96-98.
- Heldta K, Schwahna B, Marquardt I, Grotzkea

- M, Wendela U. (2005). Diagnosis of MSUD by newborn screening allows early intervention without extraneous detoxification (2005). *Mol Genet and Metab* 84:313–316.
19. Hooper PT. (1975). Spongy degeneration in the central nervous system of domestic animals. Part I: Morphology. *Acta Neuropath (Berl.)* 31:325-334.
 20. Kato K, Uchida K, Murakami T, Tateyama S. (2005). A neurological disease with spongy degeneration in a newborn Japanese black calf. *J Vet Med Sci.* 67:1067-1070.
 21. Kelly L, Dutra F, Llambi S, Rivero R, Moraes J, Trenchi G, D'Agosto S, Peraza P, Ravagnolo O, Dalla Rizza M. (2012). Diagnóstico molecular de enfermedades hereditarias bovinas en el Uruguay. *Veterinaria (Montevideo)* 48:3-11.
 22. Nicholas FW. (2010). Single genes in populations. En: *Introduction to Veterinary Genetics*. F.W. Nicholas, 3rd. ed. 2010, Blackwell Publishing Ltd., Iowa, EE.UU., pp. 121-138.
 23. O'Toole D, Montgomery DL, Steadman L, O'Rourke B, Russell W, Dennis J. (2005). Status spongiosus of white matter in newborn Gelbvieh-cross calves. *J Vet Diagn Invest* 17:546–553.
 24. Online Mendelian Inheritance in Animals (OMIA). Reprogen; Faculty of Veterinary Science; University of Sydney. MIA Number: 1202/000627 (Maple Syrup Urine Disease). World Wide Web URL: <http://omia.angis.org.au/>
 25. Online Mendelian Inheritance in Animals (OMIA). Reprogen; Faculty of Veterinary Science; University of Sydney. MIA Number: 1290/000689 (Congenital Myoclonus). World Wide Web URL: <http://omia.angis.org.au>
 26. Pierce KD, Handford CA, Morris R, Vafa B, Dennis JA, Healy PJ, Schofield PR. (2001). A nonsense mutation in the alpha1 subunit of the inhibitory glycine receptor associated with Bovine Myoclonus. *Mol Cell Neurosci.* 17:354-363.
 27. Stober M. (2005). Enfermedades infecciosas de los órganos del sistema nervioso central. En: Dirksen G, Grunder HS, Stober M., 4a edición, *Medicina interna y cirugía del bovino*, Volumen 2, Buenos Aires, Inter-Medica, pp. 967- 970.
 28. Volpe JJ. (2001). Hyperammonemia and other disorders of amino acid metabolism. En: *Neurology of the Newborn*. Volpe JJ; editor. 4th ed. Saunders; Philadelphia; 2001; pp. 547-573.
 29. Windsor P, Kessell A, Finnie J. (2011). Neurological diseases of ruminant livestock in Australia. V: congenital neurogenetic disorders of cattle. *Aust Vet J* 89:394-401.
 30. Zhang B, Healy PJ, Zhao Y, Crabb DW, Harris RA. (1990). Premature translation termination of the pre-E1 alpha subunit of the branched chain alpha-ketoacid dehydrogenase as a cause of Maple Syrup Urine Disease in Polled Hereford calves. *J Biol Chem* 265: 2425–2427.