

# ESTADO CORPORAL DE VACAS ADULTAS

Dr. Ernesto Rossi. 1999. Difusión Ganadera, La cría del Siglo XXI 1999 y reproducido en Veterinaria Argentina, 16(159):677-683.

[www.produccion-animal.com.ar](http://www.produccion-animal.com.ar)

Volver a: [Condición Corporal](#)

## ¿QUÉ ES?

Es la estimación de la cantidad relativa de grasa subcutánea presente en ciertas zonas del cuerpo: Lomo – Región lumbar - Caderas y Encoladura, que nos permite determinar el estado nutricional del animal.

## ¿POR QUÉ NO USAR LA BALANZA PARA ESTA DETERMINACIÓN?

Porque con la balanza no tenemos en cuenta el tamaño, la raza, estado de preñez y el contenido del aparato digestivo (ingestión de alimentos o agua antes de pesar) del animal. Es sabido que “una vaca chica con 450 kg puede estar gorda y una vaca grande con 550 kg puede estar flaca”. La medición del estado corporal (EC) permite unificar estas diferencias que ocurren con la balanza.

## ¿PARA QUE SE UTILIZA?

Es una herramienta de manejo que nos permite controlar el nivel de alimentación de nuestros rodeos y corregirla en los casos necesarios.

## ¿CÓMO SE MIDE EL EC?

Se estima la deposición de grasa subcutánea y se le asigna un puntaje dentro de una escala de 1 a 5 puntos.

Como es un método subjetivo puede haber diferencias en las apreciaciones entre los distintos evaluadores, pero no serán importantes si corresponden a un cuarto de un punto hasta medio punto dentro de la misma escala.

El puntaje 1: corresponde a una vaca extremadamente flaca (piel y huesos, sin grasa ni carne subcutánea).

El Puntaje 5: corresponde a una vaca extremadamente gorda.

Es muy importante estandarizar la metodología y es conveniente que el trabajo lo realice siempre la misma persona para poder evaluar los resultados comparando distintos ejercicios o períodos.

## ¿CUÁNDO Y EN QUÉ CATEGORÍAS DEBERÍA APLICARSE?

Monitorear el rodeo y la oferta forrajera con recorridas permanentes en todas las categorías, pero en especial durante el parto, parición y servicio; de esta manera si el EC cae por un déficit en la oferta forrajera podremos tomar la decisión de corregirla con herramientas de tecnología sencilla que posibilitarán mejorar a preñez reduciendo los requerimientos de la vaca.

### Durante el servicio

¿Sobre qué vaca actuamos?

En aquellas que no entran en celo (anestro)

¿Pero cómo la descubrimos?

Revisando a las vacas con 2 y menos de EC para evaluar su funcionamiento ovárico.

¿Y qué hacemos con ellas?

Bueno, según su EC podremos hacer un destete precoz o temporario (enlatado).

### Luego del servicio

Relacionamos EC con los resultados de la preñez.

“Mantener buenos niveles de performance reproductiva es un verdadero desafío, particularmente en vacas de alta producción o cuando los ingresos de nutrientes están por debajo de la demanda por largos períodos de tiempo” (Jack H. Britt).

Cuadro 1: Referencia Pillagá S.A., 1997. Dr. B. Beckwith.

EC	Número de vacas	Ciclando	Anestro
1	30	13 %	56,7 %
2	539	46 %	87 %
2,5	666	70 %	15 %
3	258	82 %	0,8 %
3,5	52	84 %	-
4	1	-	-
	(1546)		

Cuadro 2: Referencia EEA INTA Mercedes, Corrientes. Condición corporal y preñez. Promedio de ganancia de peso durante el servicio.

EC	-10 kg	15 - 40 kg	+45 kg
1,5 - 2	54 %	58 %	83 %
2 - 2,5	54 %	68 %	84 %
3 - 3,5	64 %	80 %	92 %
3,5 - 4	60 %	77 %	94 %
+4,5	70 %	85 %	95 %

### ¿DÓNDE EVALUAMOS LAS VACAS?

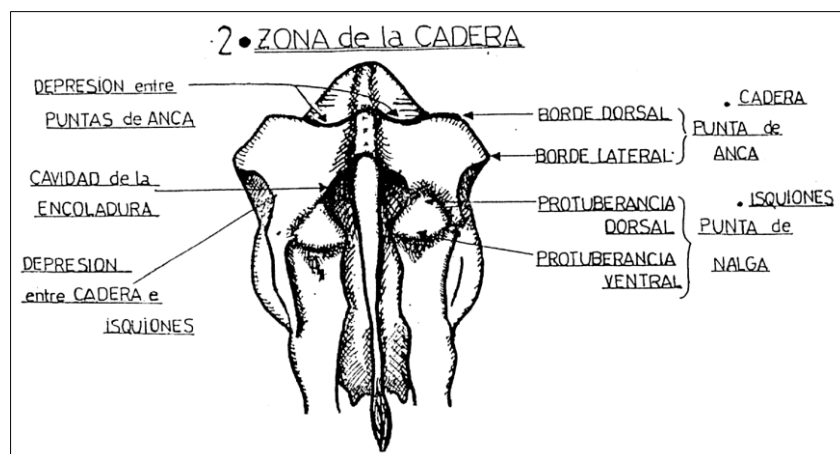
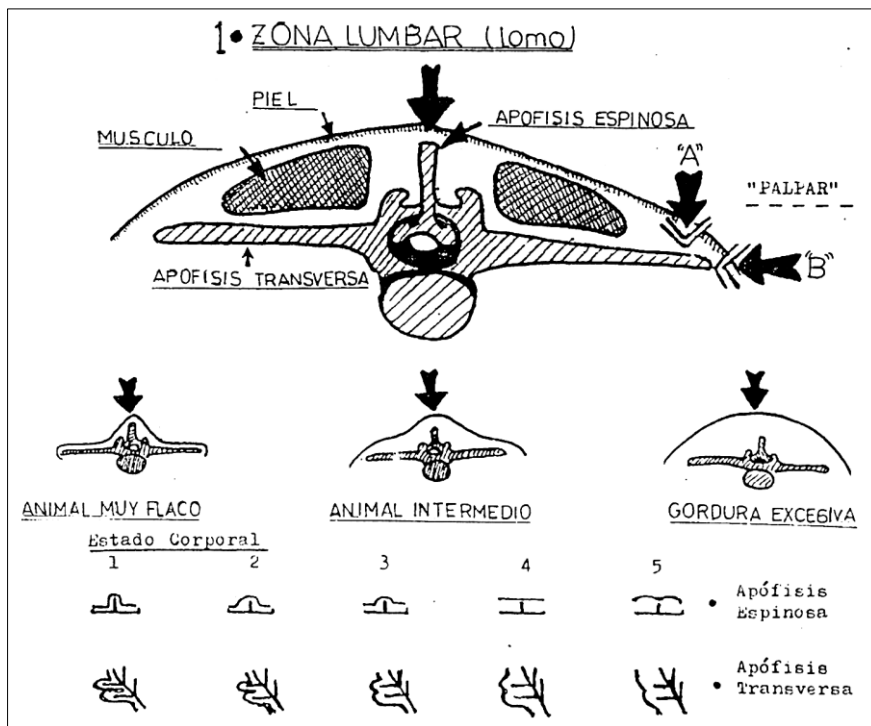
En la manga o en el rodeo.

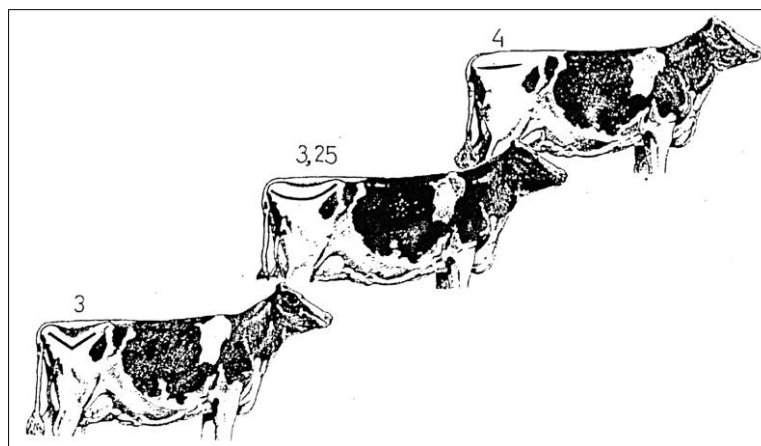
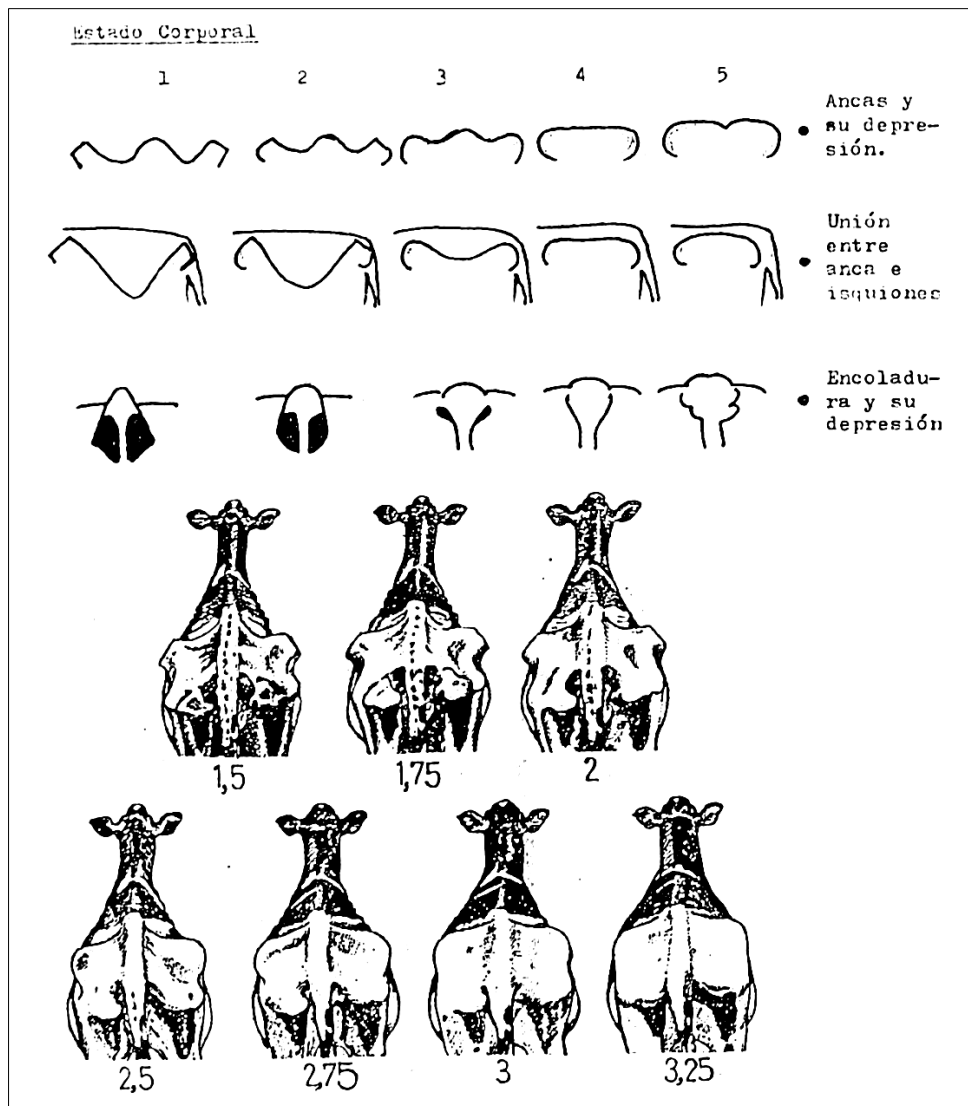
### ¿CÓMO LO HACEMOS?

- ◆ Combinando las manos, “palpando”, y visualmente, porque el espesor de la piel, el pelo de invierno y la forma inserción de la cola pueden confundirnos.
- ◆ La vaca debe estar bien parada y que no tenga el lomo arqueado.
- ◆ Evaluarla desde arriba es más preciso que desde atrás

### DIBUJOS Y ESQUEMAS ORIENTATIVOS

Para hacer la evaluación fijaremos nuestra atención básicamente en 2 zonas de la vaca:





Es conveniente seguir el mismo orden, es decir, primero evaluar la zona lumbar, luego las caderas (“ancas y sus depresiones”), siguiendo con su unión con los isquiones y por último la encoladura con su depresión, esta última define el puntaje final, promediando en más o en menos según su estado.

### DESCRIPCIÓN DE LOS DIFERENTES ESTADOS

**EC1:** "extrema flacura", animal con pelo opaco y sin brillo, la piel pegada a los huesos.

- Apófisis espinosa: lomo, “aspecto de serrucho”, la columna sobresale en forma aguzada.
- Unión de apófisis espinosas con transversas: depresión pronunciada, sin grasa.
- Apófisis transversa: mas de la mitad del largo es visible y su cara superior es fácilmente palpable. Los bordes (“B”) aguzados como cuchillos.

- d) Punta de caderas: se ve prominente, angulosa, con bordes afilados.
- e) Depresión entre puntas de caderas muy severa.
- f) Depresión entre la cadera e isquiones desprovistos de carne, como "V".
- g) Isquiones con piel contraída y ajustada a los huesos, mismas características que las puntas de cadera.
- h) Cavidad de la encoladura profunda, muy marcada; también podemos decir que termina en punta como una "V".

Un punto de EC es equivalente del 8 al 10 % del peso del cuerpo. Por lo tanto, al pasar al siguiente EC, tendremos una vaca con 45 kg más de peso aproximadamente. Esto quiere decir que suavizará la prominencia de los huesos, sus bordes netos, afilados y comenzarán a rellenarse las cavidades profundamente marcadas.

**EC2:** el esqueleto es claramente visible aunque su estado es moderado con respecto al anterior.

- a) Apófisis espinosas: pierden el aspecto de "serrucho" aunque son aún evidentes individualmente.
- b) Unión apófisis espinosa con transversa es todavía evidente, pero suave y presenta una franja de 9 cm ancha y difusa.
- c) Apófisis transversa: "A" se ve la mitad del hueso y este se palpa con ligera presión. Los bordes "B" son ahora redondeados.
- d) Punta de caderas: son aún prominentes; el borde dorsal sigue siendo anguloso, pero no el ventral que es ahora redondeado.
- e) La depresión entre puntas de cadera: sigue fácil de palpar con ligera presión a la pelvis.
- f) La depresión entre la punta de la cadera e isquiones permanece muy hundida, pero como una "V" más abierta.
- g) Isquiones visibles y prominentes aún pero el borde ventral (inferior) algo redondeado por acumular un poco de grasa.
- h) Encoladura con huesos prominentes, pero la cavidad tiene forma de "U" por tener un poco de grasa.
- i) La presencia de grasa subcutánea permite separar la piel de los huesos a diferencia de EC anterior.

**EC3:** es la vaca que normalmente llamamos en "buen estado", donde el esqueleto y la cobertura están bien balanceados. Todos los bordes y puntas de huesos están bien redondeados y las cavidades cubiertas de grasa.

- a) Apófisis transversa: La columna no sobresale y sus bordes son suaves.
- b) Unión de apófisis espinosas con transversas: hay una ligera depresión.
- c) Apófisis transversas: "A" no se palpan y menos de un cuarto son visibles. "B" se palpan con mucha presión.
- d) Puntas de caderas: protuberancias muy redondeadas, poco prominentes y cubiertas de grasa. No angulosas.
- e) Depresión entre puntas de cadera: moderada, la pelvis puede ser palpada con presión.
- f) Depresión entre caderas e isquiones: ligera depresión, "V" abierta, suave en su vértice.
- g) Puntas de nalgas o isquiones: no visibles, cubiertas de grasa, lisas, redondeadas parejas, pero se palpan.
- h) Encoladura: huesos suaves, piel suave alisada, cavidad debajo de la cola no visible. Tejido graso fácilmente palpable en toda el área.

Entre este estado y el siguiente 4 deberán ser tomados como óptimos al servicio y al parto respectivamente, pudiendo bajar al 2,5 durante el posparto inmediato (4 semanas) pero "ganando peso" a partir de allí para adelante. A los 60 días posparto deberán estar recuperadas con respecto al peso perdido y si logramos entrar al servicio con EC3 sería óptimo.

**EC4:** es el estado que llamamos "gorda" donde el esqueleto no es tan visible como su cobertura, por ejemplo "ya no se ven las costilla".

- a) Apófisis espinosas: no se distinguen, la zona es plana.
- b) Unión de apófisis espinosa con transversa: casi plana.
- c) Apófisis transversas. se distingue el borde pero no las apófisis individuales (borde recto); "A" y "B" no se pueden palpar aún con presión firme.
- d) Puntas de caderas: redondeadas con grasa y solo se palpan con una presión firme.
- e) Depresión entre puntas de caderas: plana, no hay ninguna depresión visible.
- f) Depresión entre la puntas de caderas e isquiones: plana, no se distingue ninguna depresión.
- g) Puntas de nalga o isquiones tapados en grasa y solo se palpan con presión firme.
- h) Encoladura: huesos redondeados con grasa, igual que la cavidad debajo de la cola llena de grasa: "polizones".

**EC5:** severa sobre condición, "obesa", no se pueden tocar huesos y la piel está totalmente distendida.

- a) Apófisis espinosa: cubierta en grasa, la columna se ve hundida entre la grasa.
- b) Unión entre apófisis espinosa con transversa: redondeado, "convexo".
- c) Apófisis transversa: cubierta en grasa.
- d) Punta de cadera: no se distinguen porque la zona está toda redondeada.

- e) Depresión entre las puntas de caderas: no existe, ninguna parte de la cadera puede palparse, solo con presión firme.
- f) Depresión entre la punta de cadera e isquiones: redondeada como toda la zona, no se distingue.
- g) Punta de nalga e isquiones: no se distingue por estar totalmente cubierta de grasa.
- h) Encoladura: toda la zona cubierta en grasa llena de pliegues.

Existen distintos tipos de planillas para llevar la información durante la revisión postservicio (tacto-preñez); algunas de ellas podrían ser:

N°	Edad				Estado				Lact		Preñada			Vacía		Observación
	Vq	2°	Ad	Vj	1	2	3	4	si	no	1,5-2	3-4	5-6	Ovario	Utero	
					M	R	B	MB						ac in	nr an	

Referencia: Dr. Adolfo Casaro, EEA INTA Balcarce.

Estado corporal						
Categ	Preñez	1	2	3	4	5
Preñadas	Grande					
	Chica					
Vacías						

Referencia:  
Dres. M. Fernández  
y J. Requena.

Lo importante es tener la información para luego poder evaluar los resultados. También es de mucha utilidad tener toda la evolución del EC en las distintas categorías, como así también el seguimiento de los vientres en los distintos períodos fisiológicos (servicio, preñez, parto y posparto).

Volver a: [Condición Corporal](#)