

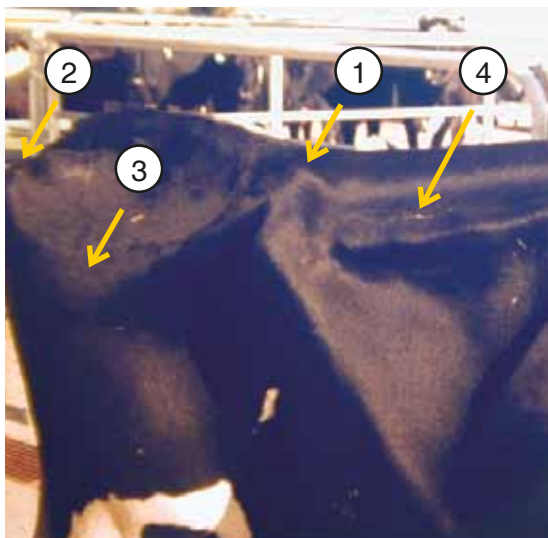Figura 1

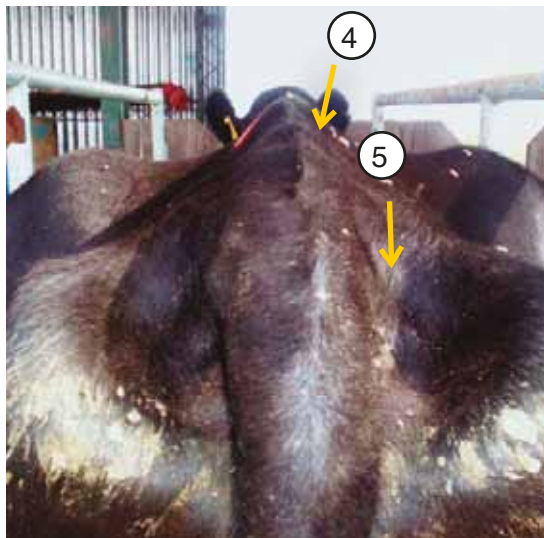


Figura 2




Figura 3



Figura 4

## Referencias

Figuras 1 y 2:

- (1) Punta de la cadera
- (2) Punta de la nalga
- (3) Punta del anca
- (4) Apófisis vertebrales y masas musculares del lomo
- (5) Zona alrededor del nacimiento de la cola

Figura 3:

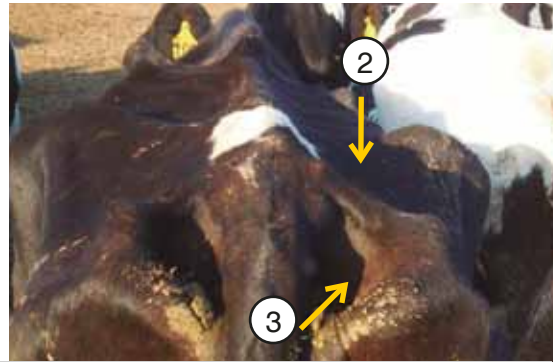
Condición corporal igual o menor a 3

Figura 4:


Condición corporal mayor a 3



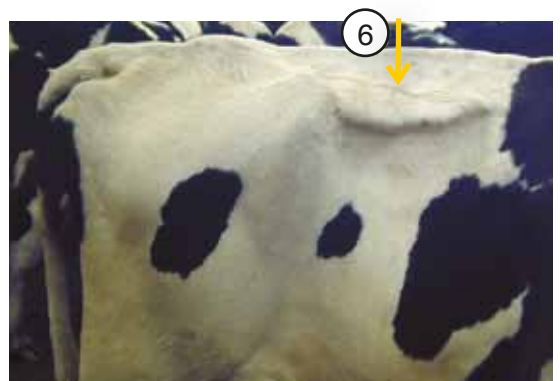
CONDICIÓN UNO (MUY FLACA) 1



CONDICIÓN UNO Y MEDIO (FLACA) 1,5



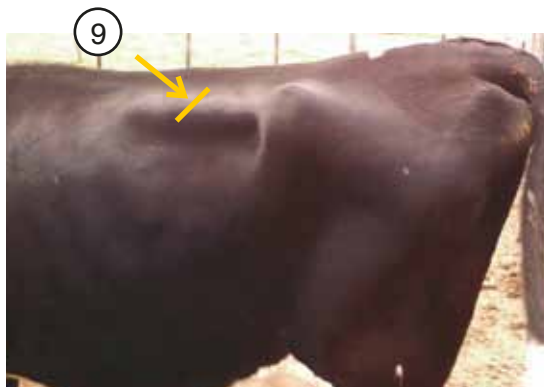
CONDICIÓN DOS (REGULAR) 2





(1) Vértexes apreciables individualmente. (2) Depresión profunda entre vértebras y punta de cadera. (3) Cavidades muy profundas en nacimiento de la cola. (4) Depresión profunda entre vértebras y punta de cadera. (5) **Se aprecia todo el largo de las apófisis transversas.** (6) **Se aprecia la mitad del largo entre apófisis.**



CONDICIÓN DOS Y MEDIO (REGULAR) 2,5



CONDICIÓN TRES (BUENA) 3




CONDICIÓN TRES Y MEDIO (BUENA) 3,5




(7) Cavidad menos profunda entre vértebras y punta de cadera (1ª evidencia de grasa). (8) **Punta de nalga redondeada (llena)**. (9) **1/3 del largo entre apófisis**. (10) Cavidades menos apreciables en el nacimiento de la cola. (11) **Bordes de la cadera redondeados**. (12) Vértebras poco diferenciadas, masas musculares moderadas. (13) Masas musculares entre vértebras y punta de cadera mayores. (14) Apófisis espinosas no evidentes. (15) **Se observa parcialmente el ligamento de la cola**. (16) Nacimiento de la cola con algo de grasa.






CONDICIÓN CUATRO (GORDA) 4



CONDICIÓN CUATRO Y MEDIO (MUY GORDA) 4,5



CONDICIÓN CINCO (OBESA) 5

(1) **Depresión entre vértebras y punta de cadera plana.** (2) Se pueden observar últimas costillas. (3) Masas musculares prominentes. (4) **Ligamento de la cola y sacro no se aprecian.** (5) **No se observan últimas costillas.** (6) Bordes de la cadera no son notorios, con grasa. (7) Nacimiento de la cola rodeada de grasa. (8) **Depresión en el medio del lomo debido a exceso de grasa.** (9) **Todas las prominencias óseas bien redondeadas y cubiertas de grasa.** (10) Depresión entre vértebras y huesos de cadera convexa.