

# COLOCACIÓN DE PRÓTESIS DENTAL EN BOVINOS SIN DIENTES

Méd. Vet. Javier Pralong\*. 2011. Engormix.com.

\*Laboratorio dental ROMAT, Argentina.

Cervantes 2494, (1754) San Justo, Buenos Aires.

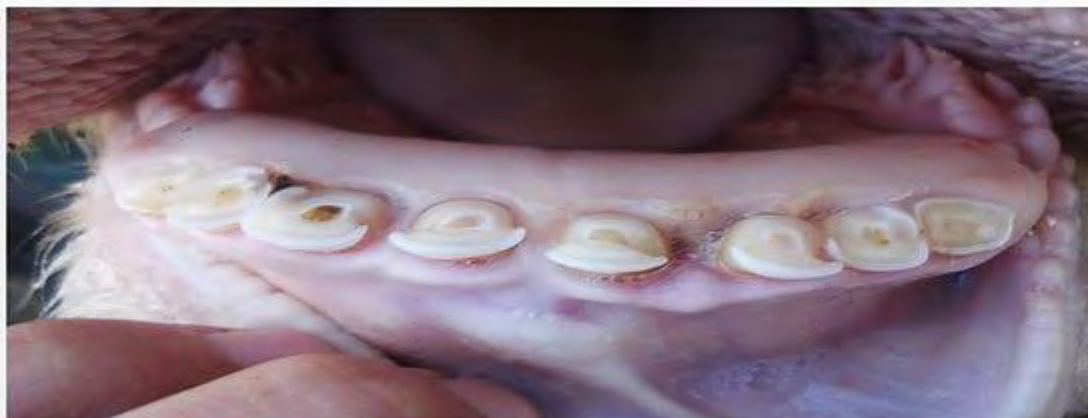Tel.: 011 4443 6644; Cel: 1539068473.

[www.nocut.com.ar](http://www.nocut.com.ar)

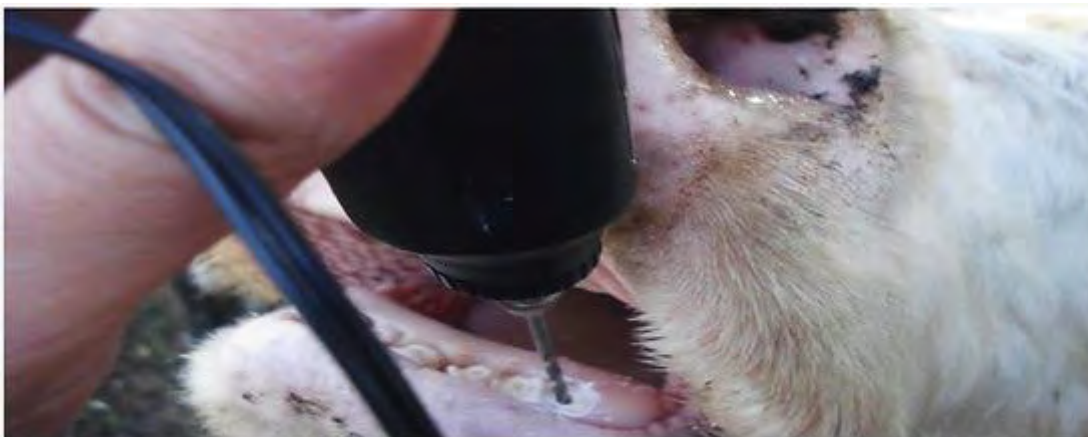[www.produccion-animal.com.ar](http://www.produccion-animal.com.ar)

Volver a: [Dentición y prótesis dental](#)

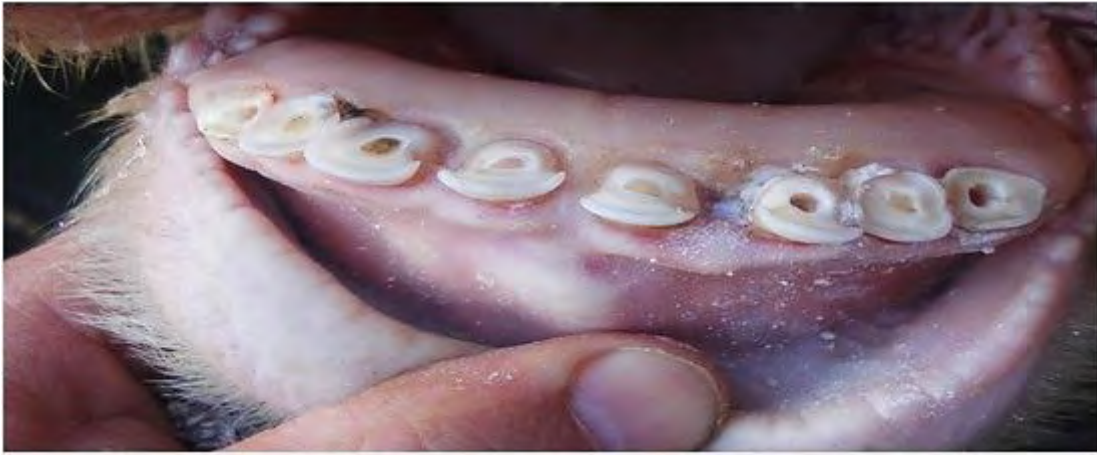A continuación veremos paso a paso la colocación de prótesis dental en bovinos sin dientes, tal como lo demuestra la siguiente imagen.



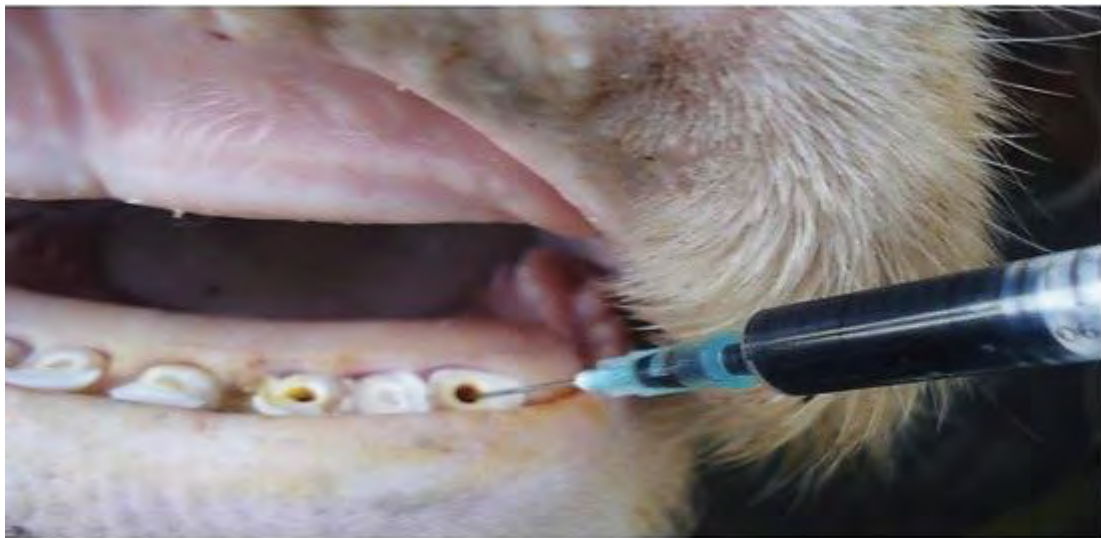Luego de anestesiar el nervio mandibular de forma bilateral se procede a perforar la raíz de los incisivos laterales y un incisivo central.



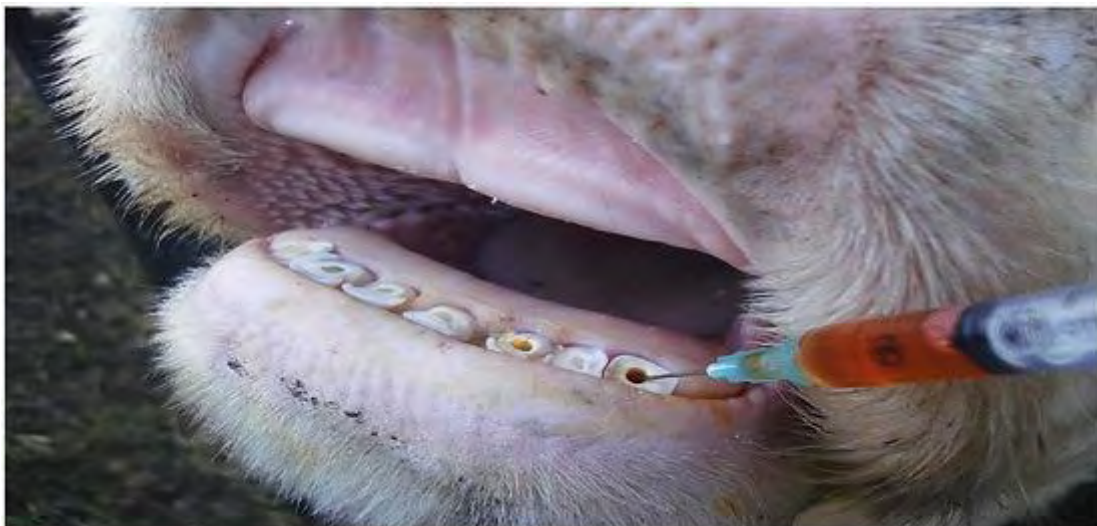La imagen muestra los orificios en los incisivos laterales y en un incisivo medio ya que las raíces de los incisivos centrales estaban flojas por laxitud del ligamento periodontal.



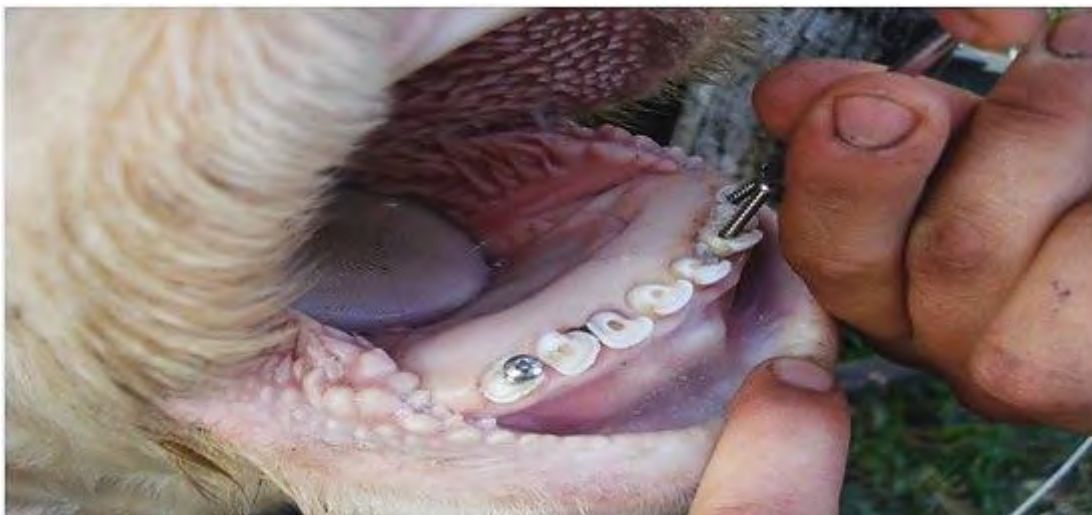Luego se realiza una exhaustiva limpieza de los orificios con iodopovidona.



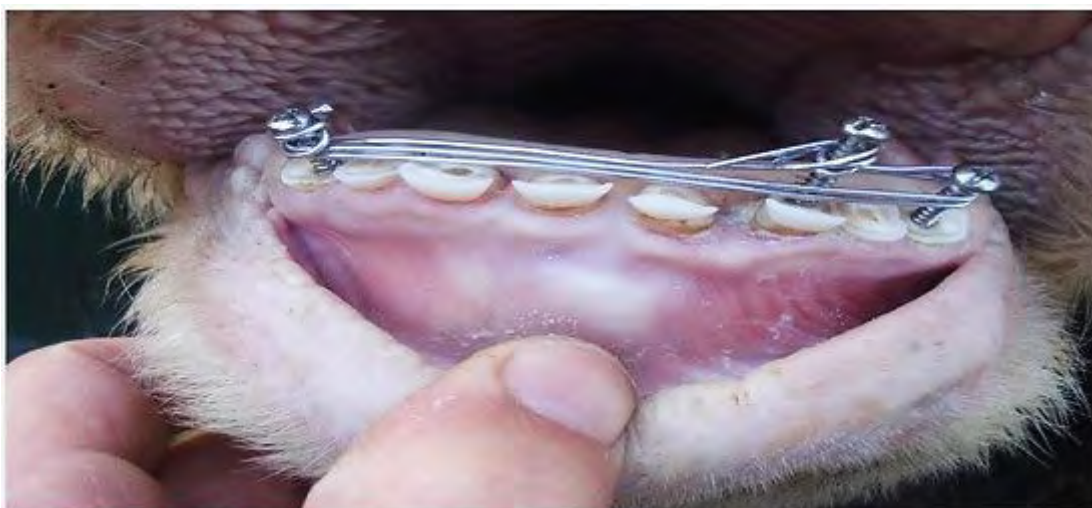
Se coloca en los orificios una sustancia momificadora de nervios.



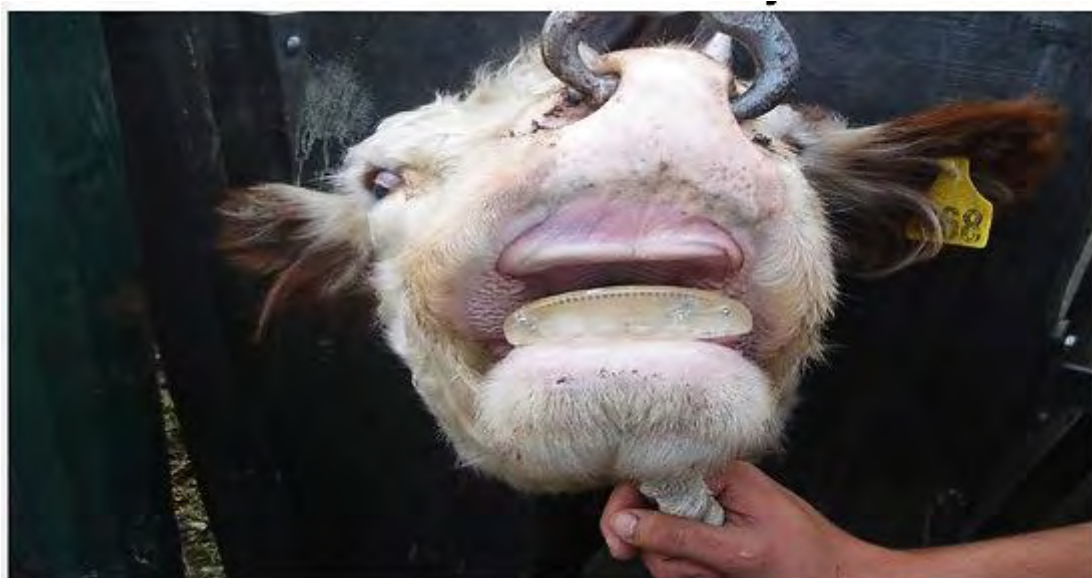
Colocamos en los tres orificios tornillos de acero inoxidable.



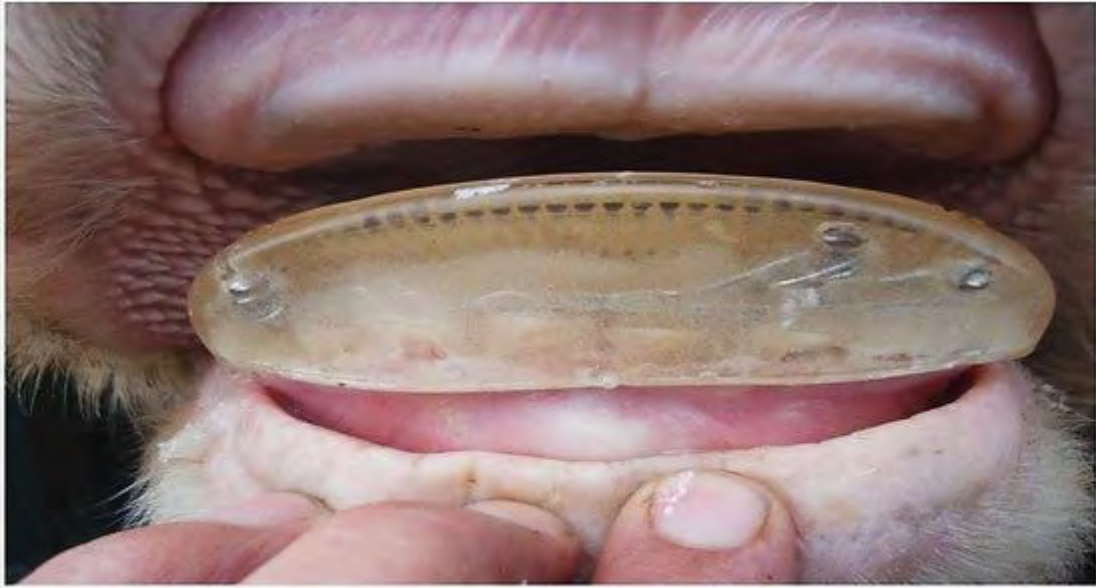Se realiza un armazón de anclaje de la prótesis dental con alambre de acero inoxidable.



Cargamos la prótesis dental con el cemento y la colocamos sobre el armazón de anclaje.



Cuando el cemento fraguó la vaca ya puede salir a pastorear.



Volver a: [Dentición y prótesis dental](#)