

ECOGRAFÍA: MÉTODO DE DIAGNÓSTICO DE PREÑEZ

Avances en Tecnología Porcina. 2008. A.A.C.C.
www.produccion-animal.com.ar

Volver a: [Ecografía](#)

INTRODUCCIÓN

El diagnóstico de gestación en la granja ayuda a identificar los problemas de infertilidad, pero no influye en la aparición de los mismos. La detección de la preñez permite marcar los días no productivos de la explotación de forma precoz para poder aplicar las acciones correctivas necesarias.

Como ya hemos comentado, la identificación rápida y precisa de las cerdas gestantes y no gestantes es un punto importante, dentro del manejo reproductivo, para mejorar la eficacia reproductiva de las explotaciones. El control del no-retorno a celo a los 21 ± 3 días post cubrición o inseminación artificial, es el primer método que se utiliza para diagnóstico de la gestación, pero no siempre es efectivo, ya que se depende de la granja y del operario (Williams y col. 2002). Existen otros métodos para confirmar la preñez, que se basan en el uso del ultrasonido, como el efecto Doppler o el ultrasonido tipo A y B. Los dos primeros son métodos más accesibles económicamente, pero con baja efectividad y sólo pueden realizarse a partir de los 30-35 días de gestación. En contraste, con el ultrasonido tipo B o ultrasonografía en tiempo real (ecografía de pantalla), se obtiene un diagnóstico de gestación certero y precoz (20-21 días post-servicio) con una eficiencia cercana al 95%. Si bien el costo de un ecógrafo es mucho más alto que los otros sistemas comúnmente utilizados (Doppler o ultrasonido A), la ultrasonografía en tiempo real presenta beneficios económicos (figura 1).

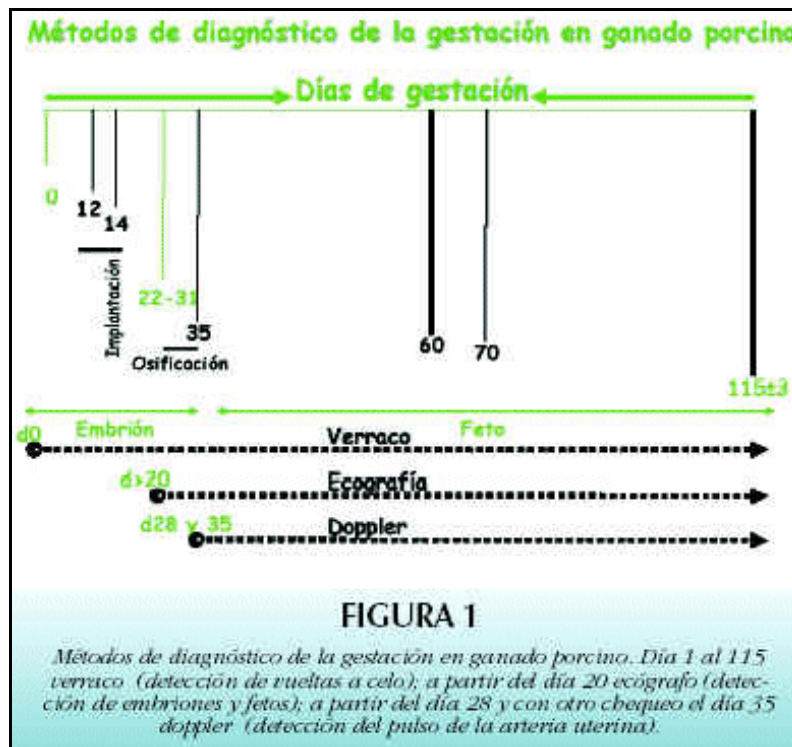


Figura 1.- Métodos de diagnóstico de la gestación en porcinos. Día 1 al 115 (detección de vueltas a celo); a partir del día 20 ecógrafo (detección de embriones y fetos); a partir del día 28 y con otro chequeo el día 35 doppler (detección del pulso de la arteria uterina).

PRINCIPIOS DE LA ECOGRAFÍA DE PANTALLA

Desde que se descubriera hace más de 50 años los ultrasonidos y se aplicaran en medicina humana, las posibilidades de uso de esta técnica han aumentado y en la actualidad la ecografía de pantalla se presenta como el método de mayor exactitud para el diagnóstico de gestación en cerdas.

La ecografía de pantalla consiste en la emisión de ondas acústicas de baja intensidad y alta frecuencia mediante la estimulación eléctrica a través de los cristales que forman parte de la sonda o transductor. Estas ondas no se propagan a través del aire, por lo que la punta de la sonda debe hacer contacto con la piel mediante el uso de

un gel o un aceite. El pelo, la suciedad, las heces, etc. pueden también causar interferencias. El número de cristales de la sonda desempeña un papel importante en la determinación de la calidad de la imagen del ecógrafo. Por lo tanto la sonda representa normalmente 1/3 del coste total del ecógrafo.

Las ondas acústicas son transmitidas y recibidas por la sonda mientras que se reflejan y retroceden cuando encuentran tejidos u otros objetos. Los tejidos finos, especialmente los que están llenos de líquido, absorben muchas de las ondas acústicas y en la pantalla se traducen en manchas negras, mientras que los tejidos duros absorben pocas y se traducen en manchas blancas. Así, la variabilidad de tejidos y su respuesta a las ondas aparece en la pantalla del ecógrafo como una cortina con sobras blancas y negras. Esta imagen de pantalla es en tiempo real ya que la transmisión y recepción de las ondas es constante y las imágenes en pantalla aparecen en un número alto por segundo (Foto 1).



Las sondas pueden ser lineares donde los cristales están ordenados en forma linear y la imagen que transmiten tiene forma rectangular, o sondas sectoriales en las que los cristales se disponen como en un plataforma que gira y que produce una imagen triangular. Las sondas lineares son ideales para examinar áreas de gran tamaño, mientras que las sectoriales permiten examinar áreas más pequeñas con mayor detalle. La resolución de una sonda depende de su frecuencia (medida en Mega Hercios). Las sondas de frecuencia baja proporcionan una penetración más profunda del tejido fino pero menos resolución de imagen que las sondas de alta frecuencia (tabla 1).

Frecuencia de la sonda (MHz)	Profundidad (cm)	Resolución de la imagen
3.5	0-20.07	Buena
5.0	0-11.94	Muy buena
7.5	0-7.11	Excelente

DIAGNÓSTICO DE GESTACIÓN

En un trabajo publicado por Almond y Dial (1987), dichos autores afirman que, tanto la detección diaria del celo con el verraco como la ecografía de pantalla son los métodos de mayor exactitud y que cumplen con todos los requisitos para el diagnóstico de gestación en granja.

Como se ve en la tabla 2, la ecografía de pantalla cumple todos los requisitos a excepción de que es caro y que no puede detectar cerdas antes de que repitan celo (< 22 d después de la cubrición).

TABLA 2. COMPARACION DE LA DETECCION DEL CELO CON EL VERRACO Y LA ECOGRAFÍA DE PANTALLA (OKERE 2002)		
Requisitos	Detección de celo	Ecografía
Exactitud > 95%	Si/No, 98% pero puede ser menor si no se hace correctamente	Si, 93 - 98%. La exactitud se reduce antes del día 22 de gestación
Falsos positivos < 5%	Si/No, es posible en casos de anestro, quistes ováricos, etc	Si, raro
Falsos negativos < 5%	Si, muy raro	Si, cuando se hace pocos días después de la IA
Seguridad	Si/No, el manejo de los verracos puede ser complicado	Si, aunque depende del tipo de alojamiento de la cerda
Simple	Si, pero se necesita ser preciso y mucha práctica	Si, es de fácil aprendizaje
Bajo coste	Si, el mantenimiento del verraco no es muy caro	No, el coste del ecógrafo es alto
Laborioso	Si/No, depende del tipo de alojamiento y si hay que chequear más veces a la cerdas problemáticas	No, aproximadamente se pueden chequear de 50-100 cerdas/h; como máximo se repite 3 veces
Rapidez de resultados	Si/No, el reflejo de inmovilidad puede realizarse relativamente rápido según las instalaciones	Si, rápido según el tipo de alojamiento y del ecógrafo
Resultados antes de que las cerdas repitan celo < 21 d	No, la detección del celo es indicativo de cerda no gestante	No, se puede realizar antes del 22 días, pero es posible que las cerdas estuvieran en celo
Se puede utilizar semanalmente o durante toda la gestación	Si/No, normalmente se realiza al grupo de cerdas inseminadas en un periodo determinado	Si, a partir de ≥ 22 d de gestación y conociendo los datos de cubrición

Sin embargo, esto no significa que el ecógrafo sustituya al chequeo de las repeticiones de celo con el verraco. La detección del celo con presencia del verraco, especialmente entre los días 17 a 25 posteriores a la cubrición, se ha utilizado tradicionalmente para detectar las cerdas no gestantes. Una de las ventajas primarias de la detección diaria del celo es que las cerdas que repiten celo se pueden volver a cubrir rápidamente, por lo que se reducen los días no productivos.

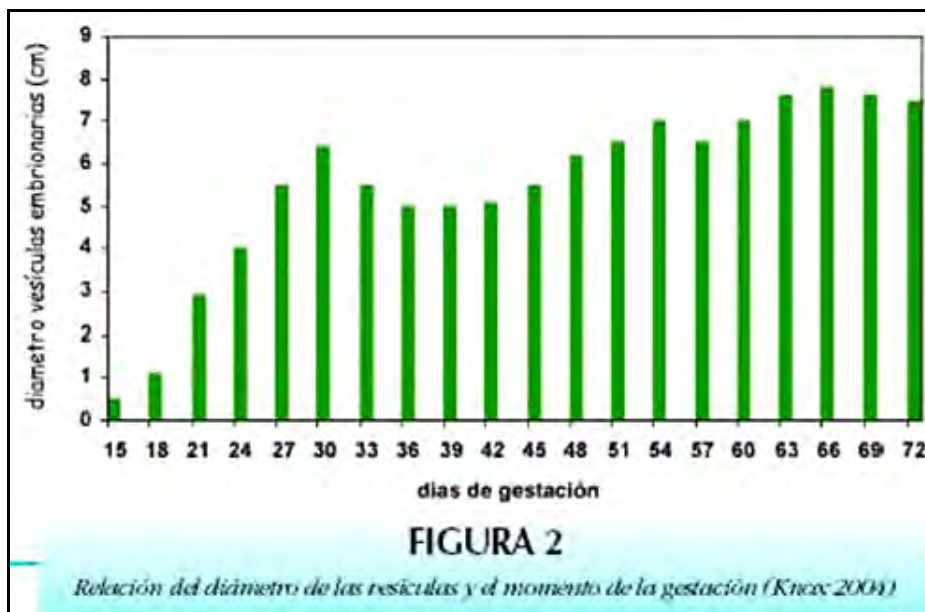
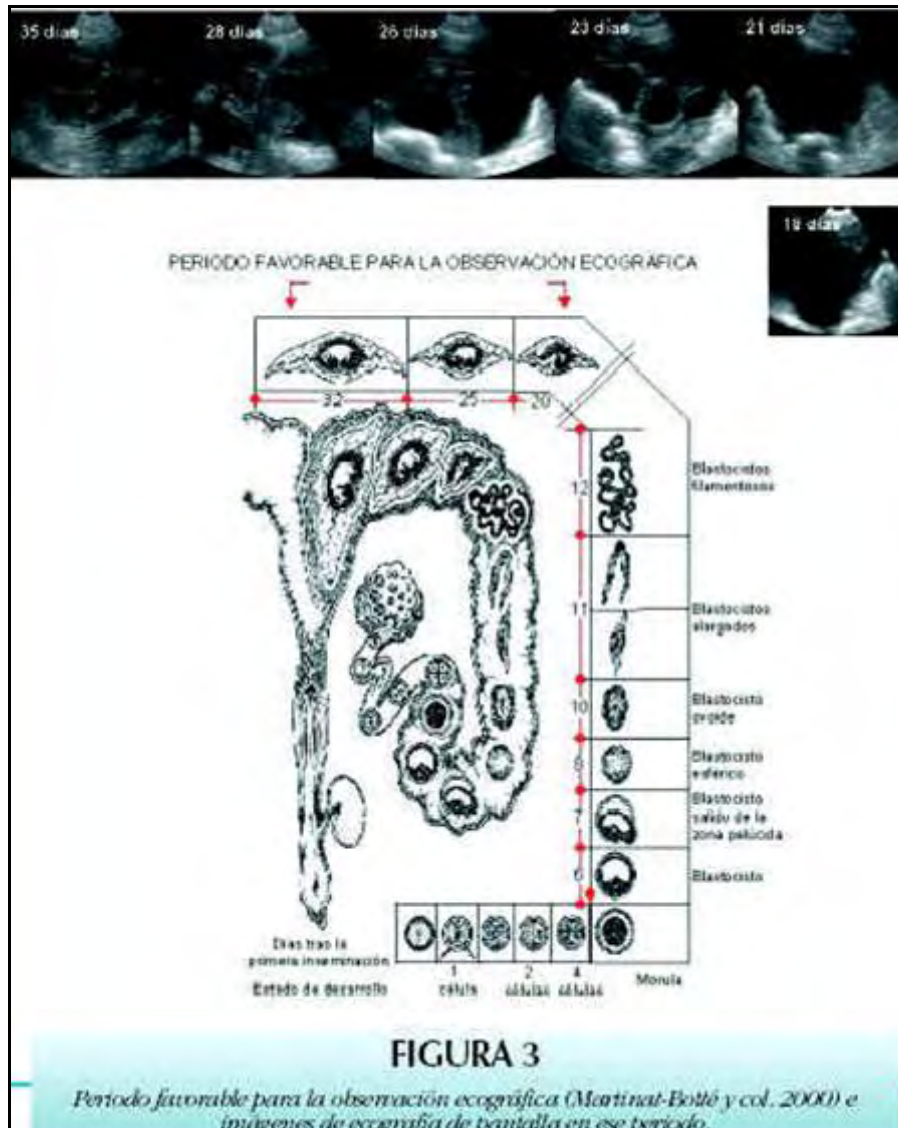


Figura 2.- Relación del diámetro de las vesículas y el momento de la gestación

Las vesículas embrionarias (membranas llenas de fluido) se pueden visualizar con el ecógrafo de pantalla desde el día 14 - 15 de gestación (figuras 2 y 3). Sin embargo, actualmente, se considera que para tener una exactitud aceptable, se debe realizar a partir del día 22 después de la cubrición (Armstrong y col., 1997; Martínatt-

Bottet, 2004). Algunas cerdas no gestantes han podido repetir celo en esa fecha, por lo que la detección de celo ha de hacerse como complemento al ecógrafo y poder reducir los días no productivos.



Las cerdas diagnosticadas gestantes, pueden quedar vacías en cualquier momento después del día 21 debido a la mortalidad prenatal o aborto. Estas cerdas pueden incrementar los días no productivos si el método de diagnóstico de gestación se limita a 1 o 2 chequeos con Doppler. El uso de la ecografía de pantalla junto con la detección del celo permite que los defectos de cada técnica sean contrarrestados. Desafortunadamente, los ecógrafos de pantalla siguen siendo relativamente caros (3.500 a 7.500 €). Los factores para determinar si es económicamente positivo implementar la ecografía como método de diagnóstico de gestación en la granja son:

- ◆ Tamaño de la explotación, número de cerdas cubiertas/semana.
- ◆ Fertilidad de la explotación.
- ◆ Número de días no productivos y sus causas.
- ◆ Coste de 1 día no productivo.

La media de días no productivos en la granja oscila entre los 30 y 50 días y están correlacionados con la productividad de las cerdas. La implantación de la ecografía de pantalla como método para el diagnóstico de gestación puede reducir los días no productivos y en consecuencia mejorar los resultados económicos de la explotación (tabla 3).

TABLA 3. ALGUNOS DATOS SOBRE EL VALOR ECONÓMICO DEL DIAGNÓSTICO DE GESTACIÓN POR ECOGRAFÍA DE PANTALLA	
Coste de una cerda vacía/día	1,25 euros
Reducción de días no productivos	10 (diagnóstico y sacrificio)
Reducción de coste por cerda	12,5 euros
Ahorro/año en granja de 500 cerdas	6250

Entre las ventajas atribuidas a la ecografía de pantalla como método idóneo para el diagnóstico de gestación en ganado porcino destacan:

- ◆ Reducir el número de días no productivos de las cerdas.
- ◆ Toma rápida de decisiones en cuanto a sacrificio de animales de forma más exacta.
- ◆ Minimizar (pero no eliminar) las labores de detección de celo y de esta forma se puede motivar a los empleados.
- ◆ Hacer un seguimiento y valoración de los operarios y del método de manejo reproductivo controlando el porcentaje de cerdas gestantes con el ecógrafo.
- ◆ Uso de la ecografía para establecer los objetivos reproductivos en la explotación.
- ◆ Mejorar los programas de movimientos de cerdas y capacidades de paridera.
- ◆ Control del efecto de la estación de año, estado sanitario de los animales etc. sobre los parámetros reproductivos (fertilidad a parto menos fertilidad a ecógrafo).

OTRAS APLICACIONES

Los estudios e investigaciones en el campo de la ecografía podrían llevarnos en un futuro a poder analizar el estado de ovarios o útero para el diagnóstico de disfunciones como quistes ováricos y metritis. Para ello se necesita mejorar los equipos de ecografía, conocer muy bien la fisiología y tracto reproductivo de la cerda así como profundizar en la técnica. Pero sin duda la ventaja será la posibilidad de diagnosticar desórdenes del aparato reproductor sin necesidad de sacrificar a los animales. Algunas de las posibles aplicaciones son:

OVARIOS

- ◆ Cerdas destetadas para determinar si tienen o no crecimiento folicular o detectar la presencia de quistes foliculares, así como para aplicar rápidamente las acciones correctivas.
- ◆ Estudio de la dinámica folicular. Dichos estudios son solamente factibles para la investigación debido a que es muy laborioso (chequeos cada 6 horas) y se necesita cierta experiencia. Algunos de estos trabajos han servido para identificar los factores que influyen en la duración del celo y su relación con la ovulación (Soede et al, 1994; Williams, 2004).
- ◆ Aparición de la pubertad. En trabajos más recientes se ha demostrado el uso de la ecografía de pantalla para el diagnóstico de la pubertad (Martinat-Bottet y col, 2004) con una precisión del 97%.

ÚTERO

- ◆ Determinar si quedan fetos muertos o restos de placenta después del parto.
- ◆ Observación de la involución uterina y desarrollo embrionario.
- ◆ Diagnóstico de pseudo-gestación entre los días 65-75 de gestación (tabla 4) (Flowers, NC Swine Report 2003).

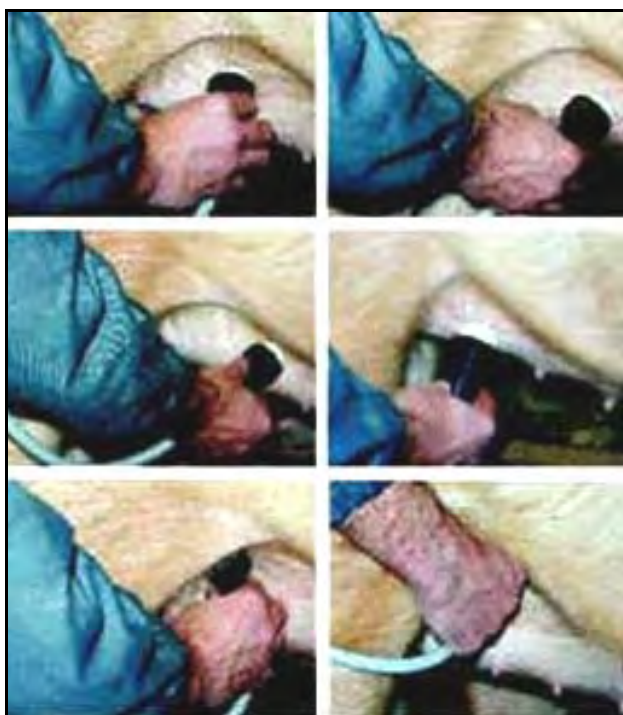
TABLA 4. USO DEL ECÓGRAFO DE PANTALLA ENTRE LOS DÍAS 65-75 COMO MÉTODO DE DIAGNÓSTICO DE CASOS DE PSEUDO-GESTACIÓN EN EXPLOTACIONES PORCINAS (FLOWERS, 2003)

	Control	Ecografía
Cerdas diagnosticadas gestantes día 28	1000	1000
Cerdas eliminadas antes del día 65	95	102
Cerdas diagnosticadas pseudo-gestantes	0	115
Cerdas que quedaron día 65 de gestación, que se diagnosticaron gestantes y no parieron	132/905* (14.5%)*	23/898* (2.6%)*
Cerdas pseudo-gestantes diagnosticadas correctamente	0/132 (0.0%)*	115/138 (83.3%)*

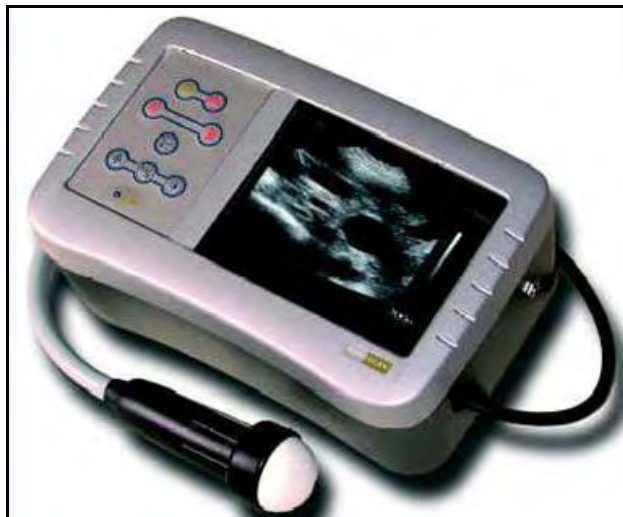*Nº entre paréntesis son %
a,b datos en la misma fila con diferentes superíndices son significativamente distintos P < 0.05).

CONCLUSIÓN

Cuando en una explotación la fertilidad es baja, la utilización del ecógrafo es una de las herramientas para confirmar el diagnóstico y aplicar con rapidez las medidas correctivas necesarias. Esta técnica es eficaz para detectar quistes foliculares. Sin embargo, infecciones del tracto genital como metritis son más difíciles de diagnosticar.



El uso de ultrasonidos en tiempo real para detectar la gestación en cerdas, puede ser una herramienta de trabajo para disminuir los días no productivos y aumentar el número de lechones por cerda y año en la explotación. El uso de esta técnica para su aplicación al estudio de anomalías del útero y ovarios es limitado por el coste del equipo y además, requiere personal especializado para la interpretación correcta de las imágenes. Actualmente, científicos y veterinarios utilizan la ecografía de pantalla como herramienta de trabajo para estudiar las funciones reproductivas de la cerda y en un futuro aumentar las posibles aplicaciones de esta técnica en las explotaciones porcinas.



BIBLIOGRAFÍA

- Almond, G.W. y G.D. Dial (1987). J. Amer. Vet. Med. Assoc. 191:858-870
- Armstrong, J.D., K.D. Zering, S.L. White, W.L. Flowers, T.O. Woodard, M.B. McCaw y G.W. Almond (1997). Amer. Assoc. of Swine Practitioners. pp. 195-202
- Flowers WL, Amstrong JD, White SL, Woodard TO, Almond GW (1999). Proceedings of the American Society of Animal Science, Indianapolis, Indiana, USA: 1-9
- Knox RV (2004). Pork Academy Meeting. Illinois
- Knox RV, Althouse GC.(1999). Swine Health Prod. 7 (5): 207-215
- Marinat-Botté F, Renaud G, Madec F, Costiou P, Terqui M (2000). Ultrasonography and reproduction in swine. INRA Editions.
- Martinat – Botté, E. Royer, E. Venturi. Proceedings of the 18th IPVS Congress. 2004 (2): 469
- Okere, C (2002). Genex Swine Group Letter, 7 (3): 2-9
- Soede, N.M., C.C.H. Wetzels y B. Kemp (1994). Reproduction in Domestic Animals 29:366-370
- Williams S, Piñeyro P, de la Sota RL (2001). Proceedings of the 32th Annual Meeting of the American Association of Swine Veterinarians. (AASV), Nashville (Tennessee) USA: 2001, p. 545-547
- Williams, S; Piñeyro, P; De la Sota, RL (2001). Analecta Veterinaria, 21, 1:50-56
- Williams, S; Piñeyro, P; De la Sota, RL (2004). Avances en Tecnología porcina, I (10): 39-44

[Volver a: Ecografía](#)