

# DIAGNOSTICO DE GESTACIÓN POR MEDIO DE ULTRASONOGRAFÍA EN VICUÑAS (VICUGNA VICUGNA) EN LA PUNA ARGENTINA

J.F Aller\*, G. Rebuffi\*\*, A.K. Cancino\*\*\*, R.H. Alberio\*. 1998. Vet Arg. 15(147):504-509.

\*INTA Estación Experimental Balcarce, Balcarce, Argentina.

\*\*INTA Campo Experimental de Altura, Abra Pampa, Jujuy, Argentina.

\*\*\*Becaria INTA, CEA Abra Pampa, Jujuy, Argentina.

[www.produccion-animal.com.ar](http://www.produccion-animal.com.ar)

Volver a: [Ecografía y ultrasonido](#)

## RESUMEN

El diagnóstico de gestación por medio de ultrasonografía es ampliamente utilizado en las especies domésticas. No existe información sobre el uso de esta técnica en vicuñas (*Vicugna vicugna*). Este trabajo se realizó en el Campo Experimental de Altura (CEA INTA Abra Pampa, Jujuy, Argentina) ubicado a 3.484 m.s.n.m. Los objetivos del presente trabajo fueron determinar la factibilidad de realizar el diagnóstico de gestación por medio de ultrasonografía y establecer el porcentaje de preñez en un rebaño de vicuñas mantenidas en semicautiverio. Se realizó el diagnóstico en 202 vicuñas. El porcentaje de preñez fue del 50,0%. No se observaron diferencias significativas ( $p>0,05$ ) entre la tasa de gestación en hembras de 3 años (57,6%) y hembras adultas (48,5%) ni entre la tasa de gestación de hembras en lactancia (50,0%) y hembras sin cría al pie (49,1%). Se concluye que el uso de la ultrasonografía para diagnóstico de gestación en vicuñas es una técnica simple, rápida y además no es invasiva ni traumática para el animal.

Palabras clave: Vicuña, ultrasonografía, diagnóstico de gestación.

## INTRODUCCIÓN

La vicuña (*Vicugna vicugna*) es una especie silvestre que a pesar de ser la más pequeña de las cuatro especies de Camélidos sudamericanos (CS) y tal vez la menos estudiada de todas, representa para los habitantes del altiplano sudamericano una verdadera alternativa productiva. Tal afirmación obedece a la excelente calidad de su fibra, considerada entre las de mayor valor económico (precio internacional de referencia: US\$ 300/kg). La población mundial de vicuñas se estima en ciento cincuenta mil animales distribuidos en Perú, Bolivia, Chile y Argentina. En nuestro país, existe una población de 30.000 ejemplares aproximadamente.

Según estudios realizados por Duba y Rebuffi (1996ab)<sup>6,7</sup>, utilizando un sistema de crianza en semicautiverio se podría duplicar el promedio del ingreso anual de la familia del altiplano argentino (estimado entre 800 y 1.000 pesos), obteniendo una rentabilidad del 41 % sobre el capital invertido. El modelo propuesto por el Campo Experimental de Altura (CEA) del INTA Abra Pampa (provincia de Jujuy, Argentina) contempla la permanencia de los animales en áreas delimitadas por alambrados, pastoreando exclusivamente los recursos forrajeros naturales sin ningún tipo de suplementación, con un plan sanitario mínimo, constituyendo desde el punto de vista zootécnico una producción ecológica. Es por ello, que el estudio y/o mejoramiento del manejo reproductivo es de fundamental importancia para lograr la mayor cantidad de crías por vientre y por año, a los efectos de disponer de hembras y machos fértiles para la reposición de animales que por diferentes circunstancias son descartados del rebaño. Una de las técnicas que se aplican para optimizar el manejo reproductivo en animales domésticos es el diagnóstico de gestación, que lleva a un manejo más racional de los animales gestantes y no gestantes. Los objetivos del presente trabajo fueron: 1) determinar la factibilidad de realizar el diagnóstico de gestación por ultrasonografía en vicuñas y 2) establecer el porcentaje de preñez en un rebaño de vicuñas mantenidas en semicautiverio.

## MATERIALES Y MÉTODOS

Este trabajo se realizó entre el 12 y 15/ 5/98 en el CEA INTA Abra Pampa (Jujuy) ubicado en el depto. de Cochinocha a una altitud de 3.484 m.s.n.m. (22° 49' latitud sur y 65° 47' longitud oeste). Esta región presenta un régimen de lluvia tipo monzónico con una media de 280 mm anuales en temporada estival y el resto del año no se registran precipitaciones<sup>3</sup>. La temperatura media invernal es de 2,8 °C (rango de -27 a 20 °C) y la estival es de 12,5 °C (0 a 28 °C). La vegetación natural está representada principalmente por la chillahua (*Festuca scirpifolia*), totorilla (*Juncus baltiens*), pasto vicuña (*Deyeuxia nardifolia*) y grama puneña (*Distichilis humilis*)<sup>9</sup>.

El rebaño de hembras pastorea en dos potreros (A y B) de 80 y 96 ha cada uno con una carga promedio de 1,56 animal/ha/año. En el sistema social de la vicuña, por lo general conviven permanentemente un macho con 3 a 6

hembras, formando un grupo familiar generalmente estable y territorial. La edad al primer parto es aproximadamente a los 4 años y la parición se encuentra naturalmente estacionada entre los meses de Febrero y Abril inclusive.

Se realizó diagnóstico de gestación en 202 vicuñas mediante ultrasonografía tiempo-real (SpnoAce 1500, Medison, Co. LTD, Korea) utilizando un transductor lineal de 5 MHz por vía transrectal. El cable del transductor se colocó dentro de un caño plástico semi-rígido de 1/2 pulgada de diámetro y un largo de 30 cm con el objeto de darle rigidez y poder girarlo 45° hacia ambos lados de la línea media. El transductor se cubrió con el dedo de un guante descartable con gel en su interior para favorecer la transmisión de la onda.

Del total de vicuñas, 33 eran de 3 años (primer servicio) y el resto se clasificó como adultas. Sólo en el potrero A se determinó en cada hembra el estado de lactancia (cría al pie) o seca (sin cría al pie) por la observación del desarrollo de la glándula mamaria.

Se utilizó el test de Chi cuadrado para testear estadísticamente las diferencias entre porcentajes.

## RESULTADOS

El porcentaje general de preñez fue del 50,0% (101/202). No se observaron diferencias estadísticamente significativas ( $p > 0,05$ ) entre los porcentajes de preñez de las hembras de los diferentes potreros (Tabla 1) ni entre el porcentaje de preñez en hembras de primer servicio (3 años) (57,6%) y el obtenido en hembras adultas (48,5%) (Tabla 2).

Tabla 1.- Número (%) de vicuñas preñadas diagnosticadas por medio de ultrasonografía según diferentes potreros

Potrero	Preñadas (%)	Vacías	Total
A	55 (49,5)	56	111
B	46 (50,5)	45	91
Total	101 (50,0)	101	202

Tabla 2.- Número (%) de vicuñas preñadas según categoría por edad

Categoría	Preñadas (%)	Vacías	Total
3 años	19 (57,6)	14	33
Adultas	82 (48,5)	87	169

Los resultados de preñez en las vicuñas del potrero A, según su estado fisiológico (lactancia o seca) se observan en la Tabla 3.

Tabla 3 Número (%) de vicuñas preñadas según su estado fisiológico

Categoría	Preñadas (%)	Vacías	Total
En lactancia	27 (50,0)	27	54
Secas	28 (49,1)	29	57

## DISCUSIÓN

El diagnóstico de gestación por medio de ultrasonografía fue realizado en la primera quincena del mes de Mayo. La precipitación del verano '97-98 fue de 100 mm, aproximadamente tres veces menor que el promedio de los últimos veinte años.

En la vicuña, la duración promedio de gestación es alrededor de 11,5 meses y la mayoría de los partos se estacionan naturalmente entre los meses de Febrero y mediados de Abril, cuando el forraje es más abundante y el clima es más benigno. Por lo tanto, la edad mínima de gestación fue estimada entre 20 y 25 días al momento del diagnóstico, lo suficiente como para determinar gestación positiva por ultrasonografía utilizando un transductor de 5 MHz.

El diagnóstico de preñez por ecografía es utilizado extensamente en diversas especies domésticas (vaca, yegua, cerda, oveja, animales de compañía, etc.), incluso en otras especies de CS<sup>1,2,3,4</sup>. Otros métodos para diagnóstico de gestación utilizados en los CS, son: comportamiento sexual (prueba de receptividad), test de progesterona plasmática y palpación rectal. Por el tamaño de la vicuña, esta última es descartada.

La ultrasonografía es una herramienta muy útil para diagnosticar el estado uterino, enfermedades del tracto reproductivo, determinar número y viabilidad fetal, así como monitorear la actividad ovárica. La elección del transductor es de gran importancia. Los de mayor frecuencia (5 y 7,5 MHz) muestran una gran calidad de imagen,

sin embargo, la profundidad de penetración es baja. En cambio, para observaciones profundas debería utilizarse un transductor de 3-3,5 MHz. Para uso general, un transductor de 5 MHz es el más útil. El operador requiere conocimientos básicos de la imagen ultrasónica, de anatomía transeccional del tracto reproductivo y del desarrollo de las estructuras fetales y placentarias. En ovinos, falsos positivos pueden resultar de gestaciones muy tempranas (15-25 días) y que pueden ser seguidas de muerte embrionaria o abortos. En el bovino, un transductor de 5 MHz colocado en forma transrectal provee una imagen con fluido en el concepto tan pronto como 12 días de gestación<sup>6</sup>.

Al no existir información del uso de la ultrasonografía para diagnóstico de gestación en vicuñas, se determinó que la imagen con fluido uterino no ecogénico correspondería a una gestación de 20-23 días. La observación de una vesícula embrionaria dentro del lumen uterino se definió como gestación de 25 días (Foto 1).

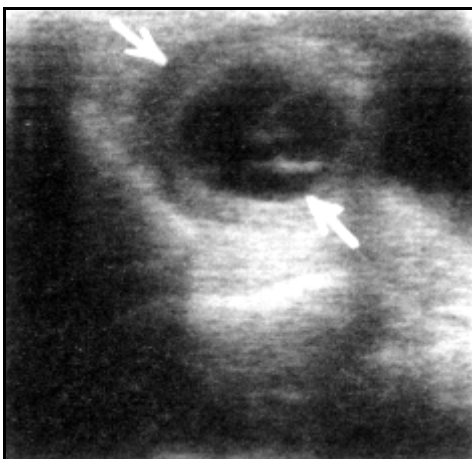


Foto 1. Vesícula embrionaria correspondiente a una gestación estimada de 25 días.

En cada diagnóstico de gestación se empleó un tiempo aproximado de 1 minuto. Para observar el latido cardíaco, fueron necesarios 2 a 3 minutos. El buen contacto del transductor con la mucosa rectal fue indispensable para obtener una buena calidad de imagen, y en muchos casos fue necesario retirar materia fecal del recto. En buenas condiciones y con gestación avanzada el diagnóstico fue realizado en no más de 30 segundos.

El fluido no ecogénico de la vejiga pudo ser identificado inmediatamente después de la colocación intrarectal del transductor en casi todas las vicuñas. El útero gestante fue localizado por delante de la vejiga (Foto 2).

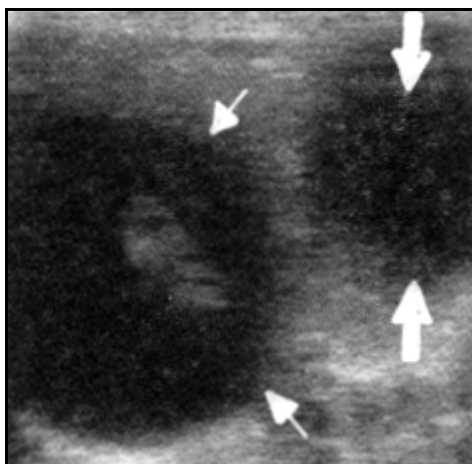


Foto 2. Útero gestante (flecha fina) y vejiga (flecha gruesa)

La pared uterina, placenta, fluido amniótico, cordón umbilical y feto pudieron ser observados sin inconvenientes (Foto 3). El diámetro biparietal (Foto 4) será una medida muy útil para establecer la edad de gestación cuando en el futuro se realicen estudios sobre desarrollo fetal.

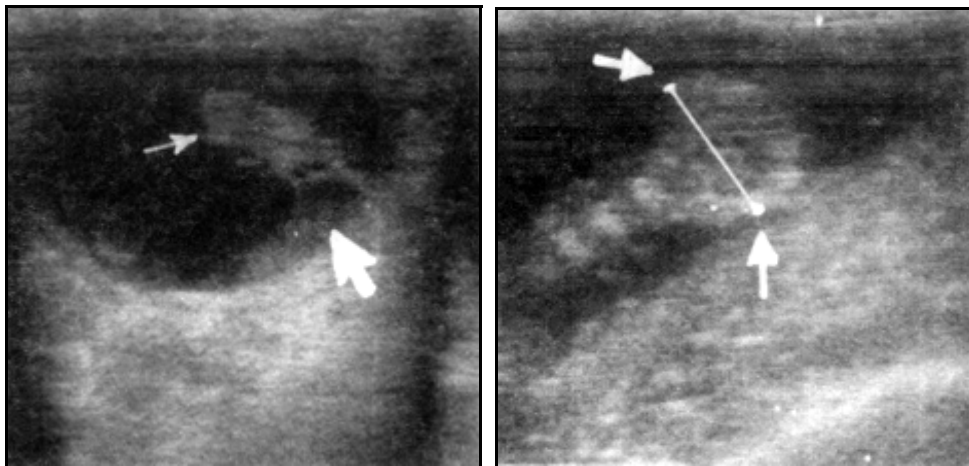


Foto 3. Feto (flecha fina) unido a la placenta por el cordón umbilical. Pared uterina (flecha gruesa)

Foto 4. Diámetro biparietal del feto de vicuña (14 mm).

El porcentaje de preñez general obtenido fue del 50,0%. No existe información bibliográfica sobre la eficiencia reproductiva de un rebaño de vicuñas en sistemas de crianza semejantes al que se realiza en el CEA del INTA Abra Pampa. Los registros de crías/madres tomados al finalizar la parición en años anteriores, fueron: 48,8, 51,5 y 55,4% (potrero A) y 31,5, 44,3 y 58,1% (potrero B) para los años 1994, 1995 y 1996, respectivamente. Debido a la mortalidad perinatal observada a campo, incluida la predación por zorro, la tasa de gestación seguramente fue mayor en esos años. Por lo tanto, se puede estimar que la tasa de gestación determinada en este trabajo es relativamente baja. Esto podría tener sus orígenes en la escasa precipitación del verano '97-98 (100 mm) y por lo tanto escasa producción de forraje. Gestaciones menores a 20-25 días no diagnosticadas por ultrasonografía podrían haber llevado a subestimar la tasa de preñez. Un diagnóstico de gestación a término confirmaría las gestaciones no diagnosticadas y seguramente aportará una significativa información como para realizar ajustes en el manejo reproductivo de esta especie en condiciones de semicautiverio.

Las hembras en lactancia presentaron similar tasa de gestación que las hembras sin cría al pie (secas). Esto estaría indicando que esta especie tiene un gran poder de adaptación a esta zona árida conservando su aptitud reproductiva como para asegurar la reposición de hembras y machos en una población estable.

En conclusión, la técnica de ultrasonografía para el diagnóstico de gestación en esta especie es considerada de gran utilidad, simple, rápida y además no es invasiva ni traumática para el animal. El uso de esta técnica permitirá en el futuro realizar estudios sobre el mantenimiento de la gestación, mortalidad fetal, edad de gestación, patologías fetales, actividad ovárica, etc. Además, su utilización sistemática llevará a mejorar el manejo de los animales gestantes y por lo tanto a un mejor control de la parición, especialmente en esta zona donde la acción de los predadores sobre las crías recién nacidas es importante y su control es extremadamente complicado.



Foto 5. Vicuñas encerradas en corrales.

#### AGRADECIMIENTOS

Los autores desean agradecer al Agr. René H. Cabrera (CEA INTA Abra Pampa) por su asistencia en los trabajos de campo.

#### BIBLIOGRAFÍA

1. ALARCON, V., SUMAR, J., RIERA, G.S. and FOOTE, W.C. (1990). Comparison of three methods of pregnancy diagnosis in alpacas and llamas. *Theriogenology* 34:1119-1127.

2. ALLER, J.F., ALBERIO, R.H. y REBUFFI, G. (1998). Diagnóstico y edad de gestación determinados por palpación rectal y ultrasonografía en llamas (Lama glama). Archivos de Zootecnia. (En prensa).
3. BIANCHI, A.R. Caracterización climática de la Puna Argentina y su borde oriental. (1977) Memorias del Seminario sobre la Puna Argentina. E.A. Vorano (Ed). Proyecto NOA, FAO-INTA EEA Salta, p 4.
4. BOURKE, D.A., ADAM, C.L., KYLE, C.E. (1992). Ultrasonography as an aid to controlled breeding in the llama (Lama glama). Veterinary Record 130: 424-428.
5. BUCKRELL, B.C. Applications of ultrasonography in reproduction in sheep and goats. (1988). Theriogenology 29: 71-84.
6. DUBA, M. y REBUFFI, G. (1996 a). Estudio de mercado de fibras textiles de Camélidos Sudamericanos. Informe final CONICET. 600 p.
7. DUBA, M. y REBUFFI, G. (1996 b). Comercialización de fibra de vicuña. Seminario Internacional sobre aprovechamiento de la fibra de vicuña en los Andes de Argentina, Bolivia, Chile y Perú. Arica, Chile.
8. PIERSON, R.A. and GINTHER, O.J. (1984). Ultrasonography for detection of pregnancy and study of embryo development in heifers. Theriogenology 22: 225-230.
9. VARGAS GIL, J.R. (1977). Consideraciones sobre spelos de la Puna Argentina. Memorias del Seminario sobre la Puna Argentina. E.A. Vorano (Ed). Proyecto NOA, FAO-INTA EEA Salta, p 5.

Volver a: [Ecografía y ultrasonido](#)