

# ESPLACNOLOGÍA

5.1.

Una nomenclatura acerca de las partes del estómago de los camélidos sudamericanos.  
por Galotta, D. R. et al.

5.2.

El peritoneo del estómago de la llama.  
por Galotta, D. R. et al.

5.3.

Irrigación arterio venosa del estómago de la llama.  
por Galotta, D. R. et al.

5.4.

El bazo de la llama  
por Galotta, D. R. et al.

5.5.

El aparato reproductor masculino de la llama  
por Ghezzi, M. D. et al.

[www.produccion-animal.com.ar](http://www.produccion-animal.com.ar)

Volver a: [Excerta Anatomica Camelidae](#)

## 5.1. PROPOSAL NOMENCLATURE FOR STOMACH COMPARTEMENT OF SOUTH AMERICAN CAMELIDS

After analyzing the nomenclatures used for the gasftric compartment of the Sout American lamidae, another one according to the guidelines of the NAV is proposed.

Besides, and based on the results of the experiences made with stomachs of guanacoos and llamas, bovines and ovines, we present as a conclusion a series of terms no-nominate in the anatomic list, which are necessary to describe several parts of these compartments.

The following list includes the adopted and the news terms.

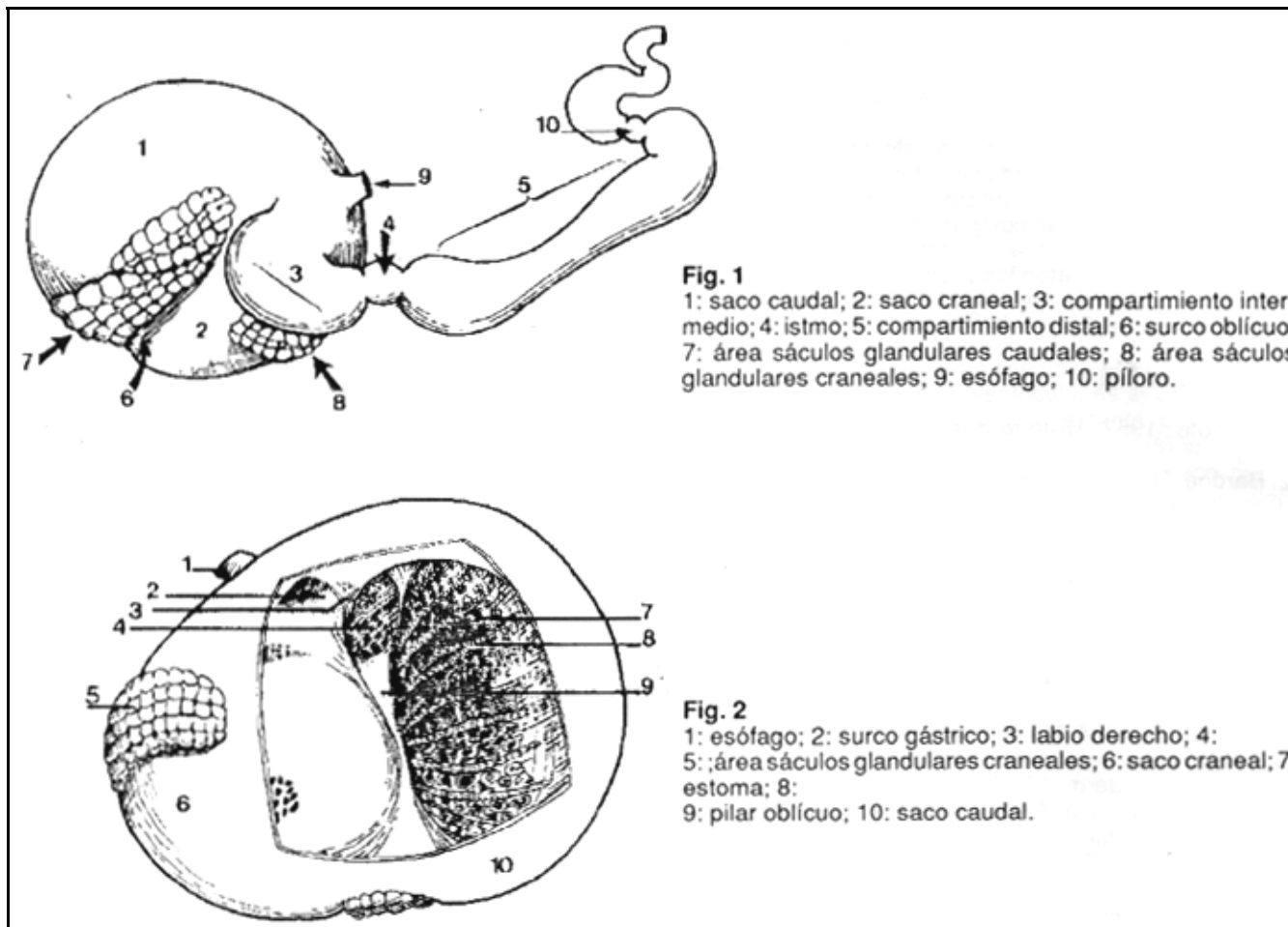
- 1- Pars proximalis ventriculi
  - 1.1- Sulcus obliquus ventriculi
  - 1.2- Pila obliquum
  - 1.3.- Saccus cranialis
    - 1.3.1- Area sacculi glandulosi cranealis ventriculi
  - 1.4- Saccus caudalis
    - 1.4.1- Area sacculi glandulosi caudalis ventriculi
  - 1.5.- Sacculi glandulosi ventriculi
    - 1.5.1- Crista sacculi glandulosi
    - 1.5.2- Stoma sacculi glandulosi
  - 1.6-Sulcus ventriculi
    - 1.6.1- pars proximalis
    - 1.6.2-Pars intermedia
    - 1.6.3-Labium dextrum
  - 1.7- Ostium intraventriculi
- 2- Pars intermedia ventriculi
- 3- Isthmus ventriculi
  - 3.1- Canalis isthmi
- 4- Pars distalis ventriculi

## CONCLUSIONES

Entre Camelidae y Bovidae no existe parentesco cercano, siendo la rumia un proceso adquirido independientemente (evolución convergente). En concordancia los compartimentos del estómago de unos difieren estructural y funcionalmente de los compartimentos gástricos de los otros. No son homólogos, tampoco análogos, y no existe razón para seguir llamándolos con los mismos nombres con los inconvenientes aparejados.

Dichas partes, o compartimentos, pueden desarrollarse en zonas distintas del esbozo gástrico; faltan estudios sobre la regulación y autodiferenciación del estómago de camellos y llamas para confrontarlos con los del bovino y óvidos, pero los elementos que transcribimos pueden ser concluyentes al respecto. Los lámidos poseen tres compartimentos gástricos; los tres con áreas glandulares lo cual desautoriza cualquier intento de llamarlos proventrículos o reservorios; en los bovinos sólo una de las cuatro cavidades, la última, posee glándulas. La irrigación (24) y la disposición de los omentos también difieren. El surco gástrico está compuesto por un solo labio y la rigurgitación de la rumia está asociada con el saco craneal del compartimiento proximal, en lugar de hacerlo con el siguiente, como en el bovino (42).

Es necesario entonces una nomenclatura que reemplace a las actuales. La más antigua y la más empleada de rumen, retículo, omaso y abomaso, inapropiada incluso para los rumiantes (7), es etimológicamente y filogenéticamente incorrecta cuando se aplica a los camélidos. Numerar los compartimentos gástricos o denominarlos A, B y C, para reconocerlos es atractivo pero crea confusiones: el primero, el A, puede ser la continuación del esófago el que precede al duodeno. Nosotros mismos, en otra oportunidad (22; 23 y 26) hemos propuesto denominarlos de acuerdo al tamaño y a la forma, lo cual significa emplear dos criterios diferentes; esto no ocurre en la actual basada únicamente en la ubicación relativa de los compartimentos en el tubo digestivo. Se incluyen además los términos necesarios para la descripción de estructuras particulares relacionadas. Algunos nombres ya usados, como sacos craneal y caudal (42), sáculos grandulares (27) se respetan y se incorporan.



Uno de los compartimientos, el compartimiento proximal (*Pars proximalis ventriculi*), es el de mayor capacidad. Está subdividido externamente por el surco oblicuo (*Sulcus obliquus ventriculi*) (Fig. 1:6) en un saco craneal (*Saccus cranialis*) (Fig. 1:2) y un saco caudal (*Saccus caudalis*) (Fig. 1:1). En relación con el saco craneal se halla el área de los sáculos glandulares craneales (*Area sacculi glandulosi caudales ventriculi*) (Fig. 1:8), y con el saco caudal del área de los sáculos glandulares caudales (*Area sacculi glandulosi cranialis ventriculi*) (Fig. 1:7), ambas áreas se reconocen fácilmente por su aspecto abollado. El área caudal, más amplia que la caudal, está parcialmente subdividida por el surco de inserción del omento mayor (25). Además el saco craneal recibe al esófago y comunica con el compartimiento siguiente. La mucosa del compartimiento proximal presenta una superficie sin papilas, áspera al tacto, aglandular; y una superficie ocupada por los sáculos glandulares.

Los sáculos glandulares (*Sacculi glandulosi ventriculi*) son las celdillas de las áreas de los sáculos glandulares; estas pequeñas cavidades se abren en la cavidad mayor por medio de una boca o estoma (*Stoma sacculi glandulosi*) (Fig. 2:7) están ricamente irrigados (24) y la mayor parte de su mucosa es glandular. El pilar oblicuo (*Pila obliquum*) (Fig. 2:9), que se corresponde externamente con el surco oblicuo, asciende hasta el cardias bifurcándose antes de alcanzarlo. El surco gástrico (*Sulcus ventriculi*) presenta un labio derecho (*Labium dextrum*) (Fig. 2:3) constante; comienza en el cardias para perderse en la cavidad del compartimiento siguiente, el más pequeño.

El compartimiento más pequeño, reniforme, es el compartimiento intermedio (*Pars intermedia ventriculi*) (Fig. 1:3). En su interior se observan sáculos glandulares separados por una serie de trabéculas o crestas (*Crista sacculi glandulosi*) de distintos tamaños (13). Esta superficie glandular respeta la curvatura menor del órgano por donde transcurre el surco gástrico (*Pars intermedia sulcus ventriculi*) con su único labio, los cuales finalizan a nivel del istmo gástrico (*Isthmus ventriculi*). Distinguimos con el nombre de istmo gástrico la zona estrecha, esfinteriana, que separa externamente el compartimiento intermedio del que le sigue distalmente cerrado la serie.

Denominamos compartimientos distal (*Pars distalis ventriculi*) (Fig. 1:5), a la tercera y última de las divisiones del estómago de los tilópodos. Es un órgano de aspecto tubular o intestiniforme (16). Tanto su extremo inicial como el terminal o pilórico son más dilatados que la parte media, y no muestra, como en el dromedario (2) ningún estrechamiento externo que permita subdividirlo en dos porciones. Internamente la mucosa forma pliegues que al principio esbozan una pequeña red o retículo, y luego se disponen longitudinalmente, salvo al final donde siguen cualquier dirección. Y en el píloro hallamos al toro pilórico (*Torus piloricus*). Toda la mucosa del compartimiento distal es glandular; las glándulas gástricas propias y las glándulas pilóricas se encuentran en la parte final de la

mucosa mientras que en las cuatro quintas partes iniciales hay glándulas similares a la de los sáculos glandulares (42).

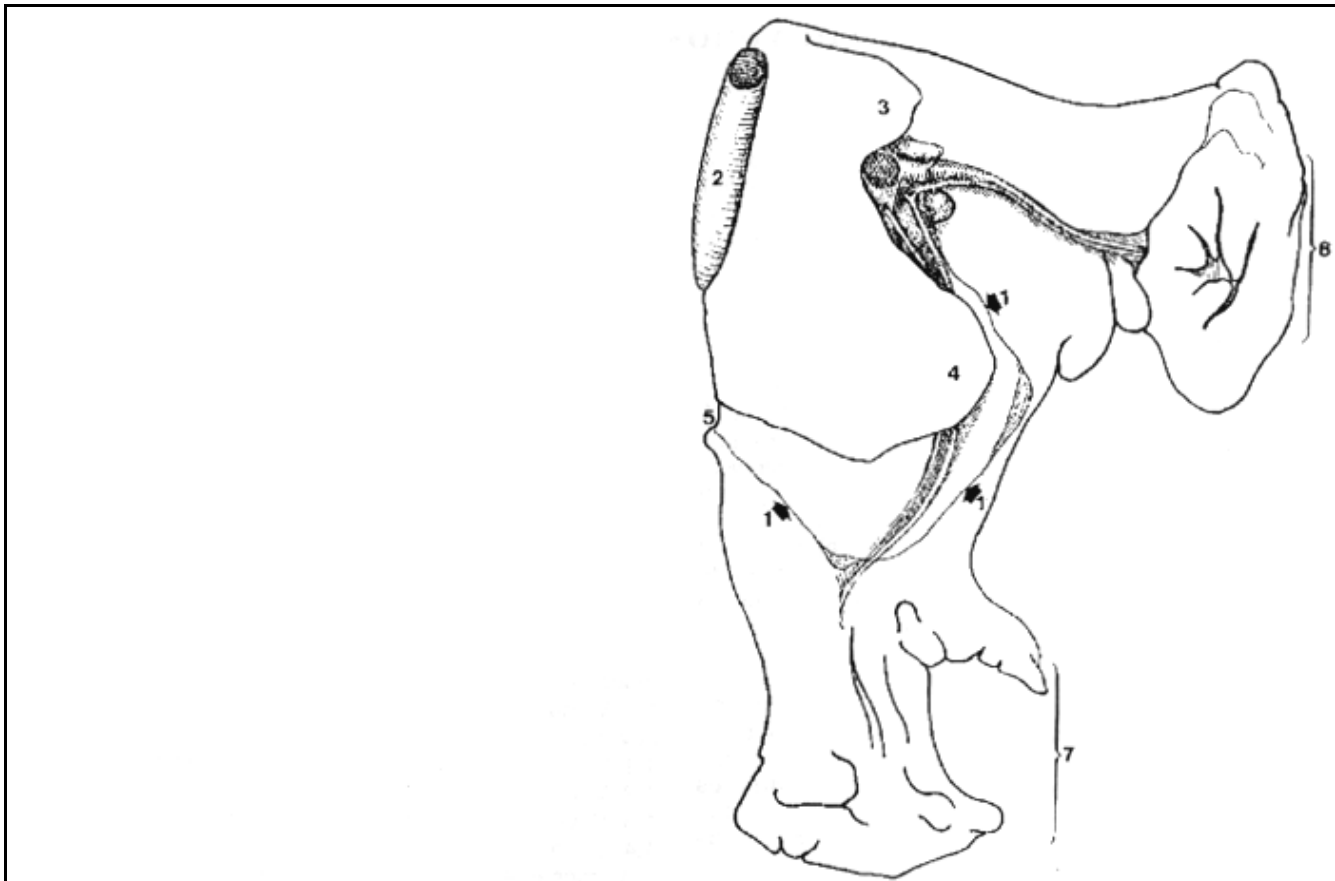


Fig. 2: Cara visceral del hígado del llama.  
 1: inserción del omento menor; 2: vena cava caudal; 3: proceso caudado; 4: proceso papilar; 5: escotadura esofágica; 6: lóbulo derecho; 7: lóbulo izquierdo.

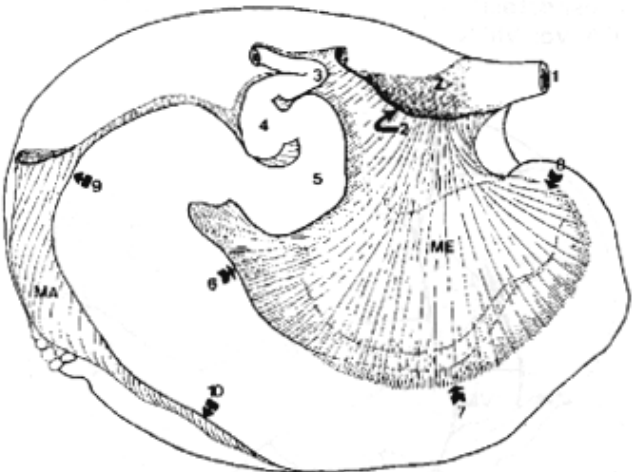


Fig. 1. Vista derecha del estómago del llama.  
 ME: omento menor; MA: omento mayor; 1: esófago; 2: borde dorsal del omento menor separado del hígado; 3: flexura duodenal craneal; 4: inflexión sigmoidea duodenal; 5: ampolla duodenal; 6 y 7: curvatura menor del compartimiento largo; 8: istmo; 9 y 10: curvatura mayor del compartimiento largo; Z: zona libre de adherencias, libre de peritoneo.

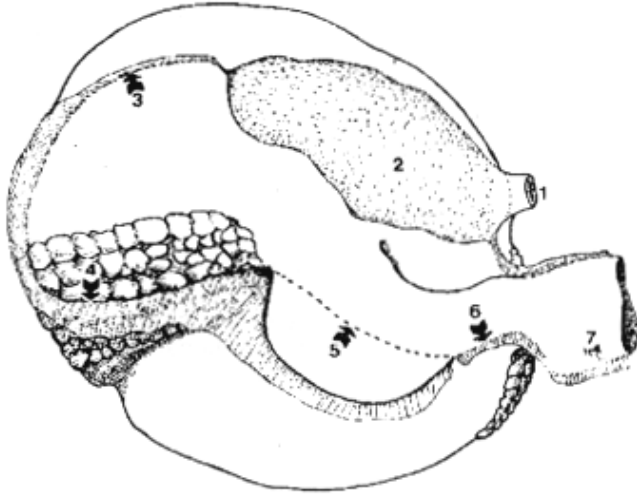


Fig. 3: Vista derecha del estómago del llama (se eliminó el compartimiento largo, salvo su primera porción que se muestra desplazada hacia craneal)  
 1: esófago; 2: zona de adherencia; 3: inserción del omento mayor en la cara visceral del compartimiento gástrico mayor; 4: inserción del omento mayor sobre el área de los sacos glandulares caudales; 5: sobre la cara visceral del compartimiento gástrico menor; 6: en el istmo; 7: en la curvatura mayor del compartimiento gástrico largo.

Finalizando la descripción diremos que el compartimiento proximal comunica con el compartimiento intermedio a través del orificio interventricular (Ostium intraventriculi); y que el compartimiento distal por medio del canal del istmo (Canalis isthmi).

Falta determinar, anatómica y funcionalmente, la capacidad gástrica y tamaño relativo del orificio intraventricular y del canal del istmo.

#### BIBLIOGRAFIA

1. Aristote. 1957. Histoire des animaux. Reed. J. Vrin. Paris.
2. Barone. R. 1976. Anatomie comparée des mammifere domestiques. III. Splanchnologie. Fasc. 1: 379:381. Lab. d'Anat. Ecole Nat. Vet. Lyon.
3. Boas., J.E.V. 1890. Zur Morpholog. des Magens der Cameliden und Traguliden und uber die systematische Stellug letzterer Abtheilung. Morphol. Jahrb.16: 494 - 524. Leipzig.
4. Bohlken, H. 1960. Remarks on the stomach and the systematic position of the Tylopodaa. Proc. Zool. Soc. 134: 207-215. London.
5. Bracint, J. F.1844. Mémoire sur l'anatomie de l'estomac du Lama. Acad. Impér. de St. Petersb. 4:1 -77.
6. Bustinza Cordero, G. 1970. Descripción anatómica del estómago de alpaca. Anales de la 1 z. convención sobre camélidos sudamericanos. pp. 61-61. Puno. Perú.
7. Cole, F. J. 1975. A History of Comparative Anatomy. Cover. London.
8. Colin. G. 1886. Traité de physiologie comparée des animaux. 3a. ed. T. I. J. B. Bailliere. Paris.
9. Corier, J. A.1893. Recheerches sur l'anatomie comparée de l'estomac des Ruminants. Ann. Sci. Nat. (Zoo;.) (8), 16:1-128.
10. Cummings, J. F. et al. 1972. The mucigenous glandular mucosa in the complex stomach of two new-world Camelids the llama and guanaco. J. Morp. 137 (1): 71110.
11. Cuvier, G. 1805. Lecons d'anatomie Comparée. T. 111. pp. 397-399. Baudouin. Paris.
12. Chauveau, A; S. Arloing et F. X. Lesbre. 1903. Traite d'anatomie comparée des animaux domestiques. Se. ed. T. 1. pp. 631-633. J. B. Bailliere et Fils. Paris.
13. de la Vega, E.1951. Aspectos histológicos del aparato digestivo de la alpaca. Rev. de la Fac. de Med. Vet. UNMSM. vol. V. 1 a 4:163 - 187. Lima.
14. Dellman. H. D. et al. 1968. Contribution a l'etude de l'anatomie microscopique du tube digestif chez le Chameau. Rev. Med. Vet. Pyas trop. 21: 1-32
15. Dougbag, A. S. A. M. and R. Berg. 1980. Histological and histochemical studies on the mucosa of the initial dilate and middle long narrowpartofthethird compartment of the Camel's stomach (Camelus dromedarius). Anat. Hist. Embryol. 9: 155-163.
16. Dougbag, A.S.A.M. 1981. Histological and histochemical studies on the Pyloric Mucosa ofthe Camel's stomach (Camelus dromedarius). Anat. Hist. Embryol.10: 187-192.
17. Droandi,1.1936. II Camello; Storia naturale, anatomia, fisiología, zootecnia, patologia. Firenze. Instituto Agricolo Coloniale Italiano. XIV. 856 pp.
18. Eckerlin, R. J. and C.E. Stevens. 1973. Bicarbonate secretion by the glandular saccules of the llama stomach. Cornell Vet. 62 (3): 436-445.
19. Ehrlein, H. J. and W. von Engelhardt. 1971. Investigations en stomach motility in the llama. Zentralb. Vet. med. 18: 181-191.
20. Engelhardt, W.; H. P. Sallman., 1972. Absortion and secretion in the rumen of Lama guanicoe. Zentralb. Vet. Med. 9:117-132.
21. Engelhardt, W. 1979. Absortion and secretion in the tubiform fore sotomach compartment three of the llama. J. Comp. Physiol. B. Biochamistry System Enviromental Physiol. 132. (4): 337-342.
22. Galotta. 1986. Disertación sobre el estómago del llama. XXIII Congreso de Anatomía. Rosario. Argentina.
23. Galotta.1987. El estómago de los camélidos sudamericanos. XXIV Congreso de Anatomía. Bs. As.
- 24.1987. Irrigación arterio-venosadel estómago del lama. Rev. de Cs. Agrar.UCA. Vol. VIII. 1/2: 27-33.
- 25.1987. El peritoneo del estómago del llama. Rev. de Cs. Agr. UCA. Vol. VIII. 3/4:35-39.
- 26.1988. Proposicones relativas a la nomenclatura de los compartimientos del estómago de llama. XXV Congreso de Anatomía. Bs. As.
27. Guzman Chávez, J. 1970. Avances sobre la anatomía macroscópica en las alpacas. Anales de la 1 a. convención camélidos sudamericanos. pp 40-48. Puno. Perú.
28. Hansen, A. et al . 1957. On the stomach of the Camel with special reference to the structure of its mucous membrane. Acta Anatomica 31:353-375.
29. Hegazi, A. H. 1950. The stomach of the Camel. The Brit. Vet. J. 106. (5): 209-213.
30. Home, E. 1806. Observations sur l'stomac des Chameaux. Philosoph. Transact.
31. Knox, R. 1831. Observations on the structure of the stomach of the peruvian lama, etc. Trans. R. Soc. Edinb. 2:479-498.
32. Langer, P.1972. Stomach of ruminants and ruminantslike herbivores. Zentralb. Tierphys. Tiernaehr. Futtermittlekd 29 (1): 42-43.
33. Luciano, L. et al. 1979. Structure,of the gastric mucosa in llama (Lama guanacoe and Lama lamae). I. Forestomachs.
34. Montalvo Arenas, C. 1970. Avances sobre histología de la alpaca. Anales 1 a. conv., cam. sud. pp 49-57. Puno. Perú.
- 35.Nomina Anatómica Veterinaria. 1983.
36. Pilliet, A. 1885. Structure de la portion gaufrée de l'estomac du Chameau. Bu;ij. Soc. Zool. Fr. 10:40-41.
37. Purohit, M. S. and S.S. Rathor. 1962. Stomach of the Carne; in comparison to that of the ox. Indian Vet. J. 39:604-608.

38. Rubsamen, K;W.von Engelhardt.1979. Morphological and functional peculiarities to the llama forestomach. Ann. Recher. Vet. 10 (2): 475.
39. Samaniego, L. 1978. Estudio morfo-fisiológico del desarrollo post-natal del estómago de la alpaca (*Lama pacos*). Tesis. UNMSM. 46 pp. Lima.
40. Shimidt-Nielsen, K. et al. 1956. The question of water storage in the stomach of the Carnej. Mammalia, 20:1-15.
41. Simpson, G. G. 1945. The principles of clasifcation and clasifcation of Mammals. Buji. Amer. Mus. Nat. Hist. Vol. 85.350 pp.
42. Vallenás P., A.1970. Fisiología. 1 a. conv. carnej., sud. 69-78. Puno. Perú.
43. et al. 1971. Motility of the llama and guanaco stomach. Am. J. Physiol. 220 (1): 275-282.,
44. et al. 1971. A gross study of the compartmentalized stomach of two new-world Camelids, the llama and guanaco. J. of Morp. 134 (4) 399-424.
45. Viret, J. 1961. Artiodactyla. (in) Piveteau, Traité de Paleontologie, 6 (1): 887-1084.

## 5.2. EL PERITONEO DEL ESTÓMAGO DE LA LLAMA

### RESUMEN

Los omentos del estómago policavitario de la llama son distintos a los omentos de los estómagos monocavitarios, particularmente el omento mayor el cual se origina en varias partes del estómago, y no solamente en la curvatura mayor; también difiere del omento mayor del estómago policavitario de bovinos y ovinos, el cual es más complejo.

### DESCRIPCIÓN

#### **a-Omento menor:**

El borde dorsal del omento menor está fijado a la cara visceral del hígado, siguiendo un arco desde la impresión esofágica hasta la porta hepática. El borde ventral del omento menor se extiende desde el cardias hasta el duodeno, fijándose en el istmo, curvatura menor del compartimiento largo, lóbulo derecho del páncreas y comienzo del duodeno, sobre la ampolla duodenal la línea de fijación se desvía a la izquierda para continuarse con el omento mayor y el mesoduodeno. A este nivel el omento menor presenta su extremidad derecha: es un borde libre, entre el hígado y el cuerpo del páncreas, en cuyo espesor se aloja la vena porta. El extremo izquierdo del omento menor está fijado al esófago, desde el hiato esofágico del diafragma hasta el cardias, donde se continúa con el ligamento gastro frénico.

#### **b-Ligamento gastro frénico**

El ligamento gastro frénico, dependencia del omento mayor, envuelve la terminación del esófago, fijándose por un lado al diafragma y por el otro al compartimiento mayor del estómago, dejando entre sus dos hojas una amplia zona de adherencia, libre de peritoneo.

#### **c-Omento mayor**

El omento mayor es una lámina muy delicada, reforzada con vasos y nervios que la surcan acompañados con grasa: es corto y no presenta como en otras especies una lámina superficial y otra profunda. Continuación del ligamento gastro frénico se inserta primero sobre la cara visceral del compartimiento mayor, posteriormente en un surco que cruza el área caudal de los sacos glandulares dividiéndola en dos zonas, luego se fija a la izquierda de la curvatura mayor del compartimiento menor, sigue sobre el istmo y a lo largo de la curvatura mayor del compartimiento largo, hasta el comienzo del duodeno donde se une al omento menor y se continúa como adherirse al colon ascendente, colon transverso y páncreas.

El omento mayor mantiene relaciones con el lóbulo izquierdo del páncreas que llega hasta el hilio del brazo; y con el bazo por medio del ligamento gastro esplénico.

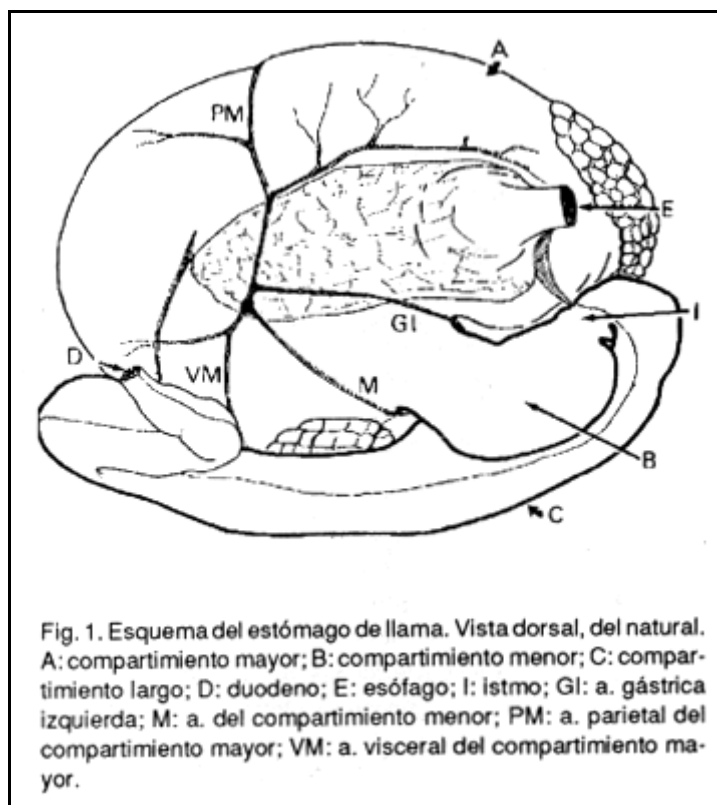
#### **d-Bolsa omental**

La bolsa omental está limitada a la derecha por el omento menor y el hígado y ventro caudalmente por el omento mayor y el páncreas. En su interior hacen relieve la mitad izquierda del compartimiento largo, el istmo, la mitad derecha del compartimiento menor y una parte del área de los sacos glandulares caudales. El receso no supera al estómago caudalmente.

La base del lóbulo caudado del hígado, el páncreas, el borde libre (derecho) del omento menor, y la vena cava caudal, también en esta especie, constituyen el foramen epiploico.

**BIBLIOGRAFÍA VIDE**

Galotta, D.R. y J. M. Galotta «El peritoneo del estómago del llama» Rev. de Cs. Agrarias. UCA. Julio-Diciembre. 1987. VIII, 3/4: 35-39.



**5.3. IRRIGACIÓN ARTERIO VENOSA DEL ESTÓMAGO DE LA LLAMA**

**RESUMEN**

Se describe la distribución de las ramas de la arteria celíaca (A. celíaca) y las de la vena porta (V. portas) para el estómago. La nomenclatura empleada se corresponde con las Nóminas Anatómicas en vigencia; proponiéndose nuevos términos cuando es necesario.

**DESCRIPCIÓN**

**a. Irrigación arterial:**

La arteria celíaca (A. celíaca) nace de la aortas abdominal a nivel de la primera vértebra lumbar, en la llama. A pocos centímetros de su origen se divide en tres ramas:

1. A. esplénica (A.linealis): en compañía de la v. esplénica, se dirige hacia la izquierda, relacionándose con la cara ventral del páncreas y finalizando en el hilio del bazo.
- 2., A. gástrica izquierda (A. gástrica sinistra) alcanza la cara visceral del compartimiento mayor, por el área de adherencia no peritoneal; y luego sigue por la curvatura menor del compartimiento largo. Durante su recorrido origina las siguientes ramas:
  - 2.1. A. visceral del compartimiento mayor: comienza por un tronco común con la a. del compartimiento menor. Desciende por la cara visceral (derecha) del compartimiento mayor, emitiendo un ramo esplénico, ramas para el comportamiento y ramas para los sacos glandulares caudales (arterias saculares). Estas últimas se distribuyen en las columnas de primer orden que separan filas de sacos glandulares.
  - 2.2. A. del comportamiento menor: Es característica por su recorrido y por su terminación. Alcanza su destino recorriendo la superficie caudal del pre-istmo (donde emite varias ramitas) y se introduce en el comienzo de la curvatura mayor del compartimiento menor donde finaliza abruptamente.
  - 2.3. A. parietal del compartimiento mayor: se distribuye en la cara parietal del compartimiento mayor, recorriéndola transversalmente, al mismo tiempo que provee varias ramas, especialmente para los sacos glandulares craneales (arterias saculares).
  - 2.4 Ramo para los sacos glandulares craneales: se originarle la a. gástrica izquierda a nivel de la curvatura menor del segundo compartimiento.
  - 2.5. Ramo para el compartimiento menor.

- 2.6. A. gastroepiploica izquierda: recorre la curvatura mayor del compartimiento largo y se anastomosa con la a. gastroepiploica derecha. Sus ramas irrigan la curvatura mayor de dicha cavidad.
3. A. hepática (A. hepática): se dirige hacia la derecha, caudal y ventralmente, hasta la porta hepática, donde se originan los ramos hepáticos y las arterias gástrica derecha y gastroduodenal.
  - 3.1. Ramos hepáticos.
  - 3.2. A. gástrica derecha: comienza junto con uno de los ramos hepáticos. Alcanza el compartimiento largo por su curvatura menor, a lo largo de la cual se distribuye.
  - 3.3. A. gastroduodenal: luego de un recorrido de varios centímetros, sobre la cara visceral del hígado, en contacto con el páncreas, se divide en:
    - 3.3.1. A. pancreático duodenal craneal.
    - 3.3.2. A. gastroepiploica derecha: recorre la curvatura mayor del compartimiento largo, emitiendo numerosas ramas a nivel de la porción fúndica de dicha cavidad. Finaliza anastomosándose con la a. gastroepiploica izquierda.

## **b. Irrigación venosa:**

La vena porta (V. portae) es un grueso tronco venoso que comienza en la porta hepática y se dirige caudalmente para atravesar el anillo pancreático, dividiéndose luego en sus dos terminales: la v. esplénica y la v. mesentérica craneal. En su recorrido provee la v. gastroduodenal.

Colateral:

V. gastroduodenal (V. gastroduodenalis): se relaciona con la cara visceral del hígado y con el páncreas, pero no con la arteria homónima. En cambio sus ramas son satélites de las arterias. Origina:

1. V. gástrica derecha
2. V. pancreática duodenal craneal
3. V. gastroepiploica derecha.

Terminales:

1. V. esplénica (vc. lienalis) de grueso calibre al comienzo, el mismo disminuye visiblemente luego de emitir las distintas ramas gástricas. Origina los siguientes vasos, todos satélites arteriales:
  - 1.1. V. gástrica izquierda: nace por un tronco común con la v. del compartimiento menor.
    - 1.1.1. Ramo para los sacos glandulares craneales.
    - 1.2. V. compartimiento menor.
  - 1.3. V. visceral del compartimiento mayor.
  - 1.4. V. parietal del compartimiento mayor
2. V. mesentérica craneal ( V. mesentérica cranialis).

## **BIBLIOGRAFIA VIDE:**

Galotta, D. R. y J. M. Galotta. 1987. Irrigación arterio venosa del estómago de la llama. Rev. Fac. de Cs. Agrarias. UCA. Vol. VIII N° 1-1: 27-33.



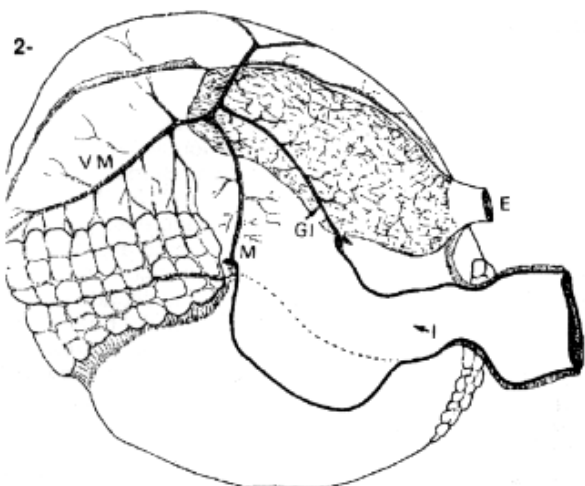


Fig. 2. Esquema del estómago del llama. Vista derecha, del natural. E: esófago; I: istmo; GI: a. gástrica izquierda; M: a. del compartimiento menor; VM: a. visceral del compartimiento mayor.

Fig. 3. Esquema del compartimiento mayor del estómago del llama. Vista izquierda, del natural. A: área de los sacos glandulares craneales; B: área de los sacos glandulares caudales; AS: arterias saculares; PM: a. parietal del compartimiento mayor.

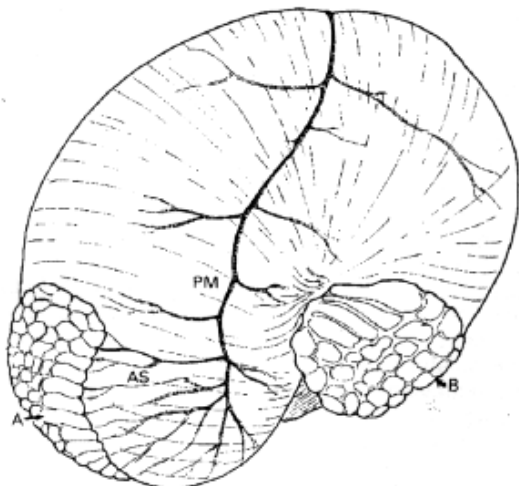


Fig. 4. Esquema del estómago del llama. Vista derecha, del natural. A: compartimiento mayor; B: compartimiento menor; E: esófago; I: istmo; LN: linfonódulos; P: piloro.

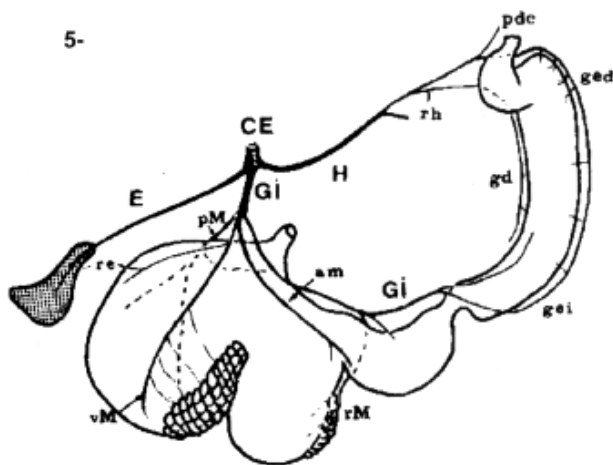
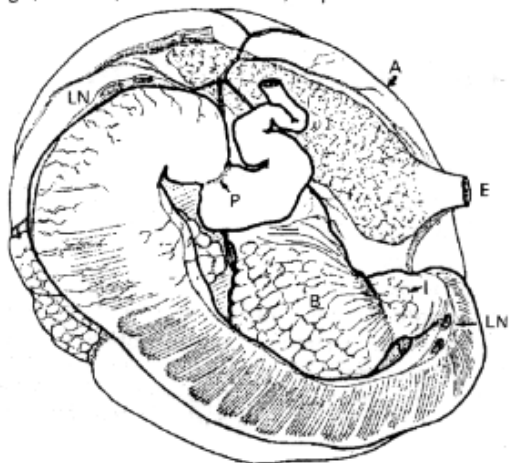


Fig. 5. Esquema de la distribución de la arteria celiaca en el llama. CE: a. celiaca; E: a. esplénica; GI: a. gástrica izquierda; H: a. hepática; am: a. del compartimiento menor; gd: a. gastroduodenal; ged: a. gastroepiploica derecha; gei: a. gastroepiploica izquierda; PM: a. parietal del compartimiento mayor; re: ramo esplénico; rM: ramo para los sacos glandulares craneales; rh: ramos hepáticos; vM: a. visceral del compartimiento mayor.

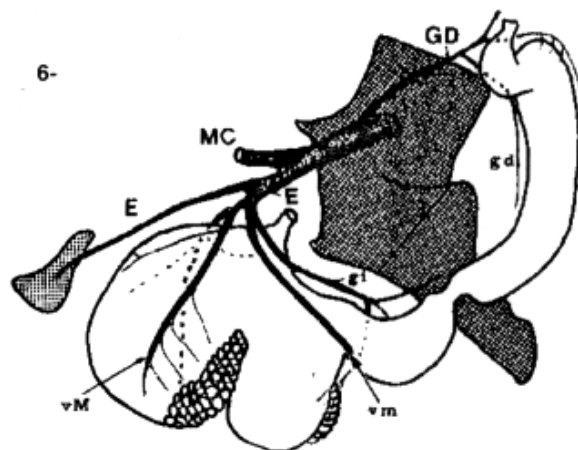


Fig. 6. Esquema de la distribución de la vena porta del llama. E: vena esplénica; GD: vena gastroduodenal; MC: v. mesentérica craneal; gd: v. gástrica derecha; gi: v. gástrica izquierda; vM: v. visceral del compartimiento mayor; vm: ramo para los sacos glandulares craneales.

## 5.4. EL BAZO DE LA LLAMA

### SUMMARY

The position and relationships of the lamas abdominal viscus, show particularities, which are proper to this specie: and they are very importante for the clinical and surgical practica.

One of the viscus that shows more differences about it 's position is the spleen.

Taking in account the observations made when abdominal cavities of mala and female lamas were disected, with sotomachs with different repletion states, it can observad the particular location, shape, fixation and relationships of this organ.

Irregularly triangular, with a lontitudinal hilium, it is found into the left paralumbary fossa, between the last rib and the coxal tuberosity.

It's supported on stomachs proximal compartment, and itls also relationed with the páncreas left lobe and the left kidney.

The left adrenal gland is near too; the spleen is fixed in its place by means of the renal-splenic and gastro-splenic ligaments.

It' s colour is vinous red, an its aproximate weight is the 0.05 % of the corporal weight.

### DESCRIPCIÓN

Es una de las vísceras abdominales que más se diferencia en su ubicación y por su particular forma, la cual difiere de la de otros Camélidos del género Camelus que presentan el bazo con forma de medialuna (6-7),

Ocupa la fosa paralumbar izquierda, desde la 4a. vértebra lumbar a la 6a. lumbar y 1 a. vértebra sacra en su parte más distal y su base llega unos 2 cm antes del borde dorsal del músculo recto del abdomen del lado izquierdo. En su cara derecha o visceral el hilio divide al órgano en dos áreas, una craneal que contacta con el compartimiento proximal del estómago y otra caudal que contacta con el lóbulo izquierdo del páncreas. El borde caudal, cuya concavidad contacta con el riñón izquierdo, es recto, mientras que el borde craneal apoyado contra el compartimiento proximal y el borde ventral o base colocado sobre el intestino grueso, son fenestrados. El vértice esta relacionado con la glándula adrenal izquierda.

En consecuencia, el bazo, por su conformación, su posición caudal en relación con la pared del flanco, por la pérdida de su relación con el diafragma, por estar sostenido mediante el ligamento gastro-esplénico al compartimiento proximal y por su relación con el borde caudal del riñón izquierdo y con el lóbulo izquierdo del páncreas, constituyen un tratado de anatomía específico como los han reportado otros autores. (1, 3, 7).

Es importante considerar al páncreas, ya que el bazo se relaciona con este órgano, debido al gran desarrollo de su lóbulo izquierdo y la reducción del lóbulo derecho. Por lo tanto el páncreas queda situado profundamente en relación con la cara visceral del bazo.

La glándula adrenal izquierda se encuentra relacionada con el vértice donde se encuentra el ligamento gastro-esplénico del cual esta suspendido el bazo.

### BIBLIOGRAFÍA

1. ABIDI M. Contribution á l'étude de la rate chez les animaux domestiques. Thése Doct. Vét. INAV Hassan II, Rabat 1978.
2. ALZOLA R. GHEZZI M., D. ABA M. y SOLANA H. Características histológicas del bazo de la llama (Lama guanicoe f. d. glama) XXIX Congreso de la Asociación Rioplatense de Anatomía- Córdoba 1992.
3. BOUZID M. Contribution ál'étude de la paro; abdominale chez le dromedaire (Camelus dromedarius)- Thése Doct. Vet. INAV. Hassan II. Rabat. 1981.
4. GALOTTA, D. R.; M. D. GHEZZI y A. N. CASTRO. «Topografía de las vísceras abdominales de la llama (L. glama): El bazo. VI Congreso de la Sociedad Argentina de Ciencias Morfológicas. Río Cuarto. Argentina. 1994.
5. GHEZZI M. D., ABA M., ALZOLA R., SOLANA H. y MARCI LESE N. A. Estudios anatómicos en la llama (Lama guanicoe f. d. glama) II Bazo.-VII Convención Internacional de Especialistas en Camélidos Sudamericanos.- S.S. JUJUY 1991.
6. GHEZZI M., CASTRO A. y GALOTTA D. R. Estudios Anatómicos en la llama (Lama glama) - Proyecciones de las vísceras abdominales. XXX Congreso de la Asociación Rioplatense de Anatomía y I Congreso de la Sociedad Uruguaya de Anatomía Punta del Este Rep. Oriental del Uruguay.- 1993
7. OUHSINE A. Etude de la topographie des viscéres abdominaux chez le dromedaire (Camelus dromedarius) en decubitus sternal - Revue Elev. Med. Vet. Pays Trop. 1989 - 42 (1) : 73-78.
8. PAVAUX CL. Contribution á l'étude de la topographie visceral des camólides - Rev. de Méd. Vét., 1965 l., CXVI 66 p. 409 - 418.

## 5.5 EL APARATO REPRODUCTOR MASCULINO DE LA LLAMA

### SUMMARY

Description of the male llama's pelvic cavity

This work is part of a study's plan to the knowledge of this domestic autochthon specie, and the organs that will be considered are related with the reproduction. Our goal is to orient the observations made, to the productive, sanitary and specially reproductive areas of this specie.

Observations on uncastrated and castrated male llamas were made, comparing the location, shape and anatomical relationships of the masculine genital organs and their annexed glands.

The observations made by: ZUCKERBERG C.; LAWZEWITSCH et Al. 1979 b. -DELHON G. y ZUCKERBERG C. 1982- GUTTLERE. 1987 are analyzed and compared with the obtained data in this specie.

The seminal glands aren't developed, the prostata shows two prominent lobes on dorsal of urethra.

Histological slides of this gland are being processed to search the existence or the inexistence of the disseminated portion from the mentioned gland. The penis is fibre-muscular as in ruminants and pigs, showing a preescrotal sigmoid flexure.

The penis free extreme, end in two tips, being the urethral process, the shortest. Other of histological studies, which are being made, are to search the existence of glans and cartilaginous tissue in the free extreme. The prepuce is retroflexed, is separated from the abdomen by means of a skin's fold. The protractor muscle is very developed. The testicles are found on the perineal region and they are covered by sessile scrotum.

### DESCRIPCIÓN

#### I.-Cavidad pelviana del llama macho.

##### Pliegues peritoneales

Los recessos peritoneales, ubicados dentro de la cavidad pelviana son muy caudales y llegan a la altura de la articulación sacro-coxígea. El mesorrecto acompaña al recto hasta que este hace protrusión por fuera de la cavidad pelviana. El pliegue genital se halla ubicado sobre la vejiga y en él se encuentran los conductos deferentes y las ampollas del conducto deferente, los uréteres y el útero masculino, estructuras que acompañan hasta llegar al cuello de la vejiga.

Los ligamentos laterales de la vejiga unen las paredes laterales de la cavidad pelviana con la vejiga y luego se continúan con el pliegue genital.

El ligamento vesical medio o pubo-vesical es más caudal, más corto y grueso, se ubica sobre el cuello de la vejiga a la cual une al piso de la cavidad pelviana.

#### II Aparato reproductor masculino.

##### Testículos:

Ambos testículos poseen el mismo tamaño. El tamaño testicular es normalmente pequeño en los Camélidos Sudamericanos. De forma ovoide, con el eje longitudinal dirigido hacia caudo-dorsal, tienen un largo de 4 cm. x 2,60 cm de ancho; el peso aproximado es de 17 gms. y el peso relativo de 0.18 % del peso corporal.

Las superficies medial y lateral son convexas. Los extremos craneal y caudal son redondeados.

En dorsal hallamos el borde de inserción del epidídimo, es recto. El borde ventral es libre y convexo. Presenta una albugínea gruesa que se continúa recubriendo el epidídimo por su lado medial. Con un poco de práctica se puede palpar en dorsal de los testículos la cabeza, cuerpo y cola del epidídimo.

##### Escroto

Los testículos se encuentran en la región perineal protegidos por un escroto sesil. Están situados bajo el arco isquial a unos 10 a 12 cm. distal al ano. Tiene forma ovalada. Internamente se halla dividido por un tabique o septum formando dos cavidades donde se alojan los testículos. Se halla cubierto por abundantes pelos delgados y se presenta untuoso al tacto. Es de consistencia membranosa y delgado. Se halla dividido externamente por un rafe escrotal que no se continúa con el rafe prepucial.

##### Epidídimo

Ubicado en el borde dorsal del testículo, presenta las CABEZA sobre la parte craneal del testículo, el CUERPO aplanado de dorsal hacia ventral e insertado en el testículo mediante el mesorquio. Entre el cuerpo del epidídimo y el testículo se presenta un receso lateral limitado por el mesoepidídimo. La COLA menos extensa se relaciona con el extremo caudal del testículo donde emerge el conducto deferente.

## **Conducto deferente**

Mide en total unos 40 cm. con un grosor aproximado de 1 mm. Se origina en la cola del epidídimo, como una estructura flexuosa en craneo-medial, envuelto por un pliegue de tejido conectivo derivado del mesorquio.

Se dirige hacia el canal inguinal, en medial del cordón espermático, para atravesarlo y dirigirse hacia dorsal y caudal e introducirse en la cavidad pelviana y colocarse en el pliegue genital. Al alcanzarlo sufre un pequeño ensanchamiento denominado AMPOLLA DEL CONDUCTO DEFERENTE.

## **Cordón espermático**

Ambos son de forma alargada y angosta. Se origina en el borde craneal del testículo hasta el anillo inguinal externo. Envuelto por la lámina parietal de la túnica vaginal. No se pueden observar las fibras musculares del músculo cremaster interno dentro del cordón espermático. Sobre el anillo inguinal externo, se encuentra cubierto en parte por el nódulo linfático inguinal superficial muy grande en esta especie.

## **Glándulas accesorias**

Se presentan la próstata y las glándulas bulbouretrales. No se desarrollan las glándulas seminales.

## **Próstata**

Esta ubicada sobre la uretra pelviana, rodeando parcialmente el cuello de la vejiga y la desembocadura de los conductos deferentes. Son pequeñas, mide 1,5 x 0,8 cm cada lóbulo, el istmo mide 1 cm. x 1 mm. y pesan unos 3 gms.

Formado por dos lóbulos laterales unidos por el istmo prostático. La parte dorsal es convexa y separada de la opuesta por el istmo corto y espeso. La ventral es cóncava, apoyada sobre la uretra pelviana por donde ingresan numerosos conductos prostáticos que desembocan a través de pequeños orificios en la superficie lateral del colículo seminal.

La porción diseminada rodea a la uretra pelviana y tiene un grosor de unos 3 mm. Se están realizando cortes histológicos para determinar su extensión.

## **Glándulas bulbouretrales**

Son glándulas pares de forma oval. Ubicados sobre la uretra pelviana, muy próxima al arco isquiático. También son pequeñas, miden aproximadamente 1,5 x 1 cm. y pesan unos 4 gms. Están cubiertas por el músculo bulbouretral. De consistencia dura y fibrosa en su rafe medial presenta fibras musculares. Cada glándula presenta un conducto excretor que desemboca en un pequeño divertículo en la línea medial del istmo uretral.

## **Pene**

Se extiende desde la arcada isquiática a la región umbilical del abdomen.

El pene extendido mide aproximadamente 40 cm. de largo, pero en el prepucio mide unos 18 a 25 cm. de extensión.

La RAÍZ del pene esta fijada al arco isquiático por dos pilares fibrocavernosos que se unen para originar al cuerpo del pene.

El CUERPO del pene tiene forma cilíndrica, hacia dorsal forma el surco dorsal del pene donde se alojan los vasos y nervios dorsales del pene. En el surco ventral se encuentra el surco uretral que contiene la uretra. El cuerpo del pene es fibromuscular como en rumiantes y cerdo y presenta una flexura sigmoidea pre-escrotal.

El EXTREMO LIBRE del pene mide unos 8 cm. de longitud y corresponde un cuarto de la longitud total del órgano. Se presenta retorcido hacia craneal, en sentido de las agujas del reloj. El diámetro disminuye a medida que se acerca al extremo craneal. La extremidad craneal es puntiaguda y termina en dos puntas, siendo la más corta el proceso uretral. La luz de la uretra peneana es muy estrecha y se ubica en el límite del proceso uretral y el proceso cartilaginoso. La otra punta es el proceso cartilaginoso con forma de gancho; es de consistencia dura; serviría para dilatar el cervix durante la prolongada copulación de estas especies.

## **Prepucio**

En estado de reposo sexual es retroflexo y apunta hacia caudal, haciendo que la orina salga hacia atrás, entre las piernas.

Con el estímulo sexual el prepucio es dirigido hacia craneal por un fuerte músculo protractor.

El prepucio, libre, esta unido al abdomen por un pliegue de piel. Formado por dos láminas, una lámina externa cubre lateral y ventralmente la porción libre del pene; la lámina interna forma la cavidad prepucial de unos 9 cm. de profundidad.

El orificio prepucial se encuentra a unos 15 cm. caudal de la cicatriz umbilical, orientado hacia caudal, carece de pelos y en estado de relajación parece ser muy estrecho. En posición lateral al prepucio se localizan dos pares de glándulas mamarias rudimentarias.

#### **BIBLIOGRAFÍA**

1. DELHON G. Y ZUCKERBERG C.: (1982) Características histológicas del testículo del guanaco. VI Congreso Panamericano de Anatomía. Bs. As. ARGENTINA.
2. CHEZZI, M. D.; D. R. GALOTTA, A. N. C. CASTRO: R. ALZOLA y C. LUPIDIO. Descripción de la cavidad pelviana del llama macho (L. glama). VI Congreso de la Sociedad Argentina de Cs. Morfológicas. Río Cuarto. Argentina. 1994.
3. GUTTLER E.: (1987) Investigations on the Physiology and Pathology of Reproduction for the Improvement of Llama Breeding in the Andes of Argentina. pp. 109-126 Animal Research and Development.
4. ZUCKERBERG C., LAWZEWITSCH J. Y OTROS: (1979 b) Características histológicas del aparato reproductor del guanaco. In 34 Convención Internacional sobre Camélidos Sudamericanos, Viedma-Argentina.

Volver a: [Excerta Anatomica Camelidae](#)