

Hallazgo de *Fasciola hepatica* (Trematoda: Digenea) en un carpincho (*Hydrochaeris hydrochaeris*) de la Provincia de Corrientes, Argentina*

Alvarez, J.D.¹; Moriena, R.A.¹; Ortiz, M.I.²; Racioppi, O.¹

¹Cátedra de Enfermedades Parasitarias, ²Cátedra de Genética, Facultad de Ciencias Veterinarias, Universidad Nacional del Nordeste, Sargento Cabral 2139, Corrientes 3400, Argentina. E-mail: parasito@vet.unne.edu.ar.

Resumen

Alvarez, J.D.; Moriena, R.A.; Ortiz, M.I.; Racioppi, O.: Hallazgo de *Fasciola hepatica* (Trematoda: Digenea) en un carpincho (*Hydrochaeris hydrochaeris*) de la Provincia de Corrientes, Argentina. *Rev. vet.* 20: 2, 132–134, 2009. El propósito del trabajo fue determinar la prevalencia del trematodo *Fasciola hepatica* en carpinchos (*Hydrochaeris hydrochaeris*) de la Provincia de Corrientes (Argentina) y el rol que podría cumplir en la epizootiología de la fasciolosis hepática para otras especies hospedadoras del parásito. Para comprobar la presencia del trematodo se obtuvieron 18 hígados de carpinchos silvestres provenientes de distintas zonas de Corrientes. Del total de órganos examinados, solamente un caso resultó positivo a *F. hepatica* (5,56%), identificándose 10 ejemplares por sus caracteres morfológicos y la presencia de abundantes de huevos típicos que se recuperaron durante el examen. Este hallazgo debe considerarse como la primera comunicación del parasitismo de *F. hepatica* en *H. hydrochaeris* en el país.

Palabras clave: *Hydrochaeris hydrochaeris*, *Fasciola hepatica*, parasitismo, Corrientes, Argentina.

Abstract

Alvarez, J.D.; Moriena, R.A.; Ortiz, M.I.; Racioppi, O.: Finding of *Fasciola hepatica* (Trematoda: Digenea) in a "capybara" (*Hydrochaeris hydrochaeris*) from Corrientes, Argentina. *Rev. vet.* 20: 2, 132–134, 2009. The purpose of the study was to determine the prevalence of the fluke *Fasciola hepatica* in capybaras (*Hydrochaeris hydrochaeris*) from Corrientes, Argentina, for its possible role in the epizootiology of hepatic fasciolosis in other possible hosts. For this reason, 18 liver samples of wild capybaras were obtained from different areas of Corrientes. For the total of the organs analyzed, only one liver harbored the parasites, identifying 10 specimens according to morphological characteristics and the presence of abundant typical eggs collected during the examination. We consider this finding as the first communication for the country regarding the parasitism by *F. hepatica* on *H. hydrochaeris*.

Key words: *Hydrochaeris hydrochaeris*, *Fasciola hepatica*, parasitism, Corrientes, Argentina.

INTRODUCCIÓN

En la Provincia de Corrientes, como en otros lugares de Argentina, *Fasciola hepatica* es bien conocida por causar una enfermedad parasitaria en los rumiantes, la fasciolosis, responsable de cuantiosas pérdidas económicas de la ganadería¹⁴. La biología del parásito ha sido extensamente estudiada^{2, 22} y hoy se sabe que también afecta a otros animales domésticos y silvestres, además de ser considerada como una zoonosis potencial¹. En efecto, en Argentina y otros países sudamericanos oca-

sionalmente se registran casos humanos, sobre todo en personas que consumen plantas acuáticas como el berro (*Rorippa nasturtium-aquaticum*)^{7, 12, 17, 19}.

En Corrientes la distribución de *F. hepatica* se ha ampliado en la últimas décadas debido al crecimiento de zonas bajas inundables por causa de embalses artificiales^{4, 15} y también por la aparición, en las zonas norte y este de la provincia, de un nuevo huésped intermediario, un pequeño caracol pulmonado denominado *Lymnaea columella*^{16, 18}, que se suma a los ya conocidos *L. diaphana* y *L. viatrix* localizados en las zonas centro-sur y oeste^{5, 11}.

Muchos herbívoros silvestres pueden ser hospedadores de *F. hepatica*, entre ellos algunos roedores acuá-

*Proyecto 032/06 – SGCyT–UNNE.

Recibido: 23 setiembre 2009 / Aceptado: 27 octubre 2009

ticos como el coipo o quiyá (*Myocastor coypus*)^{9, 13, 21} y el carpincho (*Hydrochaeris hydrochaeris*)^{3, 6, 8, 20}, los cuales podrían ocupar espacios comunes a huéspedes habituales como los rumiantes domésticos e integrar de esa manera la cadena epizootiológica de la fasciolosis.

Escasos trabajos, la mayoría extranjeros, describen la fasciolosis en roedores acuáticos. La revisión bibliográfica reveló inexistencia de publicaciones que reporten para Argentina el hallazgo de *F. hepatica* en el carpincho, circunstancia que motivó la presente comunicación.

MATERIAL Y MÉTODOS

En el lapso comprendido entre mayo de 2007 y octubre de 2009 se analizaron 18 hígados de carpinchos silvestres provenientes de distintos departamentos de la Provincia de Corrientes, Argentina, los cuales poseían antecedentes de fasciolosis enzoótica. Las piezas se transportaron congeladas o tratadas con formol al 10%.

En el laboratorio, cada hígado fue diseccionado con tijera a partir de la vesícula biliar rumbo a los canalículos biliares, para verificar la presencia de especímenes adultos de *F. hepatica*. Posteriormente, el parénquima

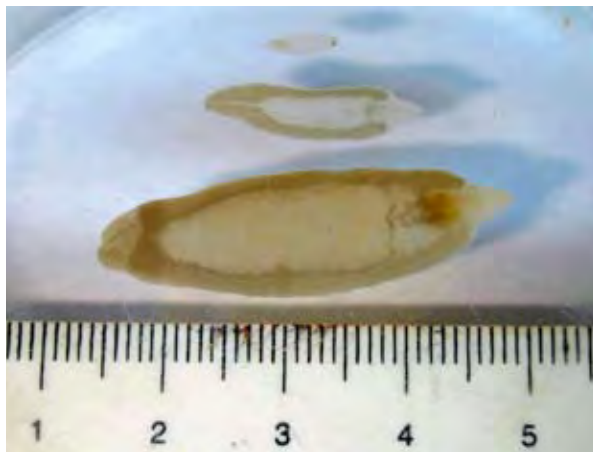


Figura 1. Ejemplares de *Fasciola hepatica* de diferentes tamaños hallados en carpincho.

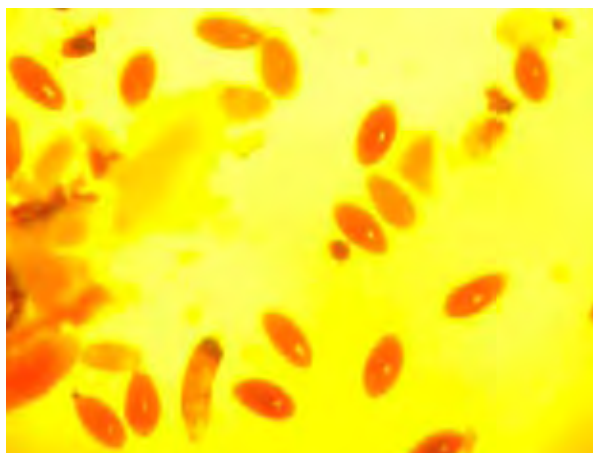


Figura 2. Huevos de *Fasciola hepatica* coloreados con Lugol (25x).

fue seccionado con bisturí o cuchillo en finas lonjas, para poder localizar formas inmaduras del parásito.

Por último, la masa hepática remanente se trituró a mano, se diluyó en agua y se filtró para evidenciar formas inmaduras y huevos. La búsqueda de *F. hepatica* se realizó a simple vista, empleándose medios ópticos para constatar la presencia de huevos. El líquido filtrado se decantó, eliminándose el sobrenadante y aclarando con agua el sedimento, el cual finalmente fue coloreado con Lugol y observado al microscopio.

RESULTADOS

De los 18 hígados analizados solamente uno (5,56%) resultó positivo a *F. hepatica*. Procedía de un animal capturado en Paso Florentín (Departamento General Paz). El órgano presentó aspecto y coloración normales, sin advertirse deformaciones ni fibrosis de los canalículos biliares ni del parénquima hepático.

La identificación del parásito fue realizada *de visu*, examinando las características morfológicas señaladas por la bibliografía^{2, 22}. Se hallaron 10 ejemplares del trematodo, cuyas dimensiones variaron entre 6,5 y 35 mm (Figura 1). El de mayor tamaño fue el único adulto maduro hallado, las demás formas correspondieron a ejemplares inmaduros tempranos e inmaduros tardíos o juveniles.

La observación microscópica reveló la presencia de numerosos huevos de *F. hepatica* intensamente teñidos de color marrón rojizo (Figura 2). La morfología de los huevos, así como sus dimensiones, coincidieron con las descritas para este parásito en la bibliografía. Las medidas oscilaron entre 125 y 150 μm (moda 150 μm , media aritmética 143,6 μm).

DISCUSIÓN

Este hallazgo debe considerarse como la primera comunicación del parasitismo de *F. hepatica* en *H. hydrochaeris* en Argentina. La exigua cantidad de roedores infestados hallada en este trabajo, torna improbable el papel epizootiológico de los carpinchos como reservorios importantes de la fasciolosis del ganado, por lo menos para el futuro inmediato.

Con respecto a la metodología para evidenciar la presencia de *F. hepatica* en carpinchos, disintimos con investigadores extranjeros que preconizan los resultados positivos obtenidos al emplear técnicas coprológicas^{3, 6}. Tales identificaciones podrían no ser reales porque *H. hydrochaeris* puede estar parasitado por un trematodo intestinal denominado *Taxorchis schistocotyle*, cuyos huevos son muy similares al de *F. hepatica*, tanto por su forma como por su tamaño¹⁰. Esta circunstancia podría conducir a la afirmación de “falsos positivos”.

Para concluir, hasta que no exista una técnica más precisa para diferenciar entre los huevos de ambos trematodos, se postula que el método más certero es el hallazgo del parásito a través de la necropsia.

REFERENCIAS

1. **Acha PN, Szyfres B.** 1986. *Zoonosis y enfermedades transmisibles comunes al hombre y a los animales*, 2° ed., Organización Panamericana de la Salud, Washington, p. 689–696.
2. **Andrews SJ.** 1999. The life cycle of *Fasciola hepatica*. In: *Fasciolosis* (Dalton JP Ed.), CABI Publishing, London, p. 1–29.
3. **Bellato V, Pereira A, Sartor AA, Haubold LP, Centenaro F.** 2009. Ocorrenza de *Fasciola hepatica* na população de capivaras (*Hydrochaeris hydrochaeris*) e em bovinos (*Bos taurus*) no município de Timbó, SC. *Rev Ciencias Agrovet* 8: 66–70.
4. **Blanco D, Parera A.** 2001. *La inundación silenciosa. El aumento de las aguas en los esteros del Iberá: la nueva amenaza de la represa Yacyretá*. Ed. Fundación Vida Silvestre Argentina, Buenos Aires, 27 p.
5. **Castellanos ZA, Landoni NA.** 1981. La familia Lymnaeidae Rafinesque, 1815, en la Argentina. In: *Fauna de agua dulce de la República Argentina* (Ringuelet RA Ed.), Ed. PROFADU–CONICET, Buenos Aires, p. 55–82.
6. **El-Kouba MM, Tietz SM, Pilatti C, Hammann W.** 2008. Aspectos gerais da fasciolose e endoparasitoses em capivaras (*Hydrochaeris hydrochaeris* Linnaeus, 1766) de parques no Paraná, Brasil. *Vet em Foco* 6: 4–15.
7. **Esteban JG, Flores F, Angles R, Mas-Coma S.** 1999. High endemicity of human fascioliasis between Lake Titicaca and La Paz valley, Bolivia. *Trop Med & Hyg* 93: 151–156.
8. **Freyre A, Burges C, Seoane L, Correa I, Rodriguez Piquinela W, Ayala R, Ayala JC, Montanez O.** 1979. Parásitos encontrados en autopsias de carpinchos (*Hydrochoerus hydrochaeris*) en Uruguay. *Ann Fac Vet (Uruguay)* 16: 65–93.
9. **Issia L, Pietrokowsky S, Sousa-Figueredo J, Russel Stothard J, Wisnivesky-Colli C.** 2009. *Fasciola hepatica* infection in livestock, guanacos and coypus in two wildlife reserves in Argentina. *Vet Parasit* 165: 341–344.
10. **Lombardero OJ, Moriena RA.** 1973. Nuevos helmintos del carpincho (*Hydrochoerus hydrochaeris*) para la Argentina. *Rev Med Vet* 54: 265–269.
11. **Lombardero O, Moriena R, Racioppi O, Quiroz L.** 1979. Bionomía de *Limnaea* sp. en la Provincia de Corrientes. *Rev Vet* 2: 5–19.
12. **Marcos LA., Maco V, Terashima A, Samalvides F, Miranda E, Tantalean M, Espinoza JR, Gotuzzo E.** 2004. Hiperendemicidad de fasciolosis humana en el Valle de Mantaro, Perú: factores de riesgo de la infección por *Fasciola hepatica*. *Rev Gastroenterol (Perú)* 24: 158–164.
13. **Ménard A, Agoulon A, L'hostis M, Rondelaud D, Collard E, Chauvin A.** 2001. *Myocastor coypus* as a reservoir host of *Fasciola hepatica* in France. *Vet Res* 32: 499–508.
14. **Moriena RA, Racioppi O, Alvarez JD, Lombardero OJ.** 2001. *Fasciola hepatica* y otros trematodos en bovinos: prevalencia según decomisos en plantas faenadoras en la Provincia de Corrientes (Argentina). *Vet Arg* 18: 493–498.
15. **Moriena RA, Racioppi O, Alvarez JD, Lombardero OJ.** 2002. Distomatosis hepática (*Fasciola hepatica*) y otros trematodos de los rumiantes. Distribución en la Provincia de Corrientes. *Reunión de Comunicaciones Científicas y Tecnológicas*, UNNE, Corrientes (Argentina). *On line*: <http://www.unne.edu.ar/cyt/2002/cyt.htm>.
16. **Moriena RA, Alvarez JD, Pietrokowsky S, Rubel D, Prepelitchi L, Racioppi O, Wisnivesky MC.** 2008. Presencia de *Pseudosuccinea columella* naturalmente infestada con *Fasciola hepatica* en Santo Tomé (Corrientes, Argentina). *Rev Vet* 19: 147–149.
17. **Pile E, Santos JA, Coelho B, Serra-Freire NM.** 2000. Ocorrenza de fasciolose humana no município de Volta Redonda, RJ, Brasil. *Rev Saude Publ* 34: 413–414.
18. **Prepelitchi L, Kleiman F, Pietrokowsky S, Moriena RA, Racioppi O, Alvarez JD, Wisnivesky C.** 2003. First report of *Lymnaea columella* Say, 1817 (Pulmonata: Lymnaeidae) naturally infected with *Fasciola hepatica* (Linnaeus, 1758) (Trematoda: Digenea) in Argentina. *Mem Inst Oswaldo Cruz* 98: 889–891.
19. **Rubel D, Prepelitchi L, Kleiman F, Carnevale S, Wisnivesky-Colli C.** 2005. Estudio del foco en un caso de fasciolosis humana en Neuquén. *Medicina* (Buenos Aires) 65: 207–212.
20. **Santarem VA, Tostes RA, Alberti H, de Carvalho O.** 2006. *Fasciola hepatica* in capybara. *Acta Tropica* 98: 311–313.
21. **Santos IC, Scaini CJ, Rodrigues AF, Silva Santos IC.** 1992. *Myocastor coypus* as a wild reservoir host of *Fasciola hepatica* (Linnaeus, 1758). *Rev Bras Parasitol Vet* 1: 27–30.
22. **Skrjabin KI.** 1964. *Keys to the trematodes of animals and man*, University of Illinois Press, Urbana (USA), 351 p.