

EVALUACIÓN POSNATAL DE LAS ARTERIOLAS PULMONARES EN CRÍAS DE ALPACA

POSTNATAL EVALUATION OF PULMONARY ARTERIOLES IN BABY ALPACA

Zarela Manrique E.¹, Boris Lira M.¹, María Vásquez C.¹, Juan Espinoza B.², Pedro Angulo H.², Gabriela Rojas Z.¹, Mariella Ramos G.³, José Rodríguez G.^{1,4}

RESUMEN

En la etapa posnatal de mamíferos es de vital importancia la vasodilatación de las arteriolas pulmonares, pues de estas dependerá la cantidad de sangre que pase por los alveolos para ser oxigenada. El presente estudio tuvo por objetivo evaluar el diámetro, el grosor de la capa muscular y la relación capa muscular/diámetro arteriolar (CM/DA) para evaluar los cambios de la luz vascular en la etapa posnatal de crías de alpaca. Se utilizaron pulmones de 36 alpacas de 1 a 45 días de edad, distribuidos en nueve grupos etarios (un grupo por cada cinco días de edad). Los cortes histológicos de pulmón fueron coloreados con hematoxilina fosfotúngstica de Mallory. El diámetro arteriolar pulmonar mostró un incremento significativo ($p < 0.05$) entre los grupos etarios 1 y 2 versus 7, 8 y 9. El grosor de la capa muscular no evidenció cambios significativos entre grupos, mientras que los valores de la relación CM/DA se incrementaron con la edad, habiendo diferencias estadísticas entre grupos etarios 1 y 2 versus 6, 7, 8 y 9 ($p < 0.05$). Se concluye que la relación CM/DA disminuye y el lumen de las arteriolas pulmonares aumenta a medida que la edad de los animales se incrementa, debido al aumento del diámetro arteriolar pulmonar ($p < 0.05$), mas no del grosor del músculo liso.

Palabras clave: arteriolas pulmonares, posnatal, crías de alpaca

ABSTRACT

In the postnatal phase in mammals, the vasodilatation of the pulmonary arterioles is critical, since this will affect the amount of blood passing through the alveoli for oxygenation. The aim of the study was to evaluate the diameter, the thickness of the muscle layer and the relationship muscle layer/arteriolar diameter (CM/DA) as indication of changes in the vascular lumen in the postnatal period of baby alpacas. Lungs of 36 alpacas between 1 to 45 days of age were obtained according to nine age groups (one group each 5 days of age). The lung histological sections were stained with Mallory's phosphotungstic acid hematoxylin. The arteriolar diameter showed a significant increase

¹ Laboratorio de Fisiología Animal, ² Laboratorio de Farmacología y Toxicología Veterinaria, ³ Laboratorio de Reproducción, Facultad de Medicina Veterinaria, Universidad Nacional Mayor de San Marcos, Lima

⁴ E-mail: joserodriguezmv@gmail.com

($p < 0.05$) between age groups 1 and 2 versus 7, 8 and 9. The thickness of the muscle layer showed no significant changes between groups, while the CM/DA relationship values decreased with age (groups 1 and 2 were statistical different of groups 6, 7, 8 and 9; $p < 0.05$). It is concluded that the CM/DA relationship decreases and the lumen of pulmonary arterioles increases according to age, and this is due to increased arteriolar diameter ($p < 0.05$) but not to thickness of smooth muscles.

Key words: pulmonary arterioles, postnatal, baby alpaca

INTRODUCCIÓN

En la fisiología respiratoria, las arteriolas pulmonares juegan un rol importante en la regulación de la relación ventilación/perfusión, pues son los encargados de regular el ingreso de flujo sanguíneo hacia los pulmones a través de procesos de vasodilatación y vasoconstricción, los cuales dependen en primera instancia de su capa muscular (Cunningham, 2009).

En la etapa fetal, menos del 20% del gasto cardiaco derecho se dirige hacia los pulmones, lo que se debe en gran medida a la vasoconstricción de las arteriolas pulmonares en esta etapa. Sin embargo, el rol de las arteriolas pulmonares durante el nacimiento es de vital importancia, pues el gasto cardiaco proveniente del corazón derecho pasará en su totalidad por estos vasos sanguíneos y luego hacia los pulmones para el intercambio gaseoso. Para ello, se debe producir la vasodilatación de las arteriolas pulmonares, lo que es producto de su alta reactividad al oxígeno y al estímulo de sustancias endógenas como el óxido nítrico (ON) (Shaul y Wells, 1994).

Las alpacas habitan en las zonas altoandinas del país, alrededor de los 4000 msnm, donde la hipoxia ambiental es marcada y la presión parcial de oxígeno es muy baja (aprox. 97 mmHg); además, se debe considerar que las afecciones respiratorias de origen multifactorial son una de las principales causas de la alta mortalidad en crías de

alpaca, especialmente en la etapa posnatal (Bustanza, 2001).

Las arteriolas pulmonares son el principal sitio anatómico donde la hipoxia ambiental ejerce su efecto de vasoconstricción (Sylvester *et al.*, 2001). En especies animales donde la hipoxia aguda provoca una vasoconstricción marcada, la hipoxia crónica provoca una hipertensión pulmonar sostenida a causa de un aumento en la cantidad de fibra muscular lisa de la capa media de las arteriolas pulmonares (Cunningham, 2009). Si en la etapa perinatal la hipoxia ambiental u otro factor inducen la permanencia de la vasoconstricción de las arteriolas pulmonares, entonces el individuo desarrollará hipertensión arterial pulmonar persistente, la cual impide la correcta oxigenación de la sangre (Ortola *et al.*, 1988; Donoso y Moro, 1990); de allí que el presente estudio enfocó el desarrollo del sistema respiratorio en la etapa posnatal de la alpaca, específicamente las arteriolas pulmonares, evaluando la relación capa muscular/diámetro arteriolar (CM/DA) como medida indirecta del comportamiento de la luz de estos vasos.

MATERIALES Y MÉTODOS

Lugar de Ejecución

El estudio se realizó entre enero y marzo de 2010 en las comunidades alpaqueras de los departamentos de Puno y Cusco, a una altitud mayor a los 3800 msnm, en las instala-

ciones del Centro de Investigación IVITA-Maranganí, Cusco, a 3698 msnm, en el Laboratorio de Fisiología Animal de la Facultad de Medicina Veterinaria, Universidad Nacional Mayor de San Marcos y en el Laboratorio de Patología del Servicio Nacional de Sanidad Agropecuaria (SENASA), estos últimos en la ciudad de Lima, a 150 msnm.

Animales y Muestras

Se utilizaron 36 crías de alpacas, aparentemente sanas, entre 1 a 45 días de edad y criadas bajo las mismas condiciones de manejo y alimentación. La edad se determinó a través de los registros existentes en cada localidad y se estratificó en nueve grupos etarios (1: 1-5; 2: 6-10; 3: 11-15; 4: 16-20; 5: 21-25; 6: 26-30; 7: 31-35; 8: 36-40; y 9: 41-45 días de edad). Cada grupo etario estuvo compuesto por 4 animales.

Los animales fueron parte de la «saca» rutinaria que los comuneros consideraron para consumo humano. El manejo y sacrificio de los animales se realizó siguiendo los «Principios Directrices Internacionales para la Investigación Biomédica que implique el Uso de Animales» del Consejo de Organizaciones Internacionales de las Ciencias Médicas (CIOMS, 1985).

Los animales fueron inmovilizados y sacrificados por sobredosis de pentobarbital sódico al 6.5%, vía vena yugular. Se abrió la cavidad torácica y las muestras de pulmón fueron colocadas en frascos con solución fijadora (formol al 10%), dejándose reposar por 72 horas (AFIP, 1995).

Procesamiento de Muestras

Las muestras fijadas en formol fueron trasladadas a la ciudad de Lima, donde fueron reducidas a un tamaño de 0.5 x 0.5 x 0.5 cm e incluidas en parafina. Se hicieron cortes de 5 μ m de espesor y se colocaron en láminas portaobjetos (AFIP, 1995). Las láminas fueron coloreadas con hematoxilina fosfotúngstica de Mallory, que da una colo-

ración azul claro para las fibras musculares y un color naranja rojizo para las fibras colágenas (Montalvo *et al.*, 1979; Rodríguez *et al.*, 2012).

Las secciones del parénquima pulmonar se observaron en un microscopio Trinocular Carl Zeiss, con oculares WF 10x/20x y objetivos de 4x, 10x, 40x y 100x, adicionado con cámara digital (Canon Powershot G9, 12 megapixels, Japón). La toma de imágenes se realizó a 400x y para la medición en micras de las variables se contó con el software de medición Axion Vision. Se midieron los diámetros arteriulares (DA) externos mediante dos mediciones perpendiculares entre sí, desde la parte externa de la capa adventicia, considerándose el promedio de las dos mediciones como el diámetro de la arteriola. El grosor de la capa muscular (CM) se midió en dos puntos y se obtuvo el promedio.

En cada sección de parénquima pulmonar se midieron 10 arteriolas con diámetros externos entre 50 y 180 μ m. Con estas mediciones se calculó la relación grosor de capa muscular lisa arteriolar pulmonar/diámetro arteriolar (CM/DA) (Montalvo *et al.*, 1979; Heath *et al.*, 1981; Rodríguez *et al.*, 2012).

Análisis Estadístico

La comparación de los resultados obtenidos entre los grupos etarios para diámetro arteriolar, grosor del músculo arteriolar pulmonar y CM/DA se hizo con la prueba de Tuckey con un nivel de confianza del 95%. Los resultados de los grupos se expresan como promedio y desvío estándar.

RESULTADOS Y DISCUSIÓN

Se observó un incremento paulatino del diámetro arteriolar pulmonar, especialmente entre los grupos etarios 1 y 2 versus 7, 8 y 9 ($p < 0.05$), mientras que la capa muscular arteriolar pulmonar no mostró diferencias sig-

nificativas entre grupos (Cuadro 1, Fig. 1). La relación CM/DA se incrementa acorde con la edad habiendo diferencias entre los grupos etarios 1 y 2 versus 6, 7, 8 y 9 ($p < 0.05$).

La relación CM/DA es una forma de entender indirectamente el comportamiento de la luz vascular. Un menor valor de dicha relación indica un aumento del diámetro arteriolar y una posible disminución del grosor de la capa muscular, lo que significaría un aumento de la luz vascular (Rodríguez *et al.*, 2012). Estos valores permiten demostrar que la luz de sus arteriolas pulmonares se incrementa en los primeros días de edad posnatal debido al incremento del diámetro arteriolar, lo que sería el resultado del aumento del flujo de sangre a través de los vasos sanguíneos pulmonares. Esto estaría mediado por varias sustancias y factores activados al momento y tras el nacimiento, pues en esta etapa la oxigenación de la sangre dependerá exclusivamente de la ventilación/perfusión pulmonar, a diferencia de la etapa fetal donde era debido a la oxigenación materna (Dawes *et al.*, 1953).

Otra de las razones del aumento de la luz arteriolar pulmonar se debe a que el flujo sanguíneo a través de los pulmones al nacimiento es del 100%, en comparación a la circulación pulmonar fetal donde el pulmón únicamente recibe menos del 20% del gasto ventricular derecho, siendo el resto derivado a través del conducto arterioso persistente (CAP) hacia la aorta descendente y la circulación placentaria (Cassin *et al.*, 1964). Además, los vasos sanguíneos pulmonares se vuelven más reactivos al efecto vasodilatador del oxígeno a medida que el feto se va acercando al nacimiento, pues la baja presión parcial de oxígeno presente durante la vida fetal y la liberación de los vasoconstrictores endógenos endotelina-1 y tromboxano facilitan el mantenimiento de una alta resistencia vascular pulmonar (RVP) (Lakshminrusimha y Steinhorn, 1999).

Con la maduración del feto, el pulmón se vuelve más reactivo al efecto vasodilatador del oxígeno, donde el feto humano adquiere esta respuesta después de la semana 31 de gestación, momento comparable con el que

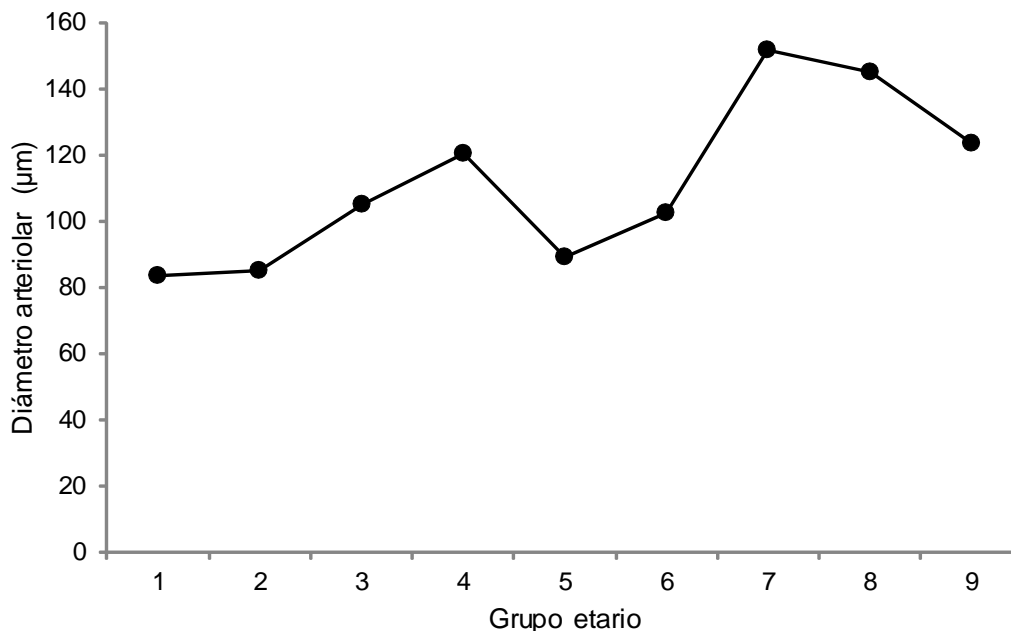


Figura 1. Diámetro (μm) de las arteriolas pulmonares en crías de alpaca de 1 a 45 días de edad, según grupo etario (1: 1-5; 2: 6-10; 3: 11-15; 4: 16-20; 5: 21-25; 6: 26-30; 7: 31-35; 8: 36-40; y 9: 41-45 días de edad)

ocurre en el feto ovino (Morin *et al.*, 1988; Rasanen *et al.*, 1998). Durante el nacimiento, la RVP sufre una drástica disminución dado que los pulmones adquieren la función de intercambio gaseoso, lo que es producto del incremento del lumen de las arteriolas pulmonares (vasodilatación).

Los estímulos fisiológicos que inician la vasodilatación pulmonar son el vaciamiento del líquido pulmonar, la distensión de los espacios respiratorios, el incremento de la presión parcial de oxígeno y la tensión de rozamiento generada por el incremento del flujo sanguíneo (Walker *et al.*, 1988; Abman *et al.*, 1990; Velvis *et al.*, 1991; Porter *et al.*, 2001). Aquí, el estímulo más importante es el oxígeno, aunque además contribuyen el descenso en la PCO_2 e incremento del pH. Todos estos estímulos fisiológicos provocan la liberación de varios vasodilatadores, entre los que se encuentran mediadores derivados del endotelio, óxido nítrico (ON) y prostaglandinas vasodilatadoras (Abman *et al.*, 1990; Shaul *et al.*, 1992; Tiktinsky y Morin, 1993; Shaul y Wells, 1994), lo que fomentará la dilatación de las arterias pulmonares y el aumento del flujo sanguíneo hacia los pulmones.

El grosor de la capa muscular disminuye ligeramente con la edad, aunque sin llegar a tener significancia estadística. La vasodilatación posnatal se caracteriza por el alargamiento y el adelgazamiento de la capa muscular lisa arteriolar pulmonar (CMAP), lo que está asociado a la remodelación de actina del citoesqueleto, desmontaje transitorio de la actina del citoesqueleto y una reducción en el total de la actina contenida en la capa media (Hall y Haworth, 1987; Hall *et al.*, 2000, 2004). La vasodilatación posnatal es un evento que también necesita del incremento de ON, producto de los altos niveles de eNOS (Shaul *et al.*, 1993), lo que resulta fundamental para la adaptación vascular al cambio en el flujo sanguíneo pulmonar tras el nacimiento.

La hipoxia ambiental crónica es una causa común de hipertensión pulmonar en

recién nacidos como sucede en humanos y los lechones, producto de una resistencia vascular pulmonar debido a la vasoconstricción arteriolar pulmonar persistente después del nacimiento (Allen y Haworth, 1986; Tulloh *et al.*, 1997; Hall *et al.*, 2004). En comparación con el adulto, la vasculatura pulmonar del feto y el recién nacido sufre enormes cambios en el desarrollo, lo que aumenta la susceptibilidad a una lesión hipóxica. Hay pruebas sustanciales que indican que la hipoxia crónica altera la producción y capacidad de respuesta de los diversos agentes vasoactivos como el óxido nítrico derivado del endotelio, endotelina-1, los prostanoides, factor activador de plaquetas, y las especies reactivas de oxígeno, dando lugar a la vasoconstricción sostenida y el remodelado vascular (Greenough y Khatriwal, 2005). Sin embargo, esto no parece ocurrir en alpacas neonatas, pues en el presente estudio se pudo observar un incremento de la luz arteriolar pulmonar (consecuencia del aumento del diámetro arteriolar) acorde con la edad, a pesar de las condiciones hipóxicas del ambiente donde estos animales nacen y viven.

CONCLUSIONES

- La relación CM/DA disminuye ($p < 0.05$) a medida que la edad de los alpacas recién nacidas se incrementa, y esto es debido al aumento del diámetro arteriolar pulmonar ($p < 0.05$), mas no del grosor del músculo liso.
- El lumen de las arteriolas pulmonares aumenta acorde con la edad de los animales y es dependiente del aumento del diámetro arteriolar ($p < 0.05$).

LITERATURA CITADA

1. [AFIP] Instituto de Patología de las Fuerzas Armadas de los Estados Unidos de América. 1995. Métodos histotecnológicos. Washington DC: AFIP. 279 p.

2. **Abman SH, Chatfield BA, Hall SL. 1990.** Role of endothelium-derived relaxing factor during transition of pulmonary circulation at birth. *Am J Physiol-Heart C* 259: H1921-H1927.
3. **Allen KM, Haworth SG. 1986.** Impaired adaptation of pulmonary circulation to extrauterine life in newborn pigs exposed to hypoxia: an ultrastructural study. *J Pathol* 150: 205-212.
4. **Bustinza V. 2001.** La alpaca, conocimiento del gran potencial andino. Puno, Perú: Univ Nacional del Altiplano. 496 p.
5. **Cassin S, Dawes GS, Mott JC, 1964.** The vascular resistance of the foetal and newly ventilated lung of the lamb. *J Physiol* 171: 61-79.
6. **[CIOMS] Council for International Organizations of Medical Sciences. 1985.** International guiding principles for biomedical research involving animals. [Internet]. Available in: [http://cioms.ch/publications/guidelines/1985_texts_of_guidelines/](http://cioms.ch/publications/guidelines/1985_texts_of_guidelines.htm)
7. **Cunningham J. 2009.** Fisiología respiratoria. 4° ed. En: Fisiología veterinaria. Barcelona: Elsevier. 700 p.
8. **Dawes G, Mott J, Widdicombe J, Wyatt D. 1953.** Changes in the lungs of the new-born lamb. *J. Physiol* 121: 141-162.
9. **Donoso F, Moro M. 1990.** Hipertensión pulmonar persistente del recién nacido. *An Esp Pediatr* 33: 101-105.
10. **Greenough A, Khatriwal B. 2005.** Pulmonary hypertension in the newborn. *Paediatr Respir Rev* 6: 111-116.
11. **Hall S, Gorenflo M, Reader J, Lawson D, Haworth SG. 2000.** Neonatal pulmonary hypertension prevents reorganization of the pulmonary arterial smooth muscle cytoskeleton after birth. *J Anat* 196: 391-403.
12. **Hall S, Haworth S. 1987.** Conducting pulmonary arteries: structural adaptation to extrauterine life in the pig. *Cardiovasc Res* 21: 208-216.
13. **Hall SM, Hislop AA, Wu Z, Haworth SG. 2004.** Remodelling of the pulmonary arteries during recovery from pulmonary hypertension induced by neonatal hypoxia. *J Pathol* 203: 575-583.
14. **Heath D, Smith P, Ríos Dalenz J, Williams D, Harris P. 1981.** Small pulmonary arteries in some natives of La Paz, Bolivia. *Thorax* 36: 599-604.
15. **Lakshminrusimha S, Steinhorn RH. 1999.** Pulmonary vascular biology during neonatal transition. *Clin Perinatol* 26: 601-619.
16. **Montalvo C, Ayón M, Sillau A. 1979.** Histología de las arteriolas pulmonares en aves a nivel del mar y en la altura (3300 m). En: Res. VI Congreso Latinoamericano de Avicultura. Lima.
17. **Morin FC, Egan EA, Ferguson W. 1988.** Development of pulmonary vascular response to oxygen. *Am J Physiol* 254: H542-H546.
18. **Ortola ME, Figueras J, Botet F, Jiménez R. 1988.** Persistencia de la circulación fetal o hipertensión pulmonar persistente en el recién nacido. *Rev Esp Pediatr* 44: 127-131.
19. **Porter VA, Rhodes MT, Reeve HL, Cornfield DN. 2001.** Oxygen-induced fetal pulmonary vasodilation is mediated by intracellular calcium activation of K(Ca) channels. *Am J Physiol-Lung C* 281: L1379-L1385.
20. **Rasanen J, Wood DC, Debbs RH, Cohen J, Weiner S, Huhta JC. 1998.** Reactivity of the human fetal pulmonary circulation to maternal hyperoxygenation increases during the second half of the pregnancy. *Circulation* 97: 257-262.
21. **Rodríguez J, Vásquez M, Cueva S, Ayón M, Lira B, Chavera A, et al. 2012.** Comparación histológica del espesor de la capa media de las arteriolas pulmonares en pollos de carne Cobb Vantress y Ross expuestos a hipoxia. *Rev Inv Vet, Perú* 23: 119-125.
22. **Shaul PW, Campbell WB, Farrar MA. 1992.** Oxygen modulates prostacyclin synthesis in ovine fetal pulmonary arteries by an effect on cyclooxygenase. *J Clin Invest* 90: 2147-2155.
23. **Shaul PW, Farrar MA, Magness RR. 1993.** Pulmonary endothelial nitric ox-

- de production is developmentally regulated in the fetus and newborn. *Am J Physiol-Heart C* 265: H1056-H1063.
24. **Shaul PW, Wells LB. 1994.** Oxygen modulates nitric oxide production selectively in fetal pulmonary endothelial cells. *Am J Respir Cell Mol* 11: 432-438.
25. **Sylvester J, Sham J, Shimoda L, Liu Q. 2001.** Cellular mechanisms of acute hypoxic pulmonary vasoconstriction. In: *Respiratory-circulatory interactions in health and disease*. New York: Informa Healthcare. p 351-359.
26. **Tiktinsky MH, Morin FC III. 1993.** Increasing oxygen tension dilates fetal pulmonary circulation via endothelium-derived relaxing factor. *Am J Physiol* 265: H376-H380.
27. **Tulloh RM, Hislop AA, Boels PJ, Deutsch J, Haworth SG. 1997.** Chronic hypoxia inhibits postnatal maturation of porcine intrapulmonary artery relaxation. *Am J Physiol* 272: H2436-H2445.
28. **Velvis H, Moore P, Heymann MA. 1991.** Prostaglandin inhibition prevents the fall in pulmonary vascular resistance as a result of rhythmic distension of the lungs in fetal lambs. *Pediatr Res* 30: 62-68.
29. **Walker AM, Ritchie BC, Adamson TM. 1988.** Effect of changing lung liquid volume on the pulmonary circulation of fetal lambs. *J Appl Physiol* 64: 61-67.