

Ocurrence of equine cavitory myiasis (*Gasterophilus spp*) and its relation with secondary gastric ulcers of the squamous mucosa in Temuco, Chile[✉]

*Ocurrencia de miasis cavitaria equina (*Gasterophilus Spp*) y su relación con las úlceras gástricas secundarias en la mucosa escamosa en Temuco, Chile*

*Ocorrência da miíase cavitária equina (*Gasterophilus spp*) e sua relação com as úlceras gástricas secundarias na mucosa escamosa em Temuco, Chile*

José A. Cardona Á.^{1*}, MVZ, Esp, MSc, PhD; Alejandra Álvarez Z.², Bióloga Entomóloga; Enrique Paredes H.³, MV, MSc, PhD.

* Autor para correspondencia: Facultad de Medicina Veterinaria y Zootecnia, Universidad de Córdoba, AA 354, Montería, Colombia.

E-mail: cardonalvarez@hotmail.com

¹ Universidad de Córdoba, Departamento de Ciencias Pecuarias, Grupo de Estudios e Investigaciones en Medicina de Grandes Animales (MEGA), Profesor de Clínica de Grandes Animales, Montería, Colombia. ² Universidad Federal de Viçosa, Departamento de Entomología, Estudiante de Maestría en Entomología, Viçosa, Brasil. ³ Universidad Austral de Chile, Facultad de Ciencias Veterinarias, Instituto de Patología Animal, Valdivia, Chile.

(Recibido: 15 de abril, 2015; aceptado: 5 de febrero, 2016)

Abstract

The aim of this study was to determine the occurrence of equine cavitory myiasis (*Gasterophilus spp*) in the Chol-Chol slaughtering house in Temuco, Chile and its relation with the presentation of secondary gastric ulcers in the non-glandular squamous mucosa of the horses' (*Equus caballus*) stomachs. Of 240 stomachs evaluated post mortem, 145 were selected and characterized as positive to gasterophilosis (60.4%), of which 75 were males (20 stallions and 55 geldings) and 70 were mares, with ages ranging from 1 to 16 years. Every stomach was evaluated, characterized and photographed post mortem. Information about sex, age, location of the *Gasterophilus* larvae, presence and degree of ulceration of the squamous mucosa, were recorded in the respective forms and posteriorly digitalized. Global analysis of the location of larvae in the stomach of horses positive to gasterophilosis, established that 91.7% were located in the glandular mucosa, while 8.3% were located in the squamous mucosa. In the stomachs with presence of larvae in the antral/piloric regions of the glandular mucosa, 87.6% had secondary ulcers in the non-glandular squamous mucosa, due to the increase in the gastric fill line following alterations in gastric emptying, of which 69% were classified in categories 3 to 4 with a number of larvae higher than 30, while 18.6% were found in categories 1 or 2 with less than 30 larvae per site. Regarding the location of larvae in the squamous mucosa, 8.3% of the stomachs showed primary mechanic ulcers, all classified between grades 1 and 2. Of all the animals evaluated, 62.1% had more than 60 larvae, of which 60.1% had grade 3 or 4 secondary squamous ulcers, 15.9% had between 30 and 60 larvae per site, and 14.5% had less than 30 larvae per site. The study showed significant statistical dependence ($p < 0.05$) between the number of larvae located in the glandular mucosa and the degree of severity of the secondary gastric ulcers in the squamous mucosa. Concluding, a high occurrence of cavitory gastric myiasis was observed in slaughtering horses in the south of Chile, with squamous ulcers secondary to abnormal gastric emptying being the

[✉]Para citar este artículo: Cardona JÁ, Álvarez A, Paredes E. Ocurrencia de miasis cavitaria equina (*Gasterophilus Spp*) y su relación con las úlceras gástricas secundarias en la mucosa escamosa en Temuco, Chile. Rev. CES Med. Zootec. 2016; Vol 11 (1): 78-87.

most frequent observation, which makes evident the need to continue research and management control of this pathology in horses.

Key words

Gasterophilosis, horses, parasites, ulceration (source: MeSh).

Resumen

El objetivo del presente estudio fue determinar la ocurrencia de miasis cavitaria equina (*Gasterophilus spp*) en el centro de faenado Chol-Chol de Temuco, Chile y su relación con la presentación de úlceras gástricas secundarias en la mucosa escamosa (aglandular) del estómago de caballos (*Equus caballus*). De 240 estómagos evaluados *post mortem*, fueron seleccionados y caracterizados 145 estómagos positivos a *Gasterophilosis* (60,4%), de los cuales 75 provenían de animales machos (20 enteros y 55 castrados) y 70 hembras, con un rango de edad entre 1 y 16 años. Cada estómago fue evaluado, caracterizado y fotografiado *post mortem*. Los datos de sexo, edad, ubicación de las larvas de *Gasterophilus*, presencia y grado de ulceración en la mucosa escamosa, fueron diligenciados en los formatos respectivos y posteriormente digitalizados. Al analizar en forma global la ubicación de las larvas en el estómago de caballos positivos a *Gasterophilosis*, se estableció que el 91,7% (133/145) se ubicaron en la mucosa glandular, mientras que el 8,3% (12/145) se ubicaron en la mucosa escamosa. En los estómagos con presencia de larvas en la región antro pilórica de la mucosa glandular, el 87,6 (127/145) presentaron ulceraciones secundarias en la mucosa escamosa (aglandular), debido al aumento de la línea de llenado por alteración en el vaciamiento gástrico, de las cuales 69,0% (100/145) estuvieron clasificadas entre los categorías 3 y 4 con un número de larvas mayores a 30, mientras que el 18,6% (27/145) se encontraron en las categorías 1 y 2 con un número de larvas por sitio menor de 30. Con respecto a la ubicación de las larvas en la mucosa escamosa, evidencio la presencia de úlceras primarias de carácter mecánico en el 8,3% (12/145), siendo clasificadas en su totalidad entre los grados 1 y 2. El 62,1% de los animales tuvo una cantidad de larvas mayor a 60, de los cuales el 60,1% (88/145), presentaron úlceras escamosa secundarias en los grados 3 y 4. El 15,9% (23/145) presentaron una población de larvas por sitio entre 30 y 60 y el 14,5% (21/145) presento una población de menos de 30 larvas por sitio. El estudio demostró que hubo dependencia estadística significativa ($p < 0,05$) entre el número de larvas ubicadas en la mucosa glandular y el grado de severidad de las úlceras gástricas secundarias en la mucosa escamosa. Se puede concluir que existe una elevada ocurrencia de miasis cavitarias gástricas en los caballos de faenados en el sur de Chile, siendo las úlceras escamosas secundarias al mal vaciamiento gástrico las de mayor frecuencia, por lo que se hace necesario realizar más investigaciones y concientización sobre el manejo de estas patologías en este tipo de animales.

Palabras clave

Caballos, gasterophilosis, parásitos, ulceración (Fuente: MeSh).

Resumo

O objetivo do presente estudo foi determinar a ocorrência da miíase cavitária equina (*Gasterophilus spp*) no centro do abatedouro Chol-Chol de Temuco, Chile, e sua relação com a apresentação de úlceras gástricas secundárias na mucosa escamosa (aglandular) do estomago de cavalos (*Equus caballus*). Dos 240 estômagos avaliados *post mortem*, foram selecionados e caracterizados 145 estômagos positivos a gasterofilose (60,4%), dos quais 75 provinham de animais machos (20 inteiros e 55 castrados) e 70 fêmeas com um rango de idade entre 1 e 16 anos. Cada estomago foi avaliado, caracterizado e fotografado *post mortem*. Os dados de sexo, idade, localização das larvas de *Gasterophilus*, presença e grau de ulceração na mucosa escamosa, foram diligenciados nos formatos respectivos e posteriormente digitalizados. Ao analisar em forma global a localização das larvas no estomago de cavalos positivos a gasterofilose. Se estabeleceu que o 91,7% (133/145) se localizaram na mucosa glandular, enquanto que o 8,3% (12/145) se localizaram na mucosa escamosa. Nos estômagos com presença de larvas na região antro pilórica da mucosa glandular, o 87,6% (127/145) apresentaram ulcerações secundárias na mucosa escamosa (aglandular), devido ao aumento da linha de preenchimento por alteração no esvaziamento gástrico, das quais 69% (100/145) estiveram classificadas entre as categorias 3 e 4 com um número de larvas maiores a 30, enquanto que o 18,6% (27/145) se encontraram nas categorias 1 e 2 com um número de larvas por sitio menor de 30. Com respeito a localização das larvas na mucosa escamosa, se evidenciou a presença de úlceras primárias de carácter mecânico em 8,3 (12/145), sendo assim classificadas em sua totalidade entre os graus 1 e 2. O 62,1% dos animais teve uma quantidade de larvas maior a 60, dos quais o

60,1% (88/145), presentaron úlceras escamosas secundarias nos graus 3 e 4. O 15,9% (23/145) presentaron uma população de larvas por sitio entre 30 e 60; e o 14,5% (21/145) apresentou uma população de menos de 30 larvas por sitio. O estudo demonstrou que houve dependência estatística significativa ($p < 0,05$) entre o número de larvas localizadas na mucosa glandular e o grau de severidade das úlceras gástricas secundarias na mucosa escamosa. Pode-se concluir que existe uma elevada ocorrência de miase cavitária gástrica nos cavalos de abatedouros no sul do Chile, sendo as úlceras escamosas secundarias ao esvaziamento defeituoso, as de maior frequência, pelo que se faz necessário realizar mais pesquisas e conscientização sobre o manejo de estas patologias em este tipo de animais.

Palavras chave

Cavalos, gasterofilose, parasitos, ulceração.

Introducción

El término miasis proviene del vocablo griego, *myia* que significa mosca, por lo que se conoce a la infestación por ciertas especies del orden Díptera que durante su estadio larvario se alimentan de tejido vivo o muerto, o de fluido biológico de vertebrados vivos²⁰. La miasis cavitaria, es una miasis producida en tejidos o cavidades corporales por la infestación de estados larvarios de especies como *Dermatobia hominis* en bovinos¹⁶, *Oestrus ovis* en ovinos y caprinos²⁷ y *Gasterophilus spp* en equinos¹⁰.

Las moscas del género *Gasterophilus*, comprenden ocho especies en todo el mundo³⁵, con reportes de prevalencias que varían entre el 3 y 94%^{19,24,36}, sin embargo, las especies de *Gasterophilus* tienen diferente distribución en el mundo aunque solamente *Gasterophilus intestinalis* y *Gasterophilus nasalis* presentan distribución mundial^{21,23,38,46}, es así como, sólo dos de estas especies (*G. nasalis* y *G. intestinalis*) han sido las reportadas en Argentina¹¹ y Chile⁴⁴.

Las larvas de moscas *Gasterophilus* son parásitos obligados de équidos debido a que su ciclo biológico transita, imperativamente, por un hospedero vivo para la ovoposición y desarrollo de sus larvas que se adhieren a la mucosa de diversas regiones del tracto gastrointestinal¹⁷, por lo que son parásitos del estómago y afectan a équidos de todas las edades³⁷.

Los caballos se infectan con este parásito al ingerir de *Gasterophilus*; los sitios en el cuerpo del caballo, donde depositan sus huevos difieren entre especies, es así como hembras de *Gasterophilus intestinalis* depositan sus huevos principalmente en los extremos distales de las patas delanteras, y de vez en cuando en las patas traseras y regiones ventrales de el abdomen, mientras que las hembras de *Gasterophilus nasalis* depositan sus huevos en cabeza y cerca de la boca. Después de la ingestión, el primer estadio larval (L1) pasa a través del tracto digestivo, donde permanecerán unidos a la mucosa

gástrica hasta por 10 a 12 meses y evolucionar hasta el tercer estadio (L3). Las especies de *Gasterophilus* difieren también en su color y en la localización final de la larva en el tracto digestivo; es así como larvas (L3) de *G. intestinalis* son de color rojo y se adhieren a la mucosa escamosa del estómago, mientras que larvas (L3) de *G. nasalis* son de color amarillo y se ubican en la mucosa de la región antro-pilórica y porción proximal del duodeno^{7,32,33,39}.

Las patologías gástricas, especialmente los procesos inflamatorios, erosivos o ulcerosos del estómago, que generan estados de dolor e discomfort, disminuyen considerablemente el rendimiento del caballo, principalmente aquellos que se encuentran en competencia, exposiciones o trabajo^{4,15,30}. Es así como se ha reportado que la presencia de larvas de *Gasterophilus spp.* puede causar miasis gastrointestinal en equinos pudiendo presentar manifestaciones clínicas como disfagia, ulceración gástrica e intestinal, obstrucción gástrica o vólvulos y puede inducir anemia, diarrea, ruptura gástrica, peritonitis, úlceras perforantes y otras complicaciones⁴³.

Los caballos no cuentan con una barrera física como la del esfínter esofágico inferior para proteger a la mucosa escamosa del estómago a la exposición ácida y mantener la línea de llenado gástrico normal justo por debajo del cardias, de forma tal que solo la mucosa escamosa que se encuentra junto a la curvatura menor adyacente al borde plegado recibirá la exposición regular al contenido ácido gástrico, razón por la cual es el sitio de mayor ulceración de la mucosa escamosa¹². El exceso de exposición al ácido clorhídrico es el mecanismo predominante responsable de la ulceración de la mucosa escamosa, como sucede en casos de ejercicio intenso, lo que hace que aumente la presión de los músculos abdominales por contracción y esto a su vez hace que se eleve la presión intrabdominal, haciendo que comprima el fúndus gástrico, lo que hace que aumente la línea de llenado gástrico, de esta manera altera la estratificación de pH del estómago, siendo más ácido que lo normal a este nivel, también se propone que la presencia de larvas de *Gasterophilus spp.*, que se

adhieren en la mucosa escamosa en cercanías del *margo plicatus* inducen la formación de úlceras primarias, pero cuando se ubican en la mucosa glandular a nivel del antro pilórico disminuyen el vaciamiento gástrico haciendo que la línea de llenado gástrico aumente y tenga mayor contacto con la mucosa escamosa y ocasiones úlceras secundarias¹⁴.

Este artículo presenta los resultados de un estudio que contribuye fundamentalmente sobre el estado del conocimiento epidemiológico de las *Gasterophilosis* de los caballos y su relación con la presentación de ulceración secundaria de la mucosa gástrica no glandular, dando indicios sobre el estado actual del conocimiento y profilaxis que se le dan a estos animales en determinadas regiones, por lo que al establecer la ocurrencia y relación con otras patologías gástricas, se genera un informe que actualice y concientice a los médicos veterinarios sobre el estado actual de esta condición y la importancia del manejo en los caballos del sur de Chile.

Materiales y métodos

Se realizó un estudio de tipo descriptivo prospectivo de corte transversal en animales de conveniencia. Fue realizado en su parte práctica en el Instituto de Patología Animal de la Facultad de Ciencias Veterinarias de la Universidad Austral de Chile. Las muestras fueron obtenidas en el frigorífico Chol-Chol S.A, ubicado a los 38° 36' 0" Sur y 72° 49' 60" Oeste del meridiano de Greenwich a 28 km de Temuco (IX Región, Chile), que para la fecha del estudio cumplía con los requisitos legales y éticos en el manejo y sacrificio de animales y aprobado por el comité de la escuela de postgrado y el comité interno del Instituto de Patología Animal de la Facultad de Ciencias Veterinarias de la Universidad Austral de Chile.

Fueron analizados 240 estómagos de caballos seleccionados según el orden de sacrificio y caracterizados 145 estómagos positivos a *Gasterophilosis* (60,4%), provenientes de animales mestizos, de ambos sexos entre los cuales 75 fueron machos (20 enteros y 55 castrados) y 70 hembras, con diferentes edades comprendidas entre 3 y 16 años, siendo clasificados como jóvenes (<5 años), adultos (5 a 10 años) y viejos (>10 años). La edad fue determinada por cronometría dentaria¹³.

Una vez separados los estómagos fueron diseccionados desde el cardias hasta el píloro y porción proximal del duodeno, abarcando con este corte la ampolla duodenal, abordando este proceso por la curvatura mayor según protocolo descrito por Cosmelli, (2006)¹⁸, posteriormente

fueron examinados en detalle y finalmente se tomaron fotografías de alta resolución (Sony DSC H10, Japón; Nikon D7000, Japón) de todas las lesiones encontradas, para un posterior análisis detallado en computador (HP ENVY dv6 Notebook PC, China) con el visualizador de fotos de Windows. Para la caracterización de las úlceras gástricas, éstas fueron clasificadas según cantidad y severidad, utilizando el protocolo descrito por MacAllister *et al.* (1997)²⁶, graduadas de 0 a 4, en la cual el grado 0 es una mucosa normal y sin lesiones, el grado 1 con presencia de 1 a 2 lesiones focalizadas, el grado 2 con presencia de 3 a 5 lesiones localizadas, el grado 3 de 6 a 10 lesiones focalizadas y el grado 4 más de 10 lesiones grandes y difusas. y para asociar la presencia de larvas según número y ubicación gástrica se utilizó en protocolo propuesto por Niedzwiedz *et al.* (2013)³², clasificadas en 3 grupos, menor de 30 larvas, de 30 a 60 larvas y mayor de 60 larvas. Para el análisis estadístico se estimaron frecuencias y la prueba de Chí cuadrado, con el objeto de determinar si la presencia y el grado de úlceras escamosas secundarias eran dependientes del sexo, la edad y del número de larvas presentes. Para ello se utilizó el programa estadístico S.A.S 9.1.3⁴⁵.

Resultados

La ocurrencia de miasis cavitaria o *gasterophilosis* gástricas de 240 caballos faenados, fue del 60,4% (145/240), en los cuales fueron observados estados larvarios en 2 ubicaciones gástricas de *Gasterophilus spp.* Con respecto a la ubicación de las larvas de *Gasterophilus spp.*, en la cual se pudo establecer que el 91,7% (133/145) se ubicaron en la región antro-pilórica y duodenal de la mucosa glandular y el 8,3% (12/145) se ubicaron en la región adyacente al *margo plicatus* en la curvatura menor de la mucosa escamosa (Figuras 1 y 2).

En la tabla 1, se observa la caracterización de las ulceraciones en la mucosa escamosa, discriminados según sexo, grupos etarios y grado de severidad de la lesión en 145 estómagos de caballos faenados positivos a *gasterophilosis*, se encontró que hubo una distribución homogénea sin diferencias significativas ($p < 0,05$) entre los grupos etarios y sexo de los animales, no hubo.

En la tabla 2, se observa la discriminación de úlceras gástricas escamosas, según el grado de severidad de la lesión según la ubicación y el número de larvas en la mucosa escamosa y glandular respectivamente en 145 estómagos de caballos con *gasterophilosis*. Al analizar en forma global la ubicación de las larvas en el estómago. Se estableció que el 91,7% (133/145) se ubicaron en la mucosa glandular, mientras que el

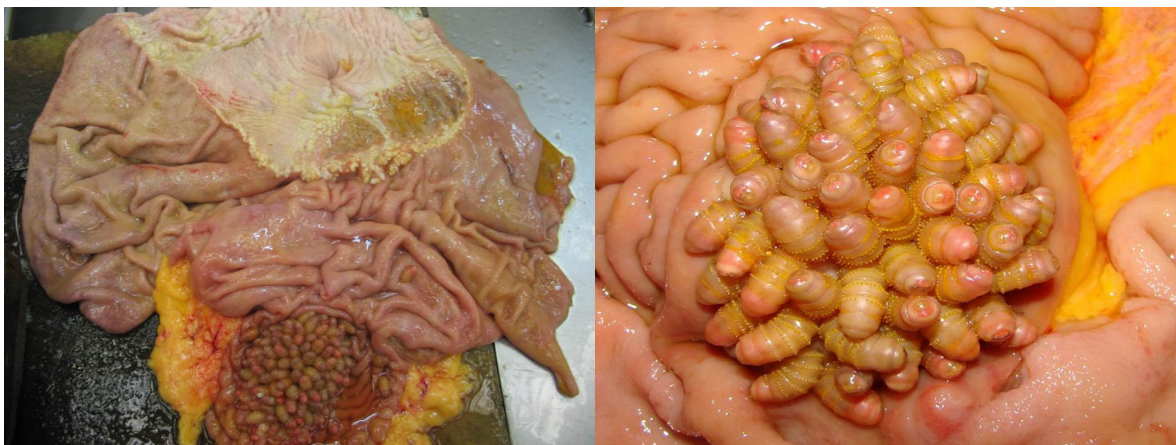


Figura 1. Presencia de *Gasterophilus nasalis* en la región antro-pilórica y duodenal de la mucosa glandular. Nótese la gran cantidad de larvas de color amarillento en la mucosa glandular con una gran ulceración secundaria en la mucosa escamosa.

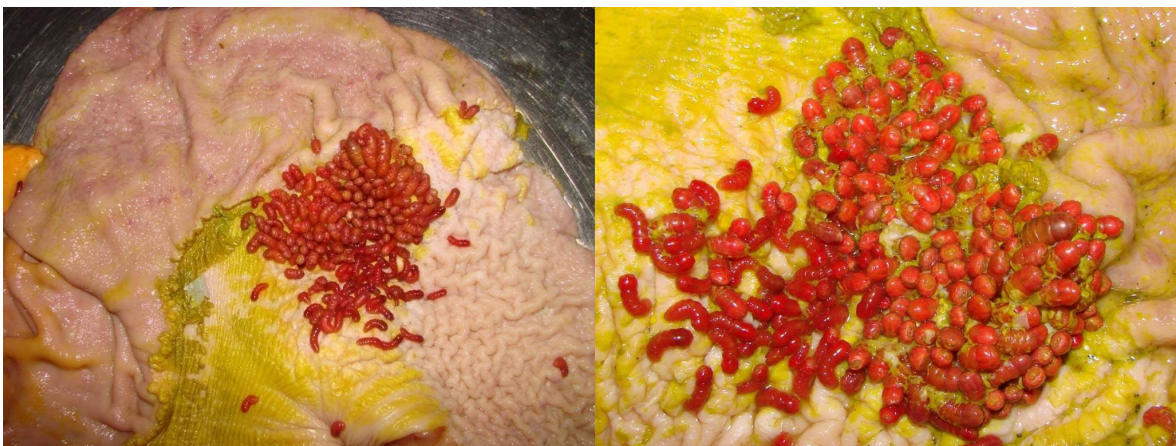

Figura 2. Presencia de *Gasterophilus intestinalis* en la región adyacente al *margo plicatus* en la curvatura menor de la mucosa escamosa. Nótese la gran cantidad de larvas de color rojizo en la mucosa escamosa.

Tabla 1. Úlceras gástricas en la mucosa escamosa, según el grado de severidad de la lesión en los diferentes sexos y grupo etarios en 145 estómagos de caballos con miasis cavitaria.

Grado Lesión	Sexo y edad									Total
	Machos enteros 20 (13,8%)			Machos castrados 55 (37,3%)			Hembras 70 (48,3%)			
	<5 años	5 a 10 años	>10 años	<5 años	5 a 10 años	>10 años	<5 años	5 a 10 años	>10 años	
0	-	-	-	-	-	-	-	-	-	-
1	1 (0,7%)	1 (0,7%)	-	2 (1,4%)	3 (2,1%)	2 (1,4%)	1 (0,7%)	2 (1,4%)	3 (2,1%)	15
2	1 (0,7%)	2 (1,4%)	1 (0,7%)	5 (3,4%)	4 (2,8%)	3 (2,1%)	3 (2,1%)	6 (4,2%)	5 (3,4%)	30
3	2 (1,4%)	3 (2,1%)	2 (1,4%)	4 (2,8%)	7 (4,8%)	7 (4,8%)	8 (5,6%)	9 (6,3%)	9 (6,3%)	51
4	1 (0,7%)	4 (2,8%)	2 (1,4%)	3 (2,1%)	11 (7,6%)	4 (2,8%)	5 (3,4%)	12 (8,4%)	7 (4,8%)	49
Total	5 (3,4%)	10 (6,9%)	5 (3,4%)	14 (9,7%)	25 (17,2%)	16 (11,0%)	17 (11,7)	29 (20,0%)	24 (16,6%)	145 (100%)

Tabla 2. Grado de severidad de las úlceras gástricas según la ubicación y el número de larvas en 145 estómagos de caballos con miasis cavitaria.

Nº de Larvas	Ubicación de las Larvas										
	Mucosa Glandular 91,7% (133/145)					Mucosa Escamosa 8,3% (12/145)					
	Úlceras Escamosas Secundarias 127 (87,6%)					Úlceras Escamosas Primarias 12 (8,3%)					
	Grado de las Úlceras					Grado de las Úlceras					
	0	1	2	3	4	0	1	2	3	4	Total
<30 Larvas	5	9	13	-	-	-	3	-	-	-	26 (17,9)
30 a 60 Larvas	-	2	1	4	8	-	-	8	-	-	23 (15,9)
>60 Larvas	-	-	2	47	41	-	-	1	-	-	91 (62,7)
Total	5 (3,4)	11	16	51	49	-	3	9	-	-	
		27 (18,6)			100 (69,0)			12 (8,3)			

8,3% (12/145), se ubicaron en la mucosa escamosa. Al categorizar los grados de las úlceras gástricas según la gravedad en la mucosa glandular, se presentaron ulceraciones secundarias en la mucosa escamosa en el 87,6% (127/145) debido probablemente a la alteración en el vaciamiento gástrico, de los cuales 69,0% (100/145) estuvieron clasificadas entre los categorías 3 y 4 con un número de larvas mayores a 30 larvas por sitio, mientras que el 18,6% (27/145) se encontraron en las categorías 1 y 2 con un número de larvas por sitio menor de 30 y sólo 3,4% (5/145) no presentó úlceras escamosas secundarias con ubicación en la mucosa glandular y un número menor de 30 larvas. Con respecto a la ubicación de las larvas en la mucosa escamosa, se evidenció la presencia de úlceras de carácter mecánico (úlceras no glandulares primarias) en el 8,3% (12/145), siendo clasificadas en su totalidad entre los grados 1 y 2.

Del total de los animales parasitados el 62,7% (91/145) presentó una población de larvas mayor a 60 larvas/animal, mientras que el 15,9% (23/145) presentaron una población de larvas entre 30 y 60 y el 17,9% (26/145) presentó una población de menos de 30 larvas por sitio. Con respecto a la severidad de las lesiones clasificadas según la ubicación y número de larvas, se pudo determinar que si hubo dependencia estadística significativa ($p < 0,05$), entre el número de larvas y la severidad de las lesiones en la mucosa escamosa del estómago.

Discusión

En el 60,4% (145/240) de los estómagos evaluados se observaron larvas de *Gasterophilus* spp., siendo este resultado parecido a los datos informados por Cosmelli¹⁸ y Klem *et al.* (1997)²⁵ con 75,0% y 76,4% en Santiago (Chile) y Rio de Janeiro (Brasil) respectivamente. De igual

forma, Araújo-Munhoz, (2014)⁷ y Pilo *et al.* (2015)³⁹, reportaron 100% y 87,5% de presentación en caballos de Lisboa (Portugal) y Sardinia (Italia) respectivamente.

Por otro lado, estos resultados son muy superiores a los reportados por Sequeira *et al.* (2001)⁴³, Rodrigues *et al.* (2007)⁴¹ y Teixeira *et al.* (2014)⁵⁰ con prevalencias del 16,8%, 31,9% y 8% en caballos de Sao Paulo, Rio Grande do Sul y Minas Gerais (Brasil) respectivamente. Otros estudios realizados en diferentes partes del viejo mundo reportan variadas prevalencias como del 22% en norte y centro de Kazakhstan²⁴, 100% en Yakutia, Rusia¹⁹, 47% en la región oriental de Polonia³² y 30% en la región de Van, Turquía³⁶, esas grandes diferencias podrían estar influenciadas en el manejo profiláctico y en el control que se le da a este tipo de parásitos en las diferentes regiones reportadas. Cosmelli, (2006)¹⁸, indica que es bastante común encontrar estos parásitos en caballos de Chile, en especial 2 especies de *Gasterophilus* (*G. nasalis* y *G. intestinalis*). Así mismo, Sequeira *et al.* (2001)⁴³, manifiestan que la gasterophilosis es una de las afecciones parasitarias más conocidas del equino, siendo un hallazgo frecuente del estómago y duodeno en necropsias. San Martín, (2004)⁴² y Otranto *et al.* (2005)³⁵, explican que la presencia de parásitos estomacales puede provocar problemas en la digestión de los alimentos, en el rendimiento físico, puede haber absorción de toxinas parasitarias, pudiendo incluso producir trastornos digestivos como diarrea y terminar con una pobre condición corporal, pero que en raras ocasiones ellos producen manifestaciones clínicas.

Con respecto a la ubicación de las larvas en el estómago, la mayor presentación se dio en la región antro-pilórica y duodenal de la mucosa glandular, que por sus características morfológicas y de ubicación, corresponden

a *G. nasalis* y *G. intestinalis* respectivamente ^{32,33,35,39}, estos datos se corresponden con los informados por Cosmelli (2006) ¹⁸, quien encontró que el 81% de las larvas de su estudio se ubicaron en el antro pilórico y ampolla duodenal (*G. nasalis*) y solo el 4% se ubicó en la mucosa escamosa (*G. intestinalis*), así como Tavassoli y Bakht, (2012) ⁴⁸, encontraron *Gasterophilus nasalis* en el 69,2% y de *G. intestinalis* en el 15,6% y Özdal et al. (2010) ³⁶, informaron 68,5% de *G. nasalis* y 28,6% de *G. intestinalis*. Sin embargo, y Al Anazi y Alyousif (2011) ¹, Niedzwiedz et al. (2013) ³² Pilo et al. (2015) ³⁹, encontraron resultados opuestos con mayor número *G. intestinalis* (86,6%, 97,3% y 85,9%) y menor de *G. nasalis* (37,7%, 2,7% y 53,9%) respectivamente, mientras que Teixeira et al. (2014) ⁵⁰, sólo encontraron 8% de *G. nasalis* ubicados en la mucosa duodenal, lo que indica que la mayor frecuencia de presentación está dada por larvas de *G. nasalis*, pudiendo influenciar marcadamente en la presentación de ulceraciones escamosas secundarias debido retardo del vaciamiento por obstrucción a nivel antro pilórico.

Con respecto a la ubicación de las larvas, se estableció que el 91,7% (133/145) se ubicaron en la región antro-pilórica y duodenal de la mucosa glandular, de los cuales el 87,6% (127/145) presentaron ulceraciones secundarias en la mucosa escamosa, de ellas el 69,0% (100/145) estuvieron clasificadas entre los categorías 3 y 4 con un número de larvas por sitio mayores a 30, mientras que el 18,6% (27/145) se encontraron en las categorías 1 y 2 con un número de larvas por sitio menores de 30 y sólo el 3,4% (5/145) no presentaron úlceras escamosas. No existen reportes en la literatura consultada sobre la relación existente entre la presentación de *Gasterophilus*, la ubicación y cantidad de larvas con el grado de presentación de ulceraciones de tipo secundario en la mucosa escamosa. Sin embargo Merrit, (2003) ^{28,29}, explica que esta condición está asociada a estados patológicos primarios a nivel antro duodenal que alteren el vaciamiento normal del estómago y que aumentan la línea de llenado gástrico por encima del *margo plicatus*, como es el caso de procesos inflamatorios a nivel del antro pilórico como sucede en úlceras glandulares antrales severas por toxicidad con AINES o infecciones por *Helicobacter spp* que disminuyen o bloquean la sistole antral, así mismo, los procesos obstructivos primarios a nivel antro duodenal que bloquean el vaciamiento del estómago, como sucede en estenosis pilórica o estenosis duodenal proximal o como sucedió en el presente estudio, por estados parasitarios por *Gasterophilus nasalis*, ubicados en la región antro pilórica que alteraron el vaciamiento gástrico y aumentando la línea de llenado gástrico por encima del *margo plicatus*, con la consecuente

exposición prolongada de la mucosa escamosa al ácido clorhídrico, pepsina y sales biliares y la formación de ulceraciones escamosas secundarias a obstrucción física.

Aranzaes et al. (2012) ³, manifiestan que la mayor prevalencia de úlceras en la mucosa escamosa en los caballos se debe a que no cuentan con una barrera física como la del esfínter esofágico inferior para proteger a la mucosa escamosa del estómago a la exposición ácida, por lo que la región adyacente al *margo plicatus* en la curvatura menor es el sitio de mayor ulceración de la mucosa escamosa. Blikslager, (2004) ⁹, expresa que en los caballos se produce en condiciones fisiológicas el reflujo duodeno gástrico, por lo que las sales biliares no conjugadas (colato y desoxicolato) y las conjugadas (taurocolato) causan daño en la mucosa gástrica escamosa en presencia de ácidos, ya que se adhieren al epitelio escamoso estratificado, haciéndose liposoluble e iniciando el daño una vez que el pH cae por debajo de cuatro. De igual forma, el ejercicio intenso o el trabajo excesivo, parece disminuir la velocidad del vaciado gástrico, llevando a un mayor tiempo de exposición de la mucosa gástrica a las secreciones ácidas ^{8,34,49}, además del aumento del nivel de llenado gástrico debido al aumento de la presión intraabdominal y la compresión del *fúndus* gástrico ^{5,22}.

La elevada presentación de úlceras en los caballos del estudio, concuerda con lo informado por Andrews et al. (2005) ², quienes afirmaron que es la patología gástrica más frecuente en equinos, con rangos que oscilan entre el 90 y 95%. Morcate, (2005) ³¹, encontró prevalencias de 90% en los caballos de carreras en competición y del 78% en los caballos de entrenamiento, así mismo, informó en el 60% de los caballos de deporte de cualquier disciplina (Salto, Doma, Carreras, Paso, etc). Tamzali et al. (2011) ⁴⁷, reportaron 93% en caballos de alta resistencia. Contrario a lo reportado por Aranzaes et al. (2012; 2014b) ^{3,6}, quienes informaron una prevalencia del 43,8% y 45% respectivamente en equinos de la raza Brasileiro de Hipismo de la policía militar de Minas Gerais (Brasil).

Rabuffo et al. (2009) ⁴⁰ indican, que no es común la curación natural de las lesiones y que ellas tienden a empeorar con el tiempo, por lo que la gravedad de las úlceras escamosas del presente estudio pudo deberse además de obstrucción física del vaciamiento gástrico por la presencia de larvas de *Gasterophilus nasalis* en la región antro pilórica, a otros procesos que pudieron potenciar la acción y el tiempo de exposición a los factores injuriantes como el ayuno, la falta de agua y el trabajo a las que posiblemente eran dedicados (cocheros, carretoneros o de vaquería), además de que

permanecieron muchas horas sin comer y beber antes de ser beneficiados, sumado al estrés del viaje y a las condiciones del lugar donde eran mantenidos en el frigorífico.

Conclusiones

Se concluye que la frecuencia de presentación de gasterophilosis en el sur de Chile es elevada, siendo mayor la miasis cavitaria por *Gasterophilus nasalis* ubicados en la región antro pilórica y duodenal de la mucosa glandular, razón por la cual casi todos los estómagos que presentaron esta ubicación larvaria presentaron ulceraciones secundarias en la mucosa escamosa, indicando que la alteración en el vaciamiento gástrico por estados larvarios en el antro pilórico, aumenta la línea de llenado gástrico por encima del margo plicatus, aumentando considerablemente la ulceración en esta región gástrica. Estos datos contribuyen fundamentalmente en el conocimiento sobre el estado epidemiológico de esta parasitosis, el control parasitario y sus efectos en la ulceración gástrica en este tipo de animales.

Agradecimientos

Al Instituto de Patología Animal de la Universidad Austral de Chile y a la Planta Faenadora de Carnes Chol-Chol de la ciudad de Temuco (Chile), por su ayuda en la consecución y análisis de las muestras. Conflictos de intereses: El manuscrito fue preparado y revisado con la participación de todos los autores, quienes declaramos que no existe ningún conflicto de intereses que ponga en riesgo la validez de los resultados presentados. Financiación: El presente trabajo fue realizado con los recursos de la Escuela de Postgrado de la Facultad de Ciencias Veterinarias de la UACH y el apoyo del Programa Estudiantes-Convênio de Pós-Graduação – PEC-PG, da CAPES/CNPq – Brasil.

Referencias

1. AL-Anazi A; Alyousif M. Prevalence of non-strongyle gastrointestinal parasites of horses in Riyadh region of Saudi Arabia. Saudi Journal of Biological Sciences 2011; 18: 299–303.
2. Andrews F, Buchanan B, Elliot S, Clariday N, Edwards L. Gastric ulcers in horses. J. Anim. Sci 2005; 83(E. Suppl.): E18–E21.
3. Aranzales J, Cassou F, Andrade B, Alves G. Presencia del síndrome de úlcera gástrica en equinos de la policía militar. Arch. Med. Vet 2012; 44: 185-189.
4. Aranzales J, Alves G. O estômago equino: agressão e mecanismos de defesa da mucosa. Ciênc. Rural (Santa María) 2013; 43 (2): 305-313.
5. Aranzales J, Alves G. Equine gastric ulcer syndrome: risk factors and therapeutic aspects. Rev. Colomb. Cienc. Pecu 2014a; 27:157-169.
6. Aranzales J, Marval C, Alves G. Ulcerative gastric lesions in Brasileiro de Hipismo horses. Rev. Colomb. Cienc. Pecu 2014b; 27: 211-219.
7. Araújo-Munhoz A. Principales parasitosis gástricas en équidos de Portugal. [Tesis Doctoral]. Universidade de Santiago de Compostela. Faculdade de Veterinaria de Lugo. 2014. (Fecha de acceso: 03 de abril de 2015). Disponible en: URL: <http://dspace.usc.es/handle/10347/11516>
8. Bell R, Mogg T, Kingston J. Equine gastric ulcer syndrome in adult horses: a review. N. Z. Vet. J 2007; 55: 1-12.
9. Blikslager A. Fisiopatología de la lesión mucosa y su reparación. En: Medicina Interna Equina. Reed S, Bayly W, Sellon D (eds) 2ª Ed; USA: Saunders; 2004.
10. Bocardo M, Borali I, Neves M. Gasterophilus: revisão literária. Rev. Cient. Elect. Med. Vet. 2009; VII (12). (Fecha de acceso: 10 de abril de 2015). Disponible en: <http://cybertesis.uach.cl/tesis/uach/2006/fvc834p/doc/fvc834p.pdf>
11. Bulman M. Perdidas económicas directas e indirectas por parásitos internos y externos de los animales domésticos en Argentina. An. Acad. Nac. Agron. Vet 2012; LXVI: 76- 176.
12. Cardona J. Síndrome de úlcera gástrica en equinos. Rev. Elect. Portal Vet. Albéitar [Internet] 2007. (Fecha de acceso: 24 de marzo de 2015). Disponible en: <http://albeitar.portalveterinaria.com/noticia/3574/ART%C3%8DCULOS-OTRAS-ESPECIES-ARCHIVO/.html>
13. Cardona J, Álvarez J. Estimación de la edad de los caballos basado en el examen dentario. Rev. U.D.C.A Act. & Div. Cient 2010; 13 (1): 29-39.

14. Cardona J, Álvarez J, Castaño L. Conceptos generales sobre ulceración gástrica de los caballos. Parte 1. Rev. Colombiana cienc. Anim 2012; 4(1): 233-266.
15. Cardona J, Álvarez J, Castaño L. Conceptos generales sobre ulceración gástrica de los caballos. Parte 2. Diagnóstico y tratamiento. Rev. Colombiana cienc. Anim 2013a; 5(1): 194-203.
16. Cardona J, Montes J, Castaño F, Blanco R, Gómez V. Frecuencia de dermatobiosis cutánea bovina en vacas Holstein de un hato lechero en Viçosa (MG, Brasil). Rev CES Med Zootec 2013b; 8 (1): 82-94.
17. Colwell D, Otranto D, Horak I. Comparative scanning electron microscopy of *Gasterophilus* third instars. Medical and Veterinary Entomology 2007; 21: 255–264.
18. Cosmelli R. Patologías gástricas en 200 equinos faenados en dos mataderos en Santiago (Chile). [Tesis de titulación]. Universidad Austral de Chile, Facultad de Ciencias Veterinarias, Valdivia, Chile. [Internet] 2006. (Fecha de acceso: 24 de marzo de 2015. Disponible en: <http://cybertesis.uach.cl/tesis/uach/2006/fvc834p/doc/fvc834p.pdf>)
19. Dmitrievich A, Ivanovna A, Sidorovich Z. Infestation of horses by the causative agents of gasterophilosis (Diptera: Gasterophilidae): the species composition and the north-eastern border of the area in the Republic (Sakha) of Yakutia of the Russian Federation. Life Science Journal 2014; 11(11): 587 – 590.
20. Forero-Becerra E. Miasis en salud pública y salud pública veterinaria. Revista Sapuvet de Salud Pública 2011; 2 (2): 95-132.
21. Getachew M, Trawford A, Feseha G, Reid S. Gastrointestinal parasites of working donkeys of Ethiopia. Tropical Animal Health and Production 2010; 42: 27–33.
22. Goloubeff B. Alterações gástricas em potros submetidos ao estresse do desmame. [Tese de Doutorado]. Universidade Federal de Minas Gerais, Escola de Veterinária da UFMG, Belo Horizonte, Brasil. 2006. (Fecha de acceso: 24 de marzo de 2015. Disponible en: http://www.bibliotecadigital.ufmg.br/dspace/bitstream/handle/1843/MASA-7B5GMN/tese_barbara_goloubeff.pdf?sequence=1)
23. Güiris A, Rojas H, Berovides A, Sosa P, Pérez E, Cruz A, Chávez H, Moguel A, Jimenez-Coello M, Ortega-Pacheco A. Biodiversity and distribution of helminths and protozoa in naturally infected horses from the biosphere reserve La Sierra Madre de Chiapas, México. Veterinary Parasitology 2010; 170: 268–77
24. Ibrayev B, Lider L, Bauer B. *Gasterophilus* spp. infections in horses from northern and central Kazakhstan. Veterinary Parasitology 2015; 207: 94–98.
25. Klem M, Rodrigues A, Rezende A. Gasterofilose em equídeos: infecção natural por *Asterophilus nasalis* L. (diptera: gasterophilidae) no estado do Rio de Janeiro. Rev. Bras. Parasitol. Vet 1997; 6(1): 61-67.
26. MaCallister C, Andrews F, Deegan E, Ruof W, Olovson S. A scoring system for Gastric Ulcers in Horses. Equine Vet J 1997; 29: 430-433.
27. Matos V, Rodríguez J, Alfonso P, Olivares J. Oestrus ovis (Diptera: Oestridae): un importante ectoparásito de los ovinos en Cuba. Rev. Salud Anim 2013; 35 (2): 79-88.
28. Merritt A. The Equine Stomach: A Personal Perspective (1963-2003). 2003a, In: 49th Annual Convention of the American Association of Equine Practitioners, New Orleans, Louisiana, (Ed.) Publisher: American Association of Equine Practitioners, Lexington KY Internet Publisher: Publisher: International Veterinary Information Service (www.ivis.org), Ithaca, New York, USA. (Fecha de acceso: 14 de abril de 2015. Disponible en: <http://www.ivis.org/docarchive/P0615.1103.pdf>)
29. Merritt A. Equine Gastric Ulcer Syndrome (EGUS): Clinical Manifestations. 2003b. In: 8th Congress on Equine Medicine and Surgery, (Ed.) Publisher: International Veterinary Information Service (www.ivis.org), Ithaca, New York, USA. (Fecha de acceso: 14 de abril de 2015. Disponible en: <http://www.ivis.org/proceedings/Geneva/2003/22/ivis.pdf>)
30. Morales A, Perdígón M, Leal L, García F, Bermúdez V. Síndrome ulceroso gástrico en equinos del hipódromo nacional “La Rinconada”. Rev Anacleto Veterinaria 2009; 29 (2): 45 – 47.
31. Morcate A. Un estómago sano. Rev Prof. Vet 2005; 44 – 45.

32. Niedzwiedz A, Borowicz H, Nicpon J. Prevalence study in horses infected by *Gasterophilus sp.* in an eastern region of Poland. *Veterinary Parasitology* 2013; 191: 94–96.
33. Onmaz A, Beutel R, Schneeberg K, Pavaloiu A, Komarek A, van den Hoven R. Vectors and vector-borne diseases of horses. *Vet Res Commun* 2013; 37: 65–81.
34. Orsini J, Hackett E, Grenager N. The Effect of Exercise on Equine Gastric Ulcer Syndrome in the Thoroughbred and Standardbred Athlete. *J. Eq. Vet. Sc* 2009; 29 (3): 167 – 171.
35. Otranto D, Milillo D, Capelli G, Colwell D. Species composition of *Gasterophilus spp.* (diptera, oestridae) causing equine gastric myiasis in southern Italy: parasite biodiversity and risks for extinction. *Vet Parasitol* 2005; 133, 111-118.
36. Özdal N, Biçek K, Orunç O, Değer S. Presence of *Gasterophilus* Species in Horses in Van Region. *YYU Veteriner Fakültesi Dergisi* 2010; 21 (2): 87 – 90.
37. Payne P, Carter G. Parasitic Diseases: Helminths. 2007. In: *A Concise Guide to the Microbial and Parasitic Diseases of Horses*, (Eds). International Veterinary Information Service, Ithaca NY. (Fecha de acceso: 14 de abril de 2015. Disponible en: http://www.ivis.org/advances/Carter_Equine/section3_helm/chapter.asp?LA=1,
38. Pilo C, Altea A, Fois M, Scala A. Equine gasterophilosis in Sardinia: annual trend of bot eggs laying in different topographic regions of the horse. *Vet. Res. Comm* 2009; 33 (Suppl 1): S149–S151.
39. Pilo C, Altea A, Scala A. Gasterophilosis in horses in Sardinia (Italy): effect of meteorological variables on adult egg-laying activity and presence of larvae in the digestive tract, and update of species. *Parasitol Res* 2015; 114(5):1693-1702.
40. Rabuffo S, Hackett E, Grenager N, Boston R, Orsini J. Prevalence of gastric ulcerations in horse with colic. *J. Equine Vet. Sc* 2009; 29 (6): 540-546.
41. Rodrigues F, Silva C, Schmidt E, Nizoli L, Götze M, Silva S. Presence of *Gasterophilus* (leach, 1817) (diptera: oestridae) in horses in Rio Grande do Sul state, Brazil. *parasitol. latinoam* 2007; 62 (3-4): 122-126.
42. San Martín Y. Distribución de patologías gástricas diagnosticadas mediante endoscopia en caballos carretoneros de la ciudad de Valdivia. [Memoria de Titulación], Escuela de Medicina Veterinaria, Universidad Austral de Chile, Valdivia, Chile. 2004. (Fecha de acceso: 14 de abril de 2015. Disponible en: http://bibliotecadigital.uchile.cl/client/es_ES/sisib/search/results;jsessionid=49652B48E61610E88CD2297EC8F826F9?qu=Butendieck+B.%2C+Edmundo%2C&lm=TESIS&ps=1000
43. Sequeira J, Tostes R, Oliveira-Sequeira T. Prevalence and macro- and microscopic lesions produced by *Gasterophilus nasalis* (diptera: oestridae) in the botucatu region, SP, Brazil. *Vet Parasitol* 2001; 102, 261-266.
44. Sievers G, Weber B. Período de oviposición de *Gasterophilus nasalis* y *G. intestinalis* en equinos. VIII Región, Chile. *Arch. Med. Vet* 2005; 37(2): 169 – 172.
45. Statistical Analysis System. SAS OnlineDoc 9.1.3. SAS. Institute Inc, Cary, NC, USA. 2007.
46. Studzińska M, Wojcieszak K. *Gasterophilus sp.* botfly larvae in horses from the South-Eastern part of Poland. *Bull Vet Inst Pulawy* 2009; 53: 651-655.
47. Tamzali Y, Marguet C, Priymenko N, Lyazrhi F. Prevalence of gastric ulcer syndrome in high-level endurance horses. *Equine Vet. J* 2011; 43: 141-144.
48. Tavassoli M, Bakht M. *Gastrophilus spp.* myiasis in Iranian equine. *Sci Parasitol* 2012; 13(2): 83-86.
49. Teixeira-Moraes P, Lopes-Correia L, Bombonato P, Hernandez-Blazquez F, Mendes De Lima E. Análise macroscópica da região de transição esôfago-gástrica de equinos submetidos a diferentes manejos alimentares e atividade física. *Rev. Biotemas* 2009; 22 (2): 121-125.
50. Teixeira W, Felippelli G, Cruz B, Maciel W, Fávero F, Gomes L, Buzzulini C, Prando L. Endoparasites of horses from the formiga city, located in center-west region of the state of Minas Gerais, Brazil. *Braz. J. Vet. Parasitol (Jaboticabal)* 2014; 23 (4): 534-538.