



Artículo original

Distrofia muscular nutricional en corderos de raza Dorper en el Noroeste Argentino

Juan Francisco Micheloud^{1,3*}; Virginia Araoz¹; Fernando Oscar Delgado²; Luis Adrián Colque-Caro³; Diana Esther Rosa⁴; Guillermo Alberto Mattioli⁴

¹ Instituto Nacional de Tecnología Agropecuaria (INTA), Centro de Investigaciones Agropecuarias (CIAP) Córdoba, Instituto de Investigación Animal del Chaco Semiárido (IIACS) Leales, Área de Salud Animal Salta, Argentina.

Dirección postal: INTA EEA Salta, RN 68 Km 172, 4403 Cerrillos, Salta

² Instituto de Patobiología, INTA Castelar, Buenos Aires, Argentina.

³ Facultad de Ciencias Veterinarias, Universidad Católica de Salta, Argentina.

⁴ Laboratorio de Nutrición Mineral, Facultad de Ciencias Veterinarias, Universidad Nacional de La Plata

e-mail: micheloud.juan@inta.gob.ar

(Recibido 19 de febrero de 2018; aceptado 2 de mayo 2018)

RESUMEN

Se describe un brote de distrofia muscular nutricional (DMN) en el noroeste argentino que afectó a una majada de ovinos Dorper. En corderos, la incidencia fue de 18% y la mortalidad del 98%. Los signos clínicos fueron incoordinación, parálisis, depresión y postración, luego los animales evolucionaban rápidamente a la muerte. A la necropsia se observaron áreas pálidas y secas al corte de varios músculos esqueléticos. En dos animales se encontraron lesiones miocárdicas. Microscópicamente, se observó necrosis segmentaria muscular asociada con calcificación distrófica. Los niveles séricos de selenio fueron de 50 ppb en corderos y 70,5 ppb en ovejas de la majada clínicamente sanos. Los estudios sobre la deficiencia de selenio en Argentina son escasos, especialmente en pequeños rumiantes. La introducción de razas y la intensificación de los sistemas de producción predisponen a la aparición de este tipo de trastornos que deben ser estudiadas más a fondo en algunas regiones del país.

Palabras clave: selenio, vitamina E, degeneración de Zenker, ovinos

ABSTRACT

Nutritional muscular dystrophy in Dorper lambs in the Argentinian northwest

An outbreak of nutritional muscular dystrophy (NMD) in a flock of Dorper sheep is reported in the Argentinian northwest. In lambs, the incidence was 18% and mortality was 98%. Clinical signs were incoordination, paralysis, depression and prostration, then the animals evolved rapidly to death. The necropsy revealed pale and dry areas on the cuts of several skeletal muscles. Myocardial lesions were observed in two animals. Microscopically, segmental muscular necrosis associated with dystrophic calcification was observed. Selenium serum levels were 50 and 70.5 ppb in clinically healthy lambs and sheep from the flock. Studies on selenium deficiency in Argentina are scarce, especially in small ruminants. The introduction of breeds and the intensification of production systems predispose to the appearance of this type of disorders that must be studied more deeply in some regions of the country.

Keywords: selenium, vitamin E, Zenker degeneration, sheep

INTRODUCCIÓN

La Distrofia muscular nutricional (DMN) o Enfermedad del Músculo Blanco ha sido descripta en varias especies, sin embargo los ovinos, bovinos y cerdos son más sensibles^{1,2}. Normalmente este trastorno tiene origen en la deficiencia de selenio (Se) o vitamina E en los alimentos^{3,4}. La carencia de Se disminuye la actividad de las seleno-enzimas, como la glutatión peroxidasa, que junto con la vitamina E tienen acción antioxidante protegiendo a las membranas celulares de la lipoperoxidación generada por los radicales libres¹. El resultado de estas carencias es el daño celular que fundamentalmente se hace notorio en la musculatura esquelética y cardíaca, provocando degeneración hialina de Zenker⁵. En consecuencia aumenta la actividad plasmática

de las enzimas celulares de ubicación muscular como la aspartato aminotransferasa (AST) y creatínquinasa (CK)⁶. Además, factores ambientales y nutricionales pueden afectar su presentación y modificar su curso, como dietas ricas en ácidos grasos poliinsaturados o la exposición a prooxidantes, como el hierro, que predisponen a la enfermedad al incrementar los requerimientos de vitamina E y Se^{1,7}. También se sabe que el aporte de aminoácidos azufrados en la ración y la presencia de metales, como cobre, cobalto y cadmio, interfieren con la biodisponibilidad del selenio aumentando los requerimientos dietarios del elemento¹.

En Argentina el déficit de selenio ha sido poco estudiado, sin embargo trabajos recientes identificaron áreas de carencia en distintas regiones del país y en distintas épocas del año⁸. En el valle de Lerma, provincia de Salta, se

detectaron carencias de Se en bovinos asociado a bajos niveles de este mineral en los forrajes⁹. En el presente trabajo se describen aspectos clínicos, patológicos y bioquímicos de un brote de DMN en una majada ovina de raza Dorper en la provincia de Salta.

PRESENTACIÓN DEL CASO

En noviembre de 2016 el Servicio de Diagnóstico Veterinario Especializado de INTA Salta, efectuó una visita a una cabaña ovina de raza Dorper próxima a la localidad de El Bordo en el departamento Güemes, provincia de Salta. El motivo de la consulta fue una mortandad "por goteo" de corderos. La majada estaba compuesta por alrededor de 400 madres. Al momento de la visita el productor indicó que de un total de 280 corderos paridos entre los meses de agosto y octubre habían muerto unos 100 animales. La mayoría de las muertes ocurría entre los 15 y 45 días de nacidos cuando se encontraban al pie de la madre. El sistema de crianza era estabulado y las ovejas y sus corderos recibían silo de maíz, maíz en grano, expeler de soja y heno de alfalfa. Al momento de la visita se observaron 5 animales afectados. Se procedió a inspeccionar el lote y los animales enfermos. Se colectaron muestras de sangre entera y suero de 7 corderos y 7 madres. Sobre las muestras de sangre entera se cuantificaron los niveles de selenio por espectroscopía de absorción atómica acoplada a plataforma de hidruros (HG-AAS). Sobre el suero se realizaron las mediciones de cobre (Cu) y zinc (Zn) por espectrofotometría de absorción atómica de llama (Perkin Elmer AAnalyst 200). Además se efectuaron un total de 5 necropsias de corderos muertos por el cuadro, y que tenían entre 1 y 3 meses de vida al momento del deceso. Durante las mismas se colectaron muestras de tejidos en formol bufferado al 10% para su posterior estudio histopatológico. Luego de la sospecha de la enfermedad se instauró un tratamiento con una solución inyectable de selenito de sodio (0,3 g/dL) y vitamina E (DL - a - tocoferol acetato, 2.500 UI/dL). La dosis por animal fue de 2 ml en corderos y de 4 ml en ovejas.



Figura 1. El animal de la izquierda había sufrido distrofia muscular nutricional y fue tratado. No murió por el cuadro pero nunca pudo recuperar el tamaño de sus compañeros. Ambos animales en la foto, habían nacido el mismo día con el mismo peso de nacimiento

RESULTADOS

Hallazgos clínicos y epidemiológicos

El examen clínico de los animales enfermos reveló decaimiento, andar dificultoso, renuencia al movimiento y tendencia al decúbito. Se observó taquipnea, normotermia

y leve taquicardia. Según lo mencionado por el productor algunos animales morían súbitamente sin presentar signos. Se habían practicado tratamientos con antibióticos y antiinflamatorios sin éxito alguno. La incidencia desde el mes de octubre fue de 18% con una letalidad del 98%. Los escasos animales que lograban sobrellevar el cuadro presentaban pérdida de peso y menor desarrollo que sus compañeros sanos (Figura 1). Luego de dos aplicaciones de selenito de sodio y vitamina E efectuadas a intervalos de 20 días no se observaron más casos y se redujo sustancialmente la mortalidad en la majada.

Hallazgos patológicos

Las lesiones macroscópicas se observaron fundamentalmente a nivel de músculo esquelético y sólo dos animales presentaron lesiones a nivel del miocardio (Figura 2). En la Tabla 1 se presenta el grado de afectación de cada

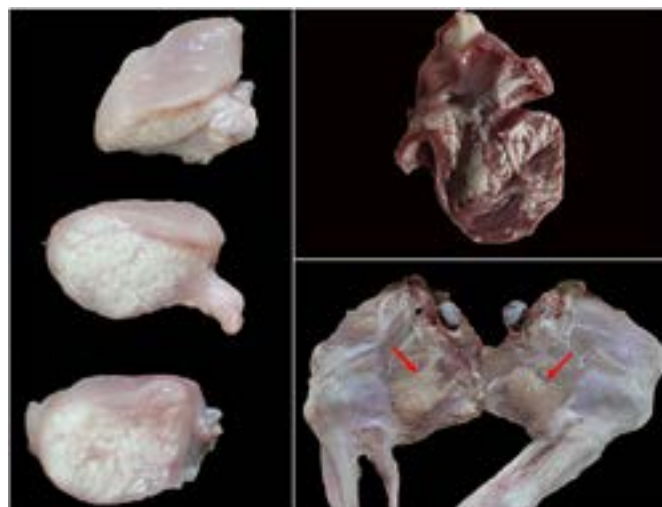


Figura 2. Lesiones macroscópicas observadas a la necropsia. A. músculo psoas; B. miocardio; C. músculo semimembranoso

músculo evaluado. El examen histopatológico reveló necrosis multifocal polifásica, caracterizada por la presencia de células musculares eosinofílicas e irregulares, con pérdida de la estriación, destrucción segmental, así como núcleos grandes y pleomórficos, con moderado infiltrado macrófago multifocal. Distribuidas aleatoriamente se identificaron áreas de calcificación distrófica (Figura 3).

Hallazgos bioquímicos

Las concentraciones de Se en sangre entera y de Cu y Zn en suero de 7 corderos y 7 madres se exponen en la Tabla 2.

DISCUSIÓN

Los hallazgos clínicos y patológicos asociados a los bajos niveles de Se detectados en los animales sugirieron que el déficit de este mineral fue el desencadenante de la DMN. Otras enfermedades pueden causar lesiones musculares, entre ellas la intoxicación por el consumo de *Senna occidentalis*¹⁰ o por fármacos ionóforos como la monensina¹¹. Se descartó la presencia de ambos cuadros en base a los datos anamnésticos y epidemiológicos. Por otro lado, las lesiones histológicas observadas, aunque no exclusivas de la DMN, son consideradas típicas. La calcificación y la proliferación asociada han permitido sugerir que la causa fue el déficit de vitamina E y Se. Por otro lado, no se pudieron efectuar estudios en los niveles de tocoferoles, por lo que no ha podido descartarse la posibilidad de deficiencia

TABLA 1. Lesiones macroscópicas en los distintos músculos inspeccionados a la necropsia. Se consideraron distintos grados de severidad. - = ausente, + =leve, ++=moderado, +++=severo.

Músculos evaluados	Animales evaluados				
	1	2	3	4	5
Tríceps Braquial	++	-	+++	-	-
Longissimus dorsi	-	+++	++	+++	+
Gastrocnemio	++	++	++	+++	+++
Semitendinoso	+	+	++	++	+
Cuádriceps	++	-	-	-	++
Glúteo	+++	-	-	+	-
Miocardio	++	-	-	-	+++

conjunta de Se con vitamina E. La respuesta al tratamiento con Se reafirmó el origen del cuadro. Asimismo, los valores normales de Cu y Zn en los animales han permitido descartar su intervención en la patogenia de este brote.

Los signos clínicos fueron similares a los descriptos en la bibliografía donde se menciona que la enfermedad puede cursar de forma hiperaguda, aguda o subaguda según el área dañada y los músculos afectados¹². En este caso fueron observadas todas las formas de presentación. La DMN se observa con mayor frecuencia en animales de rápido crecimiento en donde la actividad metabólica es mayor⁵. La raza Dorper parece estar predispuesta a sufrir este tipo de trastorno debido a su elevada tasa de crecimiento¹³. En tal sentido, en el establecimiento, la enfermedad solo se observó en corderos Dorper puros. Ningún animal hijo de madres cruzas (Dorper x Santa Inés) sufrió el cuadro aunque coexistían espacial y temporalmente. Eso puede deberse a que entre los factores precipitantes de este cuadro se incluye el crecimiento rápido^{6,14}. Rodríguez y col. (2016)¹⁵, mencionan la deficiencia primaria de selenio en corderos (Dorper x Corriedale) con diagnóstico presuntivo de miopatía nutricional en provincia de Buenos Aires.

Macroscópicamente las lesiones más severas se concentraron en las grandes masas musculares esqueléticas (glúteos, semimembranoso, tríceps, gastrocnemio y psoas) tal como lo mencionan otros autores^{13,14}. Solo dos animales presentaban lesiones en músculo cardíaco, las que han producido los cuadros de muerte súbita informados por el productor. Histopatológicamente las lesiones fueron caracterizadas por necrosis multifocal polifásica con calcificación distrófica. Este hallazgo es clásico de la miopatía nutricional en ovejas y cabras¹⁶.

Es este caso se empleó la determinación de Se sanguíneo como método diagnóstico, luego de la sospecha clínica. Según la bibliografía los corderos que sufren la enfermedad del músculo blanco, normalmente presentan concentraciones de selenio menores de 50 ppb en sangre¹⁷, y en este caso se observaron niveles plasmáticos límites en todas las categorías testeadas pese a que eran clínicamente sanos. En el caso de los corderos, más del 50% de las muestras colectadas se encontraban por debajo de este valor de referencia. Para evaluar esta deficiencia también puede emplearse la valoración de la actividad de glutatión peroxidasa (GSH-Px) en sangre como lo expresan otros trabajos¹⁸. En el presente caso, no se tuvo acceso a dicha técnica complementaria.

Para la deficiencia de selenio, se consideran áreas de riesgo aquellos lugares donde los suelos tienen menos

TABLA 2. Niveles promedio (\pm DS) de Se en sangre entera y de Cu y Zn en suero de corderos y ovejas clínicamente sanos en la majada.

Categoría	Se (ng/L)	Cu (μ g/dL)	Zn (μ g/dL)
Corderos (n: 7)	50,06 \pm 30,02	82,33 \pm 13,3	139,3 \pm 37
Madres (n: 7)	70,59 \pm 75,39	105 \pm 11	118 \pm 28
Valor de referencia	80-154 ng/L ²²	\geq 60 μ g/dL ²⁴	\geq 90 μ g/dL ^{23,25}

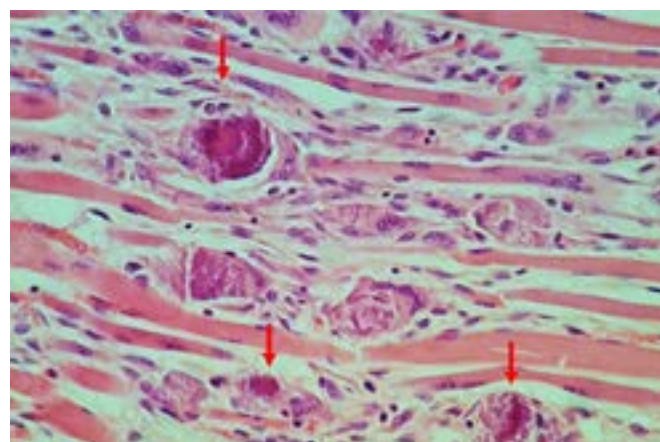


Figura 3. Microfotografía de miocardio de cordero con degeneración hialina de Zenker y calcificación distrófica (Flecha) (H&E 40 X)

de 0,5 mg de selenio por Kg¹⁹. Resulta común en suelos ácidos de tipo arenoso o calcáreo, declives y erosionados²⁰. El calcio, fósforo y magnesio son los principales elementos antagonistas existentes en el suelo²¹. Adicionalmente los suelos muy fertilizados con superfosfatos y/o sulfatos se acidifican y los selenitos solubles forman complejos con sales de hierro que reducen la disponibilidad para el animal²⁰.

Luego de la confirmación de cuadro se aplicó una solución inyectable de selenito de sodio y vitamina E tal como lo recomienda la bibliografía^{6,22}. Desde que se instauró el tratamiento no se presentaron nuevos casos. Sumado a todos los demás hallazgos, esta respuesta al tratamiento es un indicio de gran valor para confirmar el diagnóstico.

CONCLUSIONES

El déficit de selenio parece ser un problema de importancia en el NOA y se debe continuar profundizando el estudio sobre la presentación de esta carencia.

En las majadas ovinas la DMN es una afección de gran impacto productivo.

Para definir el diagnóstico, es necesario un correcto examen clínico y el estudio anatomopatológico para identificar las lesiones características, además de pruebas complementarias de laboratorio que refuercen todos los hallazgos.

Las razas de crecimiento rápido pueden predisponer a la aparición de los cuadros.

El tratamiento parenteral con Se y vitamina E fue eficiente para reducir la presentación de nuevos casos, aunque el pronóstico es incierto en animales con signos severos.

Agradecimientos

Al Instituto Nacional de Tecnología Agropecuaria y al Consejo

de Investigación de la Universidad Católica de Salta quienes aportaron fondos para llevar a cabo este trabajo.

Conflictos de interés

Los autores declaran no tener conflictos de interés.

REFERENCIAS

- Jones TC, Hunt RD, King NW. *Veterinary Pathology*. 6ª ed. Williams & Wilkins, Philadelphia. USA, 1997, pg. 887-889.
- Contreras PA, Cubillos V, Araya O. Enfermedad del músculo blanco en equinos: Descripción de dos casos clínicos. *Patol Anim* 1991; 5: 27-30.
- Ceballos MA, Wittwer FG. Metabolismo del selenio en rumiantes. *Arch Med Vet* 1996; 28: 5-18.
- Ceballos A, Patitucci A, Romero O, Andaur M, Asenjo P. Miopatía nutricional por deficiencia de selenio en caprinos de una explotación en la IX Región, Chile. XXIII Reunión Anual de la Sociedad Chilena de Producción Animal. 1998, p.53-54. Chillán, Chile.
- Allen WM, Bradley R, Berret S, Barton CK, Mcphee A. Degenerative myopathy with myoglobinuria in yearling cattle. *Br Vet J* 1975; 131:292-308.
- Radostits EM, Gay CC, Blood DC, Hinchcliff KW. Deficiencia de selenio e vitamina E. *Clínica Veterinaria*. 9a ed. Guanabara Koogan, São Paulo. Brasil, 2002, pg.1364-1384.
- Kennedy S, Rice DA, Davidson WD. Experimental myopathy in vitamin E and selenium-depleted calves with and without dietary polyunsaturated fatty acids as a model for nutritional degeneration myopathy in ruminant cattle. *Res Vet Sci* 1987; 43:384-394.
- Cseh S, Drake M, Brambilla E. Deficiencia de selenio en bovinos según época del año y región en Argentina. 36 Congreso Argentino de producción Animal AAPA. 2013. Buenos Aires, Argentina.
- Brambilla E, Micheloud JF, Fernández E, Cseh S, Drake M, Poo JI. Deficiencia primaria de Se en bovinos en la provincia de Salta. 39 Congreso de Producción Animal. 2016. Tandil, Argentina.
- Galal M, Adam SE, Maglad MA, Wasfi IA. The effects of *Cassia occidentalis* on goats and sheep. *Acta Vet* 1985; 35: 163-74.
- García JA, Romero A, Quinteros C, Dutra F. Intoxicación espontánea por monensina en ovinos. Spontaneous monensin toxicosis in sheep. X Reunión Argentina de Patología Veterinaria, 2016. Esperanza, Santa Fe.
- Maas J, Parish SM, Hodopson DR. Miodegeneração nutricional. En: Smith BP, (editor) *Tratado de Medicina Interna de Grandes Animais*. Manole, São Paulo. Brasil, 1994, pg 1335-1351.
- Lucena Amorim S, Cicinato A, de Oliveira P, Riet-Correa F, Vilar Dantas Simões S, Medeiros RMT, Clementino IJ. Distrofia muscular nutricional em ovinos na Paraíba. *Pesq Vet Bras* 2005; 25:120-124.
- Barros CSL. Deficiência de selênio e vitamina E, En: Riet-Correa F, Schild AL, Mendez MC, Lemos RRA (editores) *Doenças de Ruminantes e Equinos*. Vol. 2. 2 ed. Varela Editora e Livraria, São Paulo. Brasil. 2001, pg. 312-320.
- Rodríguez AM, Cesa A, Victoria D, Schmidt D, Fernández EL, Brambilla EC. Deficiencia primaria de selenio en corderos con diagnóstico presuntivo de miopatía nutricional. Resúmen AAVLD, octubre de 2016, Jujuy.
- Cooper BJ, Valentine BA. *Muscle and tendon*. Jubb, Kennedy, Palmer's Pathology of Domestic Animals, Vol. 1. Elsevier, Inc., Academic Press. St Louis. EEUU, 2015, pg.164-249.
- Carbajal HMA, Aquí QG, Gutiérrez DG. Uso de selenio en ovinos. *Abanico Vet* 2013; 3: 44-54.
- Stowe HD, Herdt TM. Clinical assessment of selenium status of livestock. *J Anim Sci* 1992; 70: 3928-3933.
- Crempien CL. Deficiencia de selenio en ovinos. *IPA La Platina* 1988; 47: 33-34.
- Ramírez Bribiesca E. Fortalecimiento del sistema productivo ovinos. *Tecnologías para Ovinocultores*. Serie: Alimentación. Suplementación de selenio en áreas deficientes de México. 2011.
- Underwood EJ, Suttle NF. Los minerales en la nutrición del ganado, 3a ed. Acribia. Zaragoza. España 2003, pg. 429-484.
- Gabryszuk M, Klewicz J. Effect of injecting 2- and 3-year-old ewes with selenium and selenium-vitamin E on reproduction and rearing of lambs. *Small Rumin Res* 2002; 43: 127-132
- Suttle NF. *The Mineral Nutrition of Livestock* 4rd Ed. Chapter 11: Copper. Pp: 255-305. 2010. CABI Head office. Oxfordshire, UK.
- Mills CF, Dalgarno AC, Williams RB, Quarterman J. Zinc deficiency and the zinc requirements of calves and lambs. *Br J Nutr*. 1967; 21:751-68.