

# Estudio retrospectivo para la identificación de agentes infecciosos que provocan encefalitis en bovinos de Uruguay

## Retrospective study to identify infectious agents that cause encephalitis in cattle of Uruguay



CIENTÍFICO

Easton, M.C.<sup>1</sup>, Preliasco, M.<sup>2</sup>, Paullier, C.<sup>2</sup>, Marcolongo-Pereira, C.<sup>3</sup>, Nakazato, L.<sup>4</sup>, Rivero, R.<sup>5</sup>

### RESUMEN

Se realizó el estudio retrospectivo del periodo comprendido entre los años 1999 y 2011, con el fin de detectar los principales agentes infecciosos que afectan el sistema nervioso central de bovinos en Uruguay: virus de rabia, *Herpesvirus bovino* (BoHV), *Listeria monocytogenes* y virus de la fiebre catarrhal maligna (FCM). Del archivo de bloques parafinados del Departamento de Patobiología de la DILAVE «Miguel C. Rubino», fueron seleccionados 117 casos de bovinos con diagnóstico de encefalitis. Se analizaron por inmunohistoquímica (IHQ) 73 casos con lesiones histopatológicas compatibles con rabia, 20 con meningoencefalitis por BoHV, y 12 con lesiones de listeriosis. En el Laboratorio de Biología Molecular de la Universidad Federal de Mato Grosso, Brasil, se estudiaron por PCR 12 casos con lesiones histopatológicas compatibles con FCM. Se obtuvo señal positiva a la IHQ en el 89% de los casos clasificados como rabia. De los casos compatibles con meningoencefalitis por BoHV, el 30% fue positivo a IHQ para detección de BoHV-1 y el 20% a BoHV-5. El 92% de los casos con sospecha de listeriosis mostró señal positiva para la detección de *Listeria monocytogenes*. Se detectó *Herpesvirus ovino tipo 2* por PCR en el 41% de los casos clasificados como FCM. Mediante este estudio se confirma la presencia de los citados agentes como causantes de encefalitis en bovinos del Uruguay.

**Palabras clave:** rabia, listeriosis, fiebre catarrhal maligna, *Herpesvirus bovino*, inmunohistoquímica, PCR

### SUMMARY

A retrospective study from 1999 to 2011 was performed to identify the main infectious agents that affect the central nervous system of cattle: rabies virus, *Bovine Herpesvirus* (BoHV), *Listeria monocytogenes* and virus of Malignant catarrhal fever (MCF). One hundred seventeen cases with bovine encephalitis were selected from the paraffin blocks files belonging to the Pathobiology Department of DILAVE «Miguel C. Rubino», Uruguay. Seventy three cases with histopathological lesions compatible with rabies, 20 with BoHV meningoencephalitis and 12 with lesions of listeriosis were analyzed by immunohistochemistry (IHC). PCR was used to study 12 cases with histopathological lesions consistent with MCF in the Laboratory of Molecular Biology of the Federal University of Mato Grosso, Brazil. Positive signal to the IHC were obtained in 89% cases classified as rabies, 30% of the cases with meningoencephalitis compatible with BoHV were positive for IHC detection of BoHV-1, and 20% to BoHV-5 and 92% of cases with listeriosis lesions showed positive signal for *Listeria monocytogenes* detection. *Ovine herpesvirus type 2* was detected by PCR in 50% of cases classified as FCM. This study confirms the presence of these agents causing cattle encephalitis in Uruguay.

**Key words:** rabies, listeriosis, malignant catarrhal fever, *Bovine Herpesvirus*, immunohistochemistry, PCR.

### INTRODUCCIÓN

Las enfermedades que afectan el sistema nervioso de los bovinos han tenido una importancia creciente desde la aparición de la Encefalopatía Espongiforme Bovina (EEB) a mediados de la década de 1980 y de su posterior vinculación con la nueva variante de la enfermedad de Creutzfeldt-Jakob (Galiza y col., 2010). A partir de esto, los países exportadores de carne como es el caso de Uruguay, han tenido que realizar esfuerzos para demostrar que sus rodeos son libres de EEB. Esto implica necesariamente poseer la capacidad de realizar el diagnóstico diferencial de enfermedades que afectan al sistema nervioso de los bovinos, aún en ausencia de EEB (Barros y col., 2006; Galiza y col., 2010).

Actualmente existen numerosas técnicas disponibles para lograr el diagnóstico de enfermedades infecciosas de los animales.

El diagnóstico patológico se fundamenta en el hallazgo de alteraciones morfológicas en los tejidos, tanto a nivel macroscópico como microscópico, que permiten relacionarlas con determinadas enfermedades (Radostits y col., 2007). Sin embargo, realizar el diagnóstico definitivo requiere la incorporación de técnicas específicas que permitan identificar al agente etiológico. Dichas técnicas pueden basarse en la detección de ácidos nucleicos (Reacción en Cadena de la Polimerasa, Reacción en Cadena de la Polimerasa en tiempo real) y en la detección de proteínas (Inmunofluorescencia, Inmunohistoquímica, Inmunoblot, Ensayo por Inmunoabsorción ligado a Enzimas) (Knowles y col., 2009).

La técnica Inmunohistoquímica (IHQ) combina técnicas histológicas, inmunológicas y bioquímicas, permitiendo localizar agentes infecciosos definidos «*in situ*» mediante el empleo de anti-

<sup>1</sup>Departamento de Patobiología, División de Laboratorios Veterinarios (DILAVE) «Miguel C. Rubino», Ruta 8, km 17,5. Montevideo, Uruguay. Tel.: (598)2222 1063 int. 142. Correo electrónico: mceaston@adinet.com.uy

<sup>2</sup>Departamento de Patobiología DILAVE «Miguel C. Rubino», Montevideo, Uruguay.

<sup>3</sup>Programa de Post-graduación en Medicina Veterinaria, Facultad de Veterinaria, UF Pelotas, Brasil.

<sup>4</sup>Laboratorio de Biología Molecular, Hospital Veterinario de la UFde Mato Grosso, Cuiabá, Brasil.

<sup>5</sup>Laboratorio Regional Noroeste DILAVE «Carlos Freire Muñoz», Paysandú, Uruguay.

Recibido: 8/12/11 Aprobado: 22/3/12

Easton, M.C. y col.

cuerpos específicos y de moléculas marcadoras (Gimeno y col., 2000; Taylor y col., 2006). Es considerada una técnica sensible que permite la identificación de antígenos a partir de tejidos fijados e incluidos en parafina (Gimeno y col., 2000; Taylor y col., 2006).

La técnica de Reacción en Cadena de la Polimerasa (PCR) se basa en la amplificación exponencial de un determinado segmento de material genético específico, característico y único de un agente determinado, partiendo de material fresco o segmentos de tejidos fijados e incluidos en parafina (Matsubayashi y col., 1998; Crawford y col., 1999; Pelt-Verkuil y col., 2008; Knowles y col., 2009).

Las principales enfermedades infecciosas que afectan el sistema nervioso central de bovinos en la región son rabia, meningoencefalitis por *Herpesvirus bovinum* (BoHV), listeriosis y fiebre catarral maligna (FCM) (Easton y col., 2009; Sanchez y col., 2000; Galiza y col., 2010; Späth y Becker, 2010). La rabia constituye una importante zoonosis, diagnosticada por primera vez en Uruguay en octubre de 2007 (Correa Messuti, 2007), siendo la enfermedad nerviosa de etiología viral con mayor prevalencia en bovinos de Rio Grande do Sul (Sanchez y col., 2000).

El objetivo del presente trabajo fue comunicar los resultados del estudio retrospectivo realizado a partir de materiales recibidos por el Departamento de Patobiología de la DILAVE «Miguel C. Rubino» en el período 1999 – 2011, clasificados como encefalitis de origen infeccioso, determinando su etiología mediante técnicas de IHQ y PCR.

## MATERIALES Y MÉTODOS

### Selección y clasificación de casos

Se seleccionaron 117 casos de bovinos del archivo de bloques parafinados del Departamento de Patobiología de la DILAVE remitidos durante el período enero de 1999 a junio de 2011. El criterio de selección se basó en la historia clínica e información epidemiológica de los casos, las muestras remitidas y resultados de estudios histopatológicos, bacteriológicos y/o virológicos, compatibles con encefalitis de etiología infecciosa. En base a dicha información se clasificaron los materiales de modo de aplicar técnicas que permitieran el diagnóstico etiológico definitivo de la enfermedad sospechada.

Se estudiaron por IHQ para el diagnóstico de rabia todos los casos con lesiones histopatológicas de encefalomielitis no supurativa y/o que resultaron positivos a la técnica de inmunofluorescencia directa (IFD) en el Laboratorio de Biotecnología de la DILAVE.

Se consideraron casos compatibles con encefalitis por BoHV aquellos que presentaron datos epidemiológicos, clínicos y alteraciones histológicas relacionadas a esta enfermedad (encefalitis no supurativa, necrosis cortical, corpúsculos de inclusión intranucleares) y que resultaron negativos a la IHQ para detección de virus de rabia (Summers y col., 1995; Barros y col., 2006; Maxie y Youssef, 2007).

Los casos sospechosos de listeriosis fueron seleccionados en base a las lesiones histopatológicas consistentes en meningoen-

cefalitis supurativa con presencia de microabscesos a nivel de tronco encefálico (Summers y col., 1995; Barros y col., 2006; Maxie y Youssef, 2007).

Se clasificaron como FCM aquellos materiales con encefalitis no supurativa asociada a panvasculitis con degeneración y necrosis fibrinoide (Summers y col., 1995; Barros y col., 2006; Maxie y Youssef, 2007).

### Estudio histopatológico

Se examinaron muestras representativas de las principales regiones del encéfalo (corteza frontal, corteza parietal, corteza occipital, *corpus striatum*, hipocampo, tálamo, mesencéfalo, puente, cerebelo, obex y médula cervical) que fueron fijadas en formol bufferado al 10% y procesadas en forma rutinaria para estudio histopatológico, cortadas a 4 micras de espesor y coloreadas por Hematoxilina y Eosina (H.E.). Se estudiaron las lesiones del sistema nervioso central evaluando su magnitud de acuerdo a la percepción subjetiva obtenida de la observación de dos patólogos. Se acordó su clasificación en cuatro grupos: sin lesiones, encefalitis leve, encefalitis moderada y encefalitis severa. Además se cuantificaron los casos donde se observaron corpúsculos de inclusión, intracitoplasmáticos en rabia e intranucleares en meningoencefalitis por BoHV (Summers y col., 1995; Barros y col., 2006; Maxie y Youssef, 2007).

### Inmunohistoquímica

Se adaptaron y estandarizaron protocolos de IHQ para la detección de los antígenos estudiados a partir de diferentes metodologías descriptas: virus de rabia (Pedroso y col., 2008), BoHV-1 y BoHV-5 (Hübner y col., 2005) y *Listeria monocytogenes* (Domingo y col., 1986; Campero y col., 2002). Se cortaron secciones de 4 micras de espesor a partir de bloques parafinados y se utilizaron láminas tratadas con poli-L-lisina (Sigma®) para mejorar su adhesión. Los protocolos utilizados consistieron en desparafinación y rehidratación de los cortes histológicos, bloqueo de peroxidasa endógena con solución de peróxido de hidrógeno al 3% en metanol, recuperación antigénica por calor y/o reacción enzimática, y bloqueo de reacciones inespecíficas con solución de leche bovina descremada en polvo al 5%. Los métodos de recuperación antigénica, anticuerpo primario, su concentración y tiempo de incubación, así como los sistemas de detección empleados en cada técnica se describen en el Cuadro 1. En todos los casos se empleó 3',3'-diaminobencidina (DAB) como cromógeno.

### Reacción en cadena de la polimerasa (PCR)

Para la detección de *Herpesvirus ovino tipo 2* (OvHV-2), agente etiológico de la FCM asociada a ovinos, se utilizó la técnica de PCR. Se cortaron secciones de 10 micras de espesor de bloques parafinados correspondientes a 12 casos con diagnóstico presuntivo de FCM por histopatología. Las muestras fueron procesadas y estudiadas por PCR en el Laboratorio de Biología Molecular de la Facultad del Hospital veterinario de la Universidad Federal de Mato Grosso, Cuiabá, Brasil, siguiendo la metodología descrita por Mendonça y col., 2008.

Identificación de agentes infecciosos que provocan encefalitis en bovinos

**Cuadro 1.** Descripción de protocolos de IHQ empleados para la detección de los antígenos estudiados.

Agente	Recuperación antigénica	Anticuerpo primario	Concentración (condiciones de incubación)	Sistema de detección
<i>Lyssavirus</i>	Microondas (buffer Citrato pH 6.1)	Millipore® UK N° cat. 5199i	1:1000 (1 hora, 37 °C)	LSAB+System-HRP (DAKO)
BoHV-5	Proteinasa K 0,05% (15 min., 37 °C)	VMRD® USA, L6G	1:1000 (overnight, 4 °C)	Mach 4 Universal HRP-Polymer Kit (Biocare, USA)
BoHV-1	Proteinasa K 0,05% (15 min., 37 °C)	VMRD® USA, F2	1:1000 (overnight, 4 °C)	Mach 4 Universal HRP-Polymer Kit (Biocare, USA)
<i>L. monocytogenes</i>	Actinasa (30 min., 37 °C)	NIAH, Japón	1:5000 (overnight, 4 °C)	LSAB+System-HRP (DAKO)

## RESULTADOS

De los 117 casos seleccionados 73 fueron clasificados como rabia, 20 como encefalitis por BoHV, 12 como listeriosis, y 12 como FCM.

En el caso de encefalitis por rabia, la ponderación de las lesiones histopatológicas reveló que 29 (40%) de los casos presentaron encefalitis severa, 24 (33%) encefalitis moderada, 13 (18%) encefalitis leve y en 7 (9%) no se observaron lesiones (aunque fueron positivas a la técnica IFD para diagnóstico de rabia). Fueron encontrados corpúsculos de Negri en 48 casos (66%). De los 73 casos estudiados, 65 (89%) fueron positivos a rabia por IHQ (Figura 1), mientras que en 8 (11%) no se observó marcación. Todos los casos clasificados por histopatología como severos y moderados fueron positivos a la prueba de IHQ (Cuadro 2).

Se observaron lesiones compatibles con infección por BoHV en 20 casos que fueron negativos a la IHQ para detección de virus de rabia. Se clasificaron 4 casos (20%) como encefalitis leve, 9 casos (45%) como encefalitis moderada y 7 (35%) como encefalitis

severa de acuerdo a las lesiones histopatológicas. En 2 animales pertenecientes a brotes distintos se detectaron corpúsculos de inclusión intranucleares eosinófilos en neuronas y astrocitos. Seis (30%) de los 20 casos estudiados resultaron positivos a la IHQ para detección de BoHV-1. Cuatro (20%) fueron positivos a la IHQ para detección de BoHV-5 (Figura 2), 2 de los cuales se corresponden a los casos donde se observaron corpúsculos de inclusión intranucleares. No existió reacción cruzada entre los anticuerpos utilizados para detección de BoHV-1 y BoHV-5.

De los 12 casos de encefalitis por listeriosis, 9 (75%) presentaron lesiones severas, 2 moderadas (17%) y uno (8%) lesiones leves. Los microabscesos se localizaron principalmente en las regiones de mesencéfalo, puente, cerebelo, obex y médula cervical. Se obtuvo marcación positiva a la IHQ en 11 (92%) de los 12 casos (Figura 3).

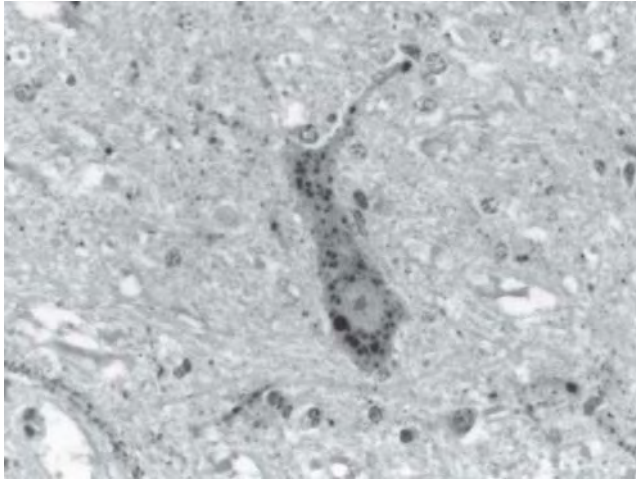
De los 12 casos clasificados como FCM, 6 (50%) presentaron encefalitis severa, 5 (42%) encefalitis moderada y 1 (8%) lesiones leves. En 5 casos (41%) se logró la detección por PCR de OvHV-2.

**Cuadro 2.** Casos de encefalitis por rabia. Caracterización de lesiones y su relación con el resultado a la IHQ.

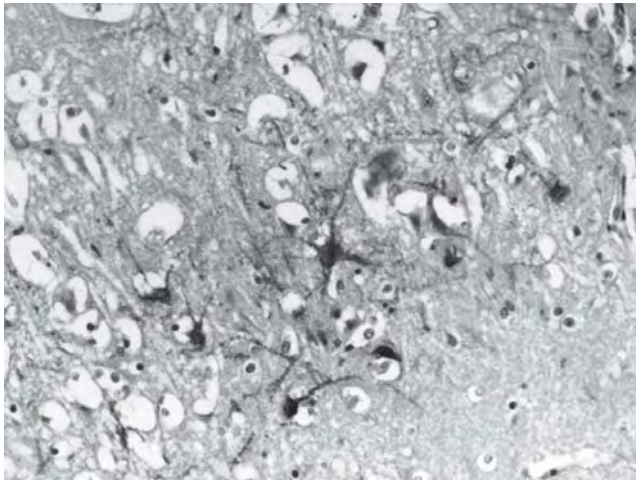
Resultados de IHQ	Evaluación de lesiones histopatológicas en sistema nervioso central (N° casos)				Total
	Sin lesiones (positivos a IFD)	Encefalitis Leve	Encefalitis Moderada	Encefalitis Severa	
Positivo (N° casos)	2	10	24	29	65
Negativo (N° casos)	5	3	0	0	8
<b>Total</b>	<b>7</b>	<b>13</b>	<b>24</b>	<b>29</b>	<b>73</b>

Ref.: IHQ = Inmunohistoquímica; IFD = Inmunofluorescencia Directa.

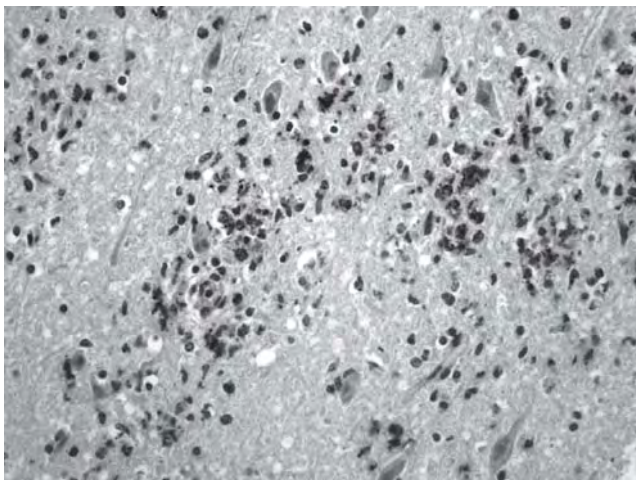
Easton, M.C. y col.



**Figura 1.** Bovino. IHQ para detección del virus de rabia positiva en neurona de la región del puente (IHQ, DAB, 400X).



**Figura 2.** Bovino. Marcación IHQ positiva a BoHV-5 en neuronas de Corteza Frontal (IHQ, DAB, 200X).



**Figura 3.** Bovino. Focos de necrosis en tronco encefálico con marcación positiva a la IHQ para *L. monocytogenes* (IHQ, DAB, 200X).

## DISCUSIÓN

El presente trabajo permite demostrar que los principales agentes infecciosos asociados a encefalitis en bovinos descritos en la región (Sanchez y col., 2000; Galiza y col., 2010; Späth y Becker, 2010) se hallan también presentes en Uruguay. Los hallazgos histopatológicos asociados a la acción de dichos agentes son similares con los descritos (Summers y col., 1995; Barros y col., 2006; Maxie y Youssef, 2007). Si bien se observaron lesiones histológicas de meningoencefalitis no supurativa en la mayoría de los casos (91%) clasificados como rabia, las mismas no son suficientes para realizar el diagnóstico histopatológico si no se hallan acompañadas por la presencia de corpúsculos de inclusión intracitoplasmáticos característicos. En los casos estudiados esta situación sólo se dio en el 66%, resultados similares a lo reportado (Langohr y col., 2003). De este modo, la realización del diagnóstico de rabia a partir de la presencia o ausencia de corpúsculos de inclusión puede resultar en aproximadamente un 30% de falsos negativos (Langohr y col., 2003). La demostración del antígeno viral por IHQ permite la confirmación del diagnóstico de rabia ya que, mediante la utilización de anticuerpos específicos, demuestra la presencia del agente en los tejidos. A su vez, permite el análisis retrospectivo de casos sospechosos, siendo especialmente importante cuando no fue posible estudiar las muestras por inmunofluorescencia directa o inoculación intracerebral de lauchas, además de contribuir al diagnóstico cuando los resultados de dichas pruebas fueron negativos (Pedroso y col. 2009). Dentro de este estudio, comprendido entre los años 1999 y 2011, no se detectaron casos positivos a IHQ para detección de virus de rabia que no hubiesen correspondido a la epidemia registrada en el período 2007 – 2010 en los departamentos de Rivera, Tacuarembó, Artigas y Salto (Correa Messuti, 2007).

En el presente trabajo se diagnosticó rabia por IHQ en el 89% de los casos, existiendo 8 casos negativos a la IHQ que fueron positivos a la IFD y que a su vez no presentaron lesiones o presentaron lesiones leves a la histopatología (HP). Estas posibilidades diagnósticas coinciden con los reportes de la bibliografía disponible (87 - 98% para IHQ y 87% - 100% para IFD según Pedroso y col., 2008).

Meningoencefalitis por BoHV es común en bovinos de la región (Sanchez y col., 2000; Rissi y col., 2007; Easton y col., 2009; Galiza y col., 2010; Späth y Becker, 2010). Brotes esporádicos de esta enfermedad han sido descritos en Uruguay pero, si bien se ha logrado aislar BoHV, hasta el momento no se ha logrado caracterizar el subtipo del virus actuante. El diagnóstico por HP se basó en la asociación de lesiones específicas con la historia clínica e información epidemiológica. Los corpúsculos de inclusión intranucleares en astrocitos y neuronas son característicos pero no siempre se observan en animales infectados con BoHV, presentándose con mayor frecuencia en las etapas iniciales de la infección (Barros y col., 2006; Rissi y col. 2007). En el presente trabajo se observó que de los 20 casos clasificados como encefalitis por BoHV, el 10% (2 casos) presentaron corpúsculos de inclusión a la histopatología, resultados que coinciden con la bibliografía (Barros y col., 2006; Rissi y col., 2007). Sin embargo, se obtuvo marcación IHQ específica en 10 (50%), demostrando que el uso de anticuerpos monoclonales

Identificación de agentes infecciosos que provocan encefalitis en bovinos

contra BoHV-1 y BoHV-5 mejora las posibilidades de realizar un diagnóstico etiológico cuando solo se cuenta con material parafinado. Si bien ya se había reportado la presencia de BoHV-5 en Uruguay mediante la detección de infecciones latentes en ganglios trigéminos de bovinos enviados a faena (Furtado y col., 2011), ésta sería la primer comunicación acerca de la detección de éste antígeno viral asociado a lesiones de encefalitis en bovinos de Uruguay.

Los hallazgos histopatológicos de los casos clasificados como encefalitis asociada a *Listeria monocytogenes* fueron coincidentes con los descritos en la literatura (Summers y col., 1995; Barros y col., 2006; Maxie y Youssef, 2007). En el presente estudio se logró la detección de este agente por IHQ en el 92% de los casos. Dada la dificultad que muestra el aislamiento bacteriológico de *Listeria sp.*, la IHQ se presenta como una técnica importante para la realización del diagnóstico definitivo, siendo incluso considerada una técnica más sensible que el aislamiento bacteriológico (Weinstock y col., 1995).

La lesión característica de FCM es panvasculitis, en base a lo cual se seleccionaron los casos (Garmatz y col. 2004). La gravedad y extensión generalizada de las lesiones determina que el estudio histopatológico constituya un buen método de diagnóstico (Barros y col. 2006). En 11 de los 12 casos estudiados la encefalitis fue moderada a severa, encontrándose solo un caso en que la encefalitis fue leve, siendo fundamental el estudio de otros órganos (hígado, riñón, linfonódulos) para respaldar el diagnóstico. Se logró la detección del virus por PCR en 5 de los 12 casos. La naturaleza de las muestras utilizadas (tejidos fijados e incluidos en parafina), así como el tamaño y la región del segmento de ADN amplificado, son factores que podrían determinar la disminución en la sensibilidad de la PCR (Matsubayashi y col., 1998; Crawford y col., 1999). Esta es la primera instancia en que se logra confirmar la presencia de este virus en Uruguay.

## CONCLUSIONES

Mediante este estudio se confirma la presencia de los agentes estudiados como causantes de encefalitis en bovinos de Uruguay.

La técnica IHQ mostró ser una técnica útil para el diagnóstico etiológico de rabia, pudiendo ser empleada como una herramienta complementaria, principalmente en los casos donde existe solamente meningoencefalitis no supurativa, sin la presencia de corpúsculos de inclusión, en casos en que las técnicas de IFD e inoculación en lauchas sean negativos, y en la realización de estudios retrospectivos a partir de tejidos fijados y embebidos en parafina.

Dentro del período estudiado (enero de 1999 – junio de 2011) no se detectaron casos positivos a IHQ para detección de rabia ajenos a la epidemia registrada en Uruguay entre los años 2007 – 2010.

Se realiza el diagnóstico de encefalitis asociada a BoHV diferenciando los tipos 1 y 5 mediante la utilización de anticuerpos monoclonales. Se identifica por primera vez la presencia del BoHV-5 asociado a encefalitis en bovinos en Uruguay.

Dadas las dificultades para el aislamiento bacteriológico que presenta *Listeria monocytogenes*, la IHQ se presenta como una técnica alternativa para la realización del diagnóstico etiológico.

Se detecta por primera vez el agente etiológico de fiebre catarral maligna asociada a ovinos (OvHV-2) en bovinos del Uruguay por la técnica de PCR a partir de tejidos fijados e incluidos en parafina.

## Agradecimientos

Este trabajo fue financiado por INIA, en el marco del Proyecto «Estudio prospectivo y retrospectivo para la identificación de agentes infecciosos que provocan encefalitis en bovinos» (Proyecto INIA-FPTA 274).

Para la realización del presente trabajo se contó con la invaluable colaboración de la Sra. Daysi Piñeiro quien tuvo a cargo la realización de las láminas histológicas.

## Referencias Bibliográficas

1. Barros CSL, Driemeier D, Dutra I, Lemos RA. (2006). Doenças do sistema nervoso de bovinos no Brasil. 1a. ed. San Pablo, Ed. AGNES, 207 pp.
2. Campero CM, Odeón AC, Cipolla AL, Moore DP, Poso MA, Odriozola E. (2002). Demonstration of *Listeria monocytogenes* by immunohistochemistry in formalin-fixed tissues from natural cases of ovine and bovine encephalitis. *J Vet Med B.* 49:379-383.
3. Correa Messuti CA. (2007). Informe de notificación de ocurrencia de rabia en Uruguay a la OIE. World Animal Health Information Database Interface (WAHID) [http://web.oie.int/wahis/public.php?page=single\\_report&pop=1&reportid=6404](http://web.oie.int/wahis/public.php?page=single_report&pop=1&reportid=6404).
4. Crawford TB, Li H, O'Toole D. (1999). Diagnosis of malignant catarrhal fever by PCR using formalin-fixed, paraffin-embedded tissues. *J Vet Diag Invest* 11:111-116.
5. Domingo M, Ramos JA, Dominguez L, Ferrer L, Marco A. (1986). Demonstration of *Listeria monocytogenes* with the PAP technique in formalin fixed and paraffin embedded tissues of experimentally infected mice. *Zentralbl Veterinarmed* 33:537-542.
6. Easton C, Alonzo P, Godiño L, Paullier C. (2009). Diagnóstico de casos con signos nerviosos en bovinos y ovinos remitidos a la DILAVE «Miguel C. Rubino» entre los años 2001 y 2008. *Jornadas Uruguayas de Buiatría.* XXXVII, Paysandú, Uruguay, pp.156-159.
7. Furtado A, Campos F, Llambí S, Maisonnave J, Roehe P, Puentes R. (2011). Detección de infecciones latentes de Herpesvirus bovino 5 (BoHV-5) en ganglios trigéminos de bovinos enviados a faena en el Uruguay. *XV Congreso Latinoamericano de Buiatría, Paysandú, Uruguay,* 270-271.
8. Galiza GJN, Silva MLCR, Dantas AFM, Simões SVD, Riet-Correa F. (2010). Doenças do sistema nervoso de bovinos no semiárido nordestino. *Pesq Vet Bras* 30:267-276.
9. Garmatz SL, Irigoyen LF, Rech RR, Brown CC, Zhang J, Barros CSL. (2004). Febre catarral maligna em bovinos no Rio Grande do Sul: transmissão experimental para bovinos e caracterização do agente etiológico. *Pesq Vet Bras* 24: 93-106.

Easton, M.C. y col.

10. Gimeno EJ, Massone AR, Portiansky EL. (2000). Manual de Introducción de las Técnicas inmunohistoquímicas y aplicaciones en Patología Veterinaria. Universidad de La Plata, Argentina, 105 pp.
11. Hübner SO, Pescador C, Corbellini LG, Driemeier D, Spilki FR, Roehe PM. (2005). Otimização da imunohistoquímica para detecção de herpesvirus bovino tipo 5 (BHV-5) em tecidos do sistema nervosa central fixados com formaldeído. *Arq Bras Med Vet Zootec.* 57:1-6.
12. Knowles D, Li H, Pastoret P. (2009). Biotechnology in the diagnosis of infectious diseases and vaccine development. En: OIE Manual of Diagnostic Tests and Vaccines for Terrestrial Animals. Cap. 1.1.7; [http://www.oie.int/fileadmin/Home/eng/Health\\_standards/tahm/1.1.07\\_BIOTECHNOLOGY.pdf](http://www.oie.int/fileadmin/Home/eng/Health_standards/tahm/1.1.07_BIOTECHNOLOGY.pdf).
13. Langohr IM, Irigoyen LF, Lemos RAA, Barros CSL. (2003). Aspectos epidemiológicos, clínicos e distribuição das lesões histológicas no encéfalo de bovinos com raiva. *Ciência Rural* 33:125-131.
14. Matsubayashi H, Watanabe H, Nishikura K, Ajioka Y, Maejima T, Kijima H, Saitoh T. (1998). Advantages of immunostaining over DNA analysis using PCR amplification to detect p53 abnormality in long-term formalin-fixed tissues of human colorectal carcinomas. *J Gastroenterol* 33:662-669.
15. Maxie MG, Youssef S. (2007). Nervous system. En: Jubb, K.V.F.; Kennedy, P.C.; Palmer, N.C. Pathology of domestic animals. 5a ed., Ed. Saunders Elsevier Philadelphia, USA. pp 281-457.
16. Mendonça FS, Dória RGS, Schein FB, Freitas SH, Nakazato L, Boabaid FM, Paula DAJ, Dutra V, Colodel EM. (2008). Febre catarral maligna em bovinos no Estado de Mato Grosso. *Pesq Vet Bras* 28:155-160.
17. Pedrosa PMO, Pescador CA, Bandarra PM, Raymundo DL, Borba MR, Wouters F, Bezerra Jr OS, Driemeier D. (2008). Padronização da técnica imuno-histoquímica para raiva em amostras de sistema nervoso central de bovinos fixados em formol e emblocados em parafina. *Pesq Vet Bras* 28:627-632.
18. Pelt-Verkuil E, Belkum A, Hays JP. (2008). Principles and Technical Aspects of PCR Amplification. 1a ed. Antilles, Ed. Springer, Holanda 325 pp.
19. Radostits OM, Gay CC, Hinchcliff KW, Constable PD. (2007). Clinical examination and making a diagnosis. En: Radostits, O.M.; Gay, C.C.; Hinchcliff, K.W.; Constable, P.D. Veterinary Medicine. 10a ed. Ed. Saunders Elsevier, Londres, UK pp 3-37.
20. Rissi DR, Rech RR, Flores EF, Kommers GD, Barros CSL. (2007). Meningoencefalite por herpesvírus bovino-5. *Pesq Vet Bras* 27:251-260.
21. Sanchez AWD, Langohr IM, Stigger AL, Barros CSL. (2000). Doenças do sistema nervosa central em bovinos no Sul do Brasil. *Pesq Vet Bras* 20:113-118.
22. Späth EJA, Becker BE. (2010). Análisis descriptivo y epidemiológico de 8 años (1997 al 2004) de diagnósticos de enfermedades de los animales realizados en el Grupo de Sanidad Animal. Boletín del SDVE, INTA Balcarce, Argentina; [http://www.inta.gov.ar/balcarce/gsa/sdve/BoletinSDVE1997\\_2004.pdf](http://www.inta.gov.ar/balcarce/gsa/sdve/BoletinSDVE1997_2004.pdf).
23. Summers BA, Cummings JF, de Lahunta A. (1995). Inflammatory diseases of the central nervous system. En: Summers BA, Cummings JF, de Lahunta A. Veterinary Neuropathology. 1a ed. Ed. Mosby, St. Louis, USA pp 95-188.
24. Taylor CR, Shi SR, Barr, NJ, Wu N. (2006). Techniques of Immunohistochemistry: Principles, Pitfalls and Standardization. En: Dabbs D. Diagnostic Immunohistochemistry. 2a ed., Ed. Churchill Livingstone Elsevier, Philadelphia, USA. pp 1-42.
25. Weinstock D, Horton SB, Rowland PH. (1995). Rapid diagnosis of *Listeria monocytogenes* by immunohistochemistry in formalin-fixed brain tissue. *Vet Pathol* 32:193-195.