

HEMOGLOBINURIA BACILAR

Milton Cattáneo y Julián Bermúdez. 2007. Laboratorios Santa Elena, Uruguay.

www.produccion-animal.com.ar

Volver a: [Enf. infecciosas bovinos en general](#)

DEFINICIÓN

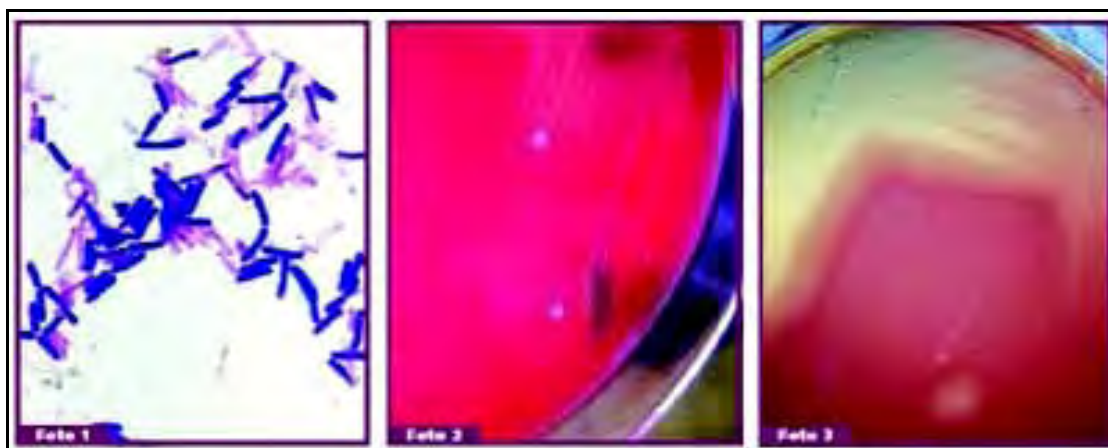
Es una infección endógena no contagiosa producida por *Clostridium novyi* tipo D también llamado *Clostridium haemolyticum*, que afecta principalmente a bovinos provocando en estos fiebre, hemoglobinuria, depresión, ictericia, signos neurológicos y muerte.

SINONIMIA

Meada de sangre.

ETIOLOGÍA

Son bacterias gram positivas (Foto 1), anaerobias, de 0,8 a 1,0 x 3 a 10 micras, con esporas ovales y subterminales, de esporulación lenta, colonias traslúcidas con elevación central, grisáceas, (Foto 2) de superficie rugosa y con bordes irregulares, tienen 2 a 4 mm de diámetro rodeadas por halo de hemólisis parcial de hasta 1 cm de ancho (Foto 3). Producen toxinas beta, hemolítica, necrosante y letal.



EPIDEMIOLOGÍA

Es una enfermedad de presentación mundial, de baja ocurrencia pero cuando se presenta produce pérdidas por muerte de entre un 3% y un 25%. Se encuentra esporulado en el suelo pudiéndose aislar en huesos un año después de muerto el animal a causa de esta enfermedad. La spora ingresa por vía digestiva y se aloja en el hígado o intestino de animales sanos, donde bajo condiciones de anaerobiosis germina produciendo la enfermedad.

La especie más afectada son los bovinos, ocurre ocasionalmente en ovinos y raramente en cerdos. Son susceptibles los animales en mejor estado corporal, jóvenes y con lesiones a nivel hepático producidas por la migración de las larvas de *Fasciola hepática*, invasión de *Cysticercus tenuicollis*, necrobacilosis por *Fusobacterium necrophorum*, alteraciones metabólicas, preñez avanzadas, plantas tóxicas, químicos.

Se presenta en los meses de verano y otoño. Está relacionada con los potreros en donde aparece *Fasciola hepática*. Los suelos alcalinos, inundables y de difícil drenaje tienen una mayor incidencia. La enfermedad ocurre en potreros con zonas depresibles y húmedas, con cursos de agua naturales (arroyos/ cañadas); no se presenta en campos secos y abiertos.

Las heces y animales muertos contaminan los pastos.

La infección se disemina por animales portadores, transporte de huesos o carne por otros carnívoros, por cursos de aguas naturales, pastos contaminados, inundaciones.

PATOGENIA

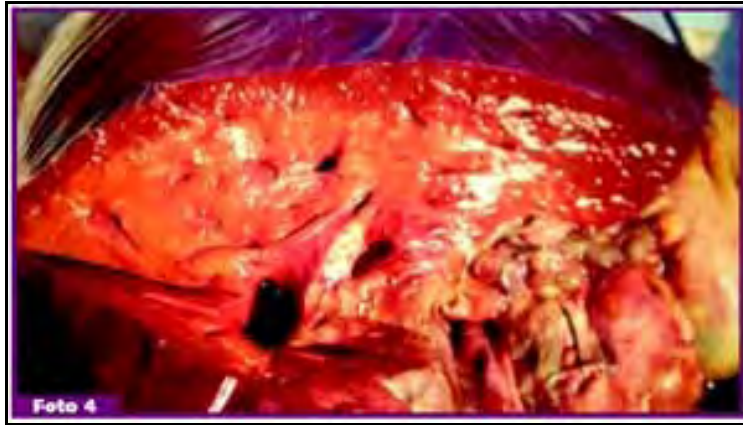
Ingestión de esporas » Atravesan pared intestinal » Colonizan el hígado » Condiciones de anaerobiosis germinan las esporas » Liberación de toxinas » Necrosis local hepática » Diseminación por vía sanguínea » Toxemia » Hemólisis intravascular, lesión vascular, hemorragias » Muerte.

SÍNTOMAS CLÍNICOS

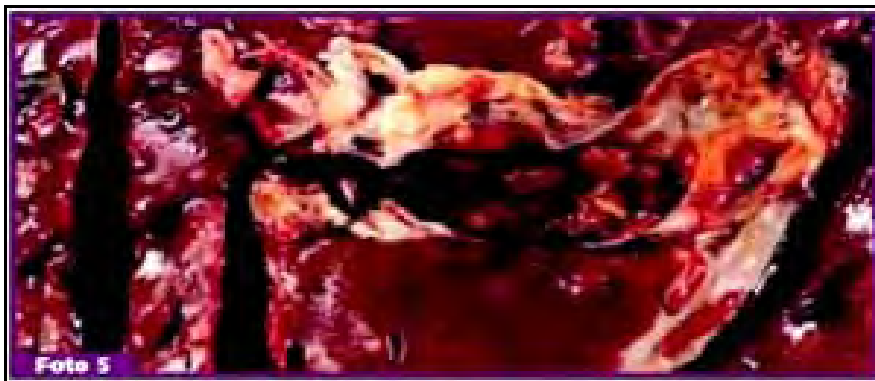Curso agudo o sobragudo, con muerte de animal en menos de 24 hs. Los animales están deprimidos, separados del rodeo, con fiebre, dolor abdominal manifiesto por el arqueado del lomo y rechazo a moverse, orina de color oscuro (por presencia de hemoglobina), diarrea marrón oscura con moco y sangre, ictericia y signos neurológicos.

NECROPSIA

Es característico de esta enfermedad la presencia de un infarto isquémico en el hígado (Foto 4).



El infarto es pálido, rodeado por una zona de hiperemia, con bordes irregulares y se continúa en profundidad. Estos focos pueden observarse o no desde la superficie del órgano por lo que es importante cortarlo en rodajas finas y observar cada corte. Presencia en vejiga de orina color oscuro. Se observan lesiones en el hígado producidas por la migración de las larvas de *Fasciola hepática* (Foto 5). Líquido serosanguinolento en las cavidades, ictericia generalizada, hemorragias en subserosa y rápida putrefacción.



DIAGNÓSTICO DIFERENCIAL

- ◆ Carbunco.
- ◆ Otros clostridios.
- ◆ Leptospirosis.
- ◆ Babesiosis y anaplasmosis.
- ◆ Hemoglobinuria posparto.
- ◆ Anemia hemolítica causada por plantas crucíferas.
- ◆ Intoxicación crónica por cobre en ovejas.

DIAGNÓSTICO

Para diagnóstico de laboratorio remitir muestras de tejido de la zona de transición entre el infarto y el área periférica que lo rodea, colocarlo en un recipiente hermético y conservarlo con frío. Realizar improntas en portaobjeto de la misma zona al momento de la necropsia. remitir hígado y riñón para histopatología. En el laboratorio realizar del tejido remitido, aislamiento (anaeróbico). Del tejido enviado y de las improntas realizar Gram e IF. Una prueba de IF positiva confirmará la presencia de *C. novyi*, pero no diferencia entre los tipos B y D.

TRATAMIENTO

El tratamiento no es eficaz, en casos de aplicarlos administrar altas dosis de penicilina o tetraciclinas y suero hiperinmune. Medicación de sostén que incluyen transfusión de sangre y soluciones electrolíticas. Favorecer la hemopoyesis administrando complementos minerales que contengan hierro, cobre y cobalto. Durante el transcurso de la revisión clínica y el tratamiento mantener al animal lo más quieto posible ya que un movimiento brusco puede causar la muerte de éste.

PREVENCIÓN

Se recomienda vacunar y revacunar a los 21 días, posteriormente repetir en forma anual.

También es importante controlar la Fasciola hepática por medio de la aplicación de antiparasitarios apropiados, controlar la carga parasitaria del animal, destruir los caracoles huéspedes que se encuentran en los arroyos y cañadas, como así también controlar el acceso de los animales a los cursos de agua. Control de las plantas hepatotóxicas.

Volver a: [Enf. infecciosas bovinos en general](#)