

# INTOXICACIÓN NATURAL Y EXPERIMENTAL DE BOVINOS POR CONSUMO DE LANTANA CAMARA

R. E. Marin\*; R. Erquiaga\*\*; C. Sernia\*\*; E. Morrel\*\*; S. Scicchitano\*\*; E. Odriozola\*\*. 2005. Vet. Arg. 22(215):332-343.

Presentado en la 3ª Reunión Argentina de Patología Veterinaria RAPAVE 2002. \*Med. Vet., Especialista en Salud Animal. Actividad Privada. Jujuy, Pozo de Vargas.

\*\*INTA E.E.A. Balcarce. Patología Veterinaria.

[www.produccion-animal.com.ar](http://www.produccion-animal.com.ar)

Volver a: [Intoxicaciones](#)

## RESUMEN

Se describen los efectos fotosensibilizantes y nefrotóxicos producidos por consumo natural de Lantana (*Lantana camara* L.) y la reproducción experimental en bovinos. Los síntomas clínicos predominantes fueron marcada ictericia y fotosensibilización. La alteración de los parámetros bioquímicos y hematológicos denotan la presencia de una lesión hepática y renal corroborada por los hallazgos de necropsia e histopatológicos. La administración de Lantana camara en dosis única de 12 gr de materia seca/kg de peso produjo la muerte del animal intoxicado experimentalmente. Esta es la primera descripción de un caso natural en la provincia de Jujuy, Argentina.

Palabras clave: Fotosensibilización hepatógena, nefrotoxicidad, bovinos, Lantana camara.

## INTRODUCCIÓN

Los efectos fotosensibilizantes por consumo de vegetales naturales tienen una amplia descripción en Argentina (1,2,3) y en el mundo entero (4,5). La fotosensibilización es una afección dérmica de las capas superficiales de la piel poco pigmentada, producida por acción de la luz solar, debido a acumulación de sustancias fotodinámicas que se han ligado a células dérmicas. Es un acompañamiento casi invariable de la coléstitis no hemolítica de algunos días de duración en los herbívoros que están expuestos al sol y que han ingerido abundante material verdes.

La Lantana camara L., es un arbusto de olor poco agradable, de 1,5 a 3 metros de altura, de ramas rígidas, divaricadas, inermes o aculeadas, con pequeñísimos pelitos glandulares. Hojas opuestas, anchamente ovadas a ovado-oblongas, de 2 a 12 mm de longitud, de borde crenado-serrado, por lo general reticulado-rugosas y ásperas en el haz. Cabezuelas floríferas densas, hemisféricas, de unos 3 cm de diámetro. Corola amarillo-anaranjada, virando al rojo al final de la fructificación, de 8 a 12 mm de long. Drupa esférica, carnosa-jugosa, negra a la madurez, de 3 ó 4 mm de diámetro. Se la encuentra en América tropical y subtropical, desde México hasta la Argentina. Naturalizada en Europa y ciertas regiones de África, Asia y Australia, siendo considerada como un verdadera plaga en la India (Foto 1) (2,6). El crecimiento de Lantana en forma natural en el monte, se describe en la provincia de Jujuy (2). Lantana camara es originaria de América, pertenece a la familia Verbenaceae y su identificación se dificulta, debido a que existen muchas variedades, que difieren en el color de las flores, hábitat y características morfológicas (6, 7).



Foto 1: Plantas de *Lantana camara* L.

Es considerada una de las 7 plantas tóxicas más importantes de Australia, en donde existen 29 variedades, de las cuales 15 son tóxicas (8,9). En el mundo se conocen más de 50 especies del género *Lantana*, pero la más citada como tóxica es *L. camara* (10).

Es muy cultivada en parques y jardines por sus vistosas flores. Es conocida con los nombres vulgares "camará", "camará de espinas" o "tres colores". Es tóxica para los rumiantes de las regiones tropicales, subtropicales y húmedas de todo el mundo (5,8,1).

Accidentalmente el consumo de los frutos provocó la muerte de niños en Estados Unidos (12). En bovinos las intoxicaciones se producen en animales que son recientemente introducidos desde áreas donde no existe la planta, en terneros que comienzan a rumiar o cuando son forzados a consumirla por una dieta limitada de otra vegetación. También es frecuente que se presenten casos cuando se halla mezclada con el forraje (9,13,14).

Tanto las hojas frescas como secas son tóxicas, siendo la morbilidad y mortalidad de esta dolencia, elevadas (10). El principio tóxico es un ácido triterpénico (*Lantadeno A* y su isómero *Lantadeno B*), el cual varía en su concentración desde 0,5 % al 2,2 % en las hojas secas, de acuerdo a la especie o variedad (7,15). El *Lantadeno A* es más tóxico que el *Lantadeno B* (8,12,14,16).

Existen diferencias importantes en la dosis tóxica de 2 a 30 gr/kg/PV de materia seca entre diferentes autores, probablemente atribuibles a las distintas variedades de *Lantana* (9,13,17). En reproducciones experimentales con uso de material verde la dosis tóxica varía de 10 a 40 gr/kg/PV (12). Los signos clínicos incluyen depresión, deshidratación, anorexia, disminución de los movimientos ruminales, sialorrea, ictericia, edemas localizados principalmente en los miembros, orina oscura y fotosensibilización (5,8,12,14,11,16).

Los triterpenos producen la afección hepática por interferencia en el metabolismo biliar, con la consecuente formación de enfermedad colestática, caracterizada por ictericia y fotosensibilización y daño renal por necrosis tubular aguda con síntomas urémicos y anuria o poliúrea, dependiendo del curso del cuadro (5,7,18,19,20). Efectos inmunosupresivos y linfopénicos se encontraron experimentalmente con hojas de *Lantana camara* en ratas (6).

Los tóxicos de la *Lantana* son absorbidos a nivel intestinal, principalmente en el intestino delgado; la absorción permanente de pequeñas dosis tóxicas es necesaria para desencadenar y mantener la enfermedad. Esto es debido a la parálisis ruminal, predispuesta por la anorexia y el efecto inhibitorio iniciado por el daño hepático, lo cual favorece el mantenimiento de material tóxico en el rumen por muchos días. Los tóxicos absorbidos producen injuria hepática con daño de las membranas de los canalículos biliares, lo cual deriva en coléctasis e hiperfiloeritremia con los resultados de ictericia y fotosensibilización (7).

Algunos autores describen una forma de intoxicación aguda y otra crónica. La primera se caracteriza por gastroenteritis, diarrea acuosa o sanguinolenta, debilidad, acompañada de ictericia y conjuntivitis en el último estadio. La muerte ocurre en 3 ó 4 días. En la forma crónica (común) se observan lesiones típicas de fotosensibilización, confinadas a las áreas generalmente depigmentadas. En los casos severos puede haber ulceración de paladar, lengua y disnea (12), como complicación secundaria, puede haber opacidad corneal, constipación severa e invasión bacteriana de los tejidos dañados (11,12).

En los casos experimentales, la presentación de los signos clínicos es paulatina; a las 24 h de dosificado el animal, se observa depresión, anorexia, constipación y micción frecuente. Transcurridas 48 hs es evidente la ictericia, descargas oculares e hiperemia de la conjuntiva. Después del 5° día aparece exudación e hiperemia de la piel del morro. La muerte ocurre entre los días 5 a 16 posteriores al consumo (9,15,17).

La intoxicación por *Lantana camara* provoca el aumento del hematocrito, el conteo eritrocitario y leucocitario, urea, nitrógeno y bilirrubina. También se eleva la actividad de enzimas como Glutamil Oxalacético Transaminasa (GOT), Fosfatasa ácida, Lactato deshidrogenasa, Sorbitol y Deshidrogenasa (13,15,19).

En el caso de la GOT, ésta se eleva 24 h después de la intoxicación y se mantiene elevada por 7 días o hasta la muerte. La enzima Gamma Glutamil Transaminasa (GGT), se observó elevada 5 a 15 días después de la intoxicación, manteniendo niveles por encima de lo normal tiempo después de la recuperación clínica de la enfermedad (15).

Además de las lesiones en piel, el examen postmortem revela ictericia generalizada, con edema subcutáneo color amarillo intenso en los miembros. El hígado está aumentado de tamaño y de coloración ocre, con la vesícula biliar distendida y edematizada. En riñón, se observa, edema perirenal y coloración variable desde el rojo oscuro (muerte aguda) al amarillo en los animales que sobreviven más tiempo. En rumen hay acumulación de materia seca y heces secas en colon, además de hemorragias en algunos órganos (5,8,9,11,14,15,17).

En animales que murieron en forma aguda, solamente se describe ictericia generalizada (10). Las principales alteraciones histopatológicas se encuentran en hígado y riñón (14,15,17), aunque han sido citadas también alteraciones cardíacas (5,10). Las lesiones hepáticas se observan en los espacios porta y áreas periportales, los hepatocitos de estas áreas se presentan aumentados de tamaño, con citoplasma claro y con gran cantidad de vacuolas. Muchos núcleos se ven distendidos, con la cromatina localizada hacia la periferia y un espacio claro alrededor del nucleolo. El hallazgo de hepatocitos multinucleados es frecuente. En los espacios porta se observa edema pericanalicular, proliferación del tejido fibroso y proliferación de células epiteliales en los ductos biliares.

En algunos casos se observa necrosis midzonal de los hepatocitos, estas áreas son invadidas por células inflamatorias mono y polimorfonucleares (8,9,13,14,15,17).

A nivel renal las lesiones se caracterizan por necrosis del epitelio tubular; los glomérulos presentan un exudado hialino en el espacio de la cápsula de Bowman. También puede observarse vacuolización extensa del epitelio tubular, distensión tubular, edema intersticial en el tejido fibroso con infiltrado inflamatorio mononuclear (8,11,14,17). En el corazón, en la primera fase de la intoxicación suelen observarse focos de fibras musculares con necrosis (5,8,10).

El presente trabajo tiene por objetivo aportar información sobre la sintomatología, alteración de parámetros bioquímicos, lesiones macro y microscópicas que produce la ingestión de Lantana camara en bovinos.

## MATERIALES Y MÉTODOS

En el caso natural se efectuó la anamnesis correspondiente, revisión clínica, toma de muestras para análisis de bioquímica sanguínea, necropsia de animales afectados y toma de muestras en formol 10 % bufferado para estudios histopatológicos. Así también se recolectaron plantas y se herborizaron para posterior identificación botánica. Para efectuar la intoxicación experimental, se recolectó el material identificado como Lantana camara, el cual fue secado en estufa a 60° C de temperatura y molido para su posterior dosificación, utilizándose una ternera raza Polled Hereford, de 6 meses de edad y 120 Kg de peso vivo. Se aplicó una dosis única de 12 g por Kg de peso vivo, administrada por sonda bucoesofágica. Se efectuó el control clínico diario del animal con toma de la temperatura corporal y muestras de sangre mediante punción yugular. Se evaluaron los niveles séricos de las enzimas hepáticas GOT y GGT. El animal fue sacrificado cuando estaba en estado terminal, efectuándose inmediatamente la necropsia y toma de muestras.

Para estudio histopatológico se tomaron piezas de hígado, riñón, lengua, pulmón y ganglio, fijadas en solución buferada de formol al 10 %, efectuándose cortes de parafina de 7 µ teñidas con Hematoxilina-eosina.

## RESULTADOS

### Descripción del caso:

Se presenta en el mes de Junio de 2001, coincidentes con días de altas temperaturas y luminosidad, en un campo ubicado en la provincia de Jujuy, afectando a un lote de 45 bovinos (vacas sin servicio, vaquillonas y novillos) raza Hereford, criollos y mestizos caretas, que se encontraban pastoreando un potrero de campo natural de monte bajo, de escasa disponibilidad, con presencia de Lantana que alcanzaba los 3 metros de altura, con flores y frutos en abundancia.

Los animales afectados, aproximadamente el 60 %, presentaban los siguientes signos clínicos: Anorexia y ausencia de rumia, ptialismo profuso, jadeo intenso, lamido permanente del morro y lagrimeo severo. El 15 % de los animales se encontraba dentro del agua con micción frecuente, de orina intensamente verdosa - amarillenta. Algunos animales permanecieron bajo la escasa sombra en forma permanente.

La inspección clínica reveló síntomas oculares, con edema palpebral, congestión y edema de conjuntivas y protrusión del tercer párpado el cual se encontraba engrosado.

Secreciones mucosas v mucopurulentas perioculares y en algunos casos netamente hemorrágicas. La esclerótica, conjuntivas y tercer párpado evidenciaban ictericia intensa. Al comienzo de la afección no se observaron lesiones corneales, pero luego de 2 ó 3 semanas fue evidente el edema y la ulceración corneal grave.

La región del morro y ollares fueron las zonas más afectadas, evidenciando intenso eritema, congestión y hemorragia, con secreciones mucopurulentas abundantes, engrosamiento y hasta necrosis con desprendimiento de la piel de la zona. Similares lesiones se observaron en la piel depigmentada de la zona axilar y vulva, con engrosamiento apergaminado, congestión severa y coloración amarillenta intensa de la piel. Sólo en dos animales se observaron lesiones fotosensibilizantes en zonas depigmentadas de la piel del lomo y dorso.

La inspección bucal reveló alteraciones en la zona ventral del extremo libre de la lengua, que comprendían desde lesiones congestivas e hiperémicas con formación de membranas difteroides hasta lesiones netamente necróticas, de coloración negro-verdoso, con desprendimiento total del epitelio y hemorragia severa. Se percibía un intenso olor pútrido de la zona bucal. La temperatura rectal en varios animales alcanzaba los 40° C, coincidente con aquellos que sufrían lesiones bucales más severas. El estado general del lote de hacienda era regular y en los animales más afectados era malo, con gran pérdida de peso y emaciación. La letalidad alcanzó el 4,5 %. Varios meses después se produjo necrosis y caída de la punta de la cola en algunos animales.

Las necropsias revelaron ictericia generalizada. Hígado aumentado de tamaño, con bordes redondeados, color amarillo muy intenso, con puntillado hemorrágico. La vesícula biliar se encontraba muy distendida, con contenido biliar espeso. Riñones congestivos, con puntillado amarillento de 1 mm de diámetro que se ubicaba principalmente en la zona de unión corticomedular.

Microscópicamente el hígado presentaba tumefacción celular con fina vacuolización citoplásmica, encontrándose sectorialmente cambios más severos con necrosis coagulativa centrolobulillar pero no siendo esta última la lesión predominante. Presencia de hepatocitos pleomórficos multinucleados o sincitiales (Foto 2) y hepatocitos aislados con grandes vacuolas citoplásmicas y con cromatina marginal. Proliferación colangiolar moderada. Marcada retención de pigmentos biliares intracelulares como así también en canaliculos y conductillos biliares. Los riñones presentaban cambios degenerativos y necróticos masivos en túbulos contorneados proximales, dilatación de túbulos colectores, ocupados por moldes tubulares de aspecto granular denso y cilindros homogéneos de aspecto proteináceo (Foto 3). Los glomérulos presentaban degeneración hialina leve a gotas en la cápsula de Bowman.

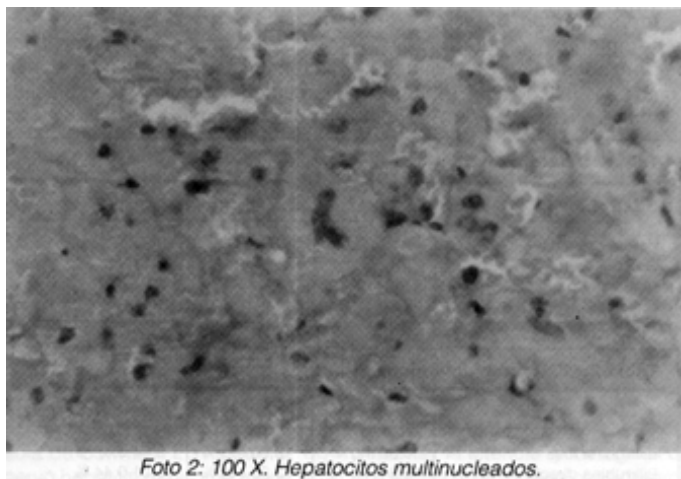


Foto 2: 100 X. Hepatocitos multinucleados.

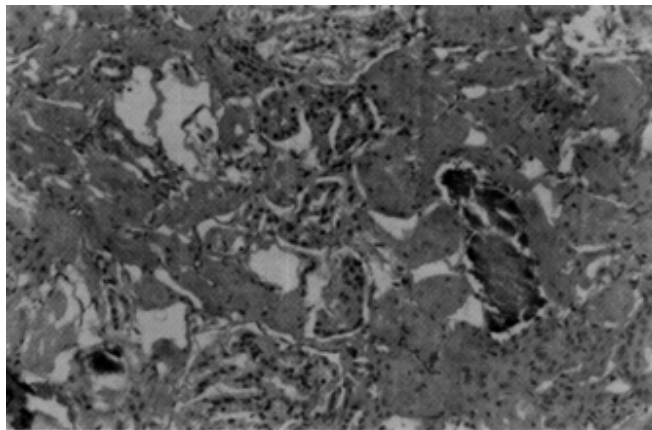


Foto 3: 40 X. Riñón. Necrosis tubular aguda y túbulos colectores con presencia de material homogéneo de aspecto granular.

Identificación botánica: Los especímenes recolectados y herborizados fueron identificados como *Lantana camara* L (Khun). Análisis hematológicos y bioquímicas

Los resultados corroboran la falla renal y hepática, y en un animal la marcada anemia, y son presentados en la Tabla 1 y 2.

<b>Tabla 1: Valores hemáticos</b>			
	<i>Animal 1</i>	<i>Animal 2</i>	<i>Valor de referencia</i>
Hematies/ mm <sup>3</sup>	2.860.000	9.760.000	6-8 mill
Leucocitos /mm <sup>3</sup>	7000	7200	7-10000
Hematocrito	13	44 %	30-40 %
Hb g %	4,4	14	10-14

<b>Tabla 2: Valores bioquímicos</b>			
	<i>Animal 1</i>	<i>Animal 2</i>	<i>Valor de referencia</i>
Bilirrubina total	0,82 mg%	9,90 mg %	0,04-0,47 %
Bilirrubina directa	0,34 mg %	3,25 mg %	0,01-0,44 %
Bilirrubina indirecta	0,48 mg %	6,65 mg %	0,03-0,20 %
G.G.T UI / L	12	25	< 35
A.S.T UI / L	68	131	10-25
Fosfatasa alcalina UI/L	118	253	50-150
Uremia	18 mg/dl	74 mg/dl	8- 24 mg/dl

Mét. cinético UV Autom.

### Reproducción experimental:

La sintomatología clínica fue evidente al tercer día de ser dosificado, con signos de decaimiento y anorexia. El día 4, primer día soleado desde el comienzo del ensayo, el animal se mostró decaído y con evidentes signos de ictericia en conjuntiva ocular, epitelio lingual en su cara ventral y muy leve en vulva. No hubo cambios en la temperatura corporal.

El día 5, la ictericia fue más evidente, acompañada de lesiones de descamación del epitelio del morro, anorexia y pérdida de estado corporal. El día 6, el animal presentó sialorrea, fotofobia, lagrimeo, ictericia y lesiones en epitelio del morro y en bordes de la lengua. El día 7, el animal estaba en decúbito lateral, imposibilitado de pararse, la temperatura corporal era de 38° C. Se decidió sacrificarlo, efectuándose la correspondiente necropsia.

La ictericia fue el rasgo característico y común en tegumento, peritoneo, tubo digestivo, hígado, bazo, sistema respiratorio y linfonódulos. Los riñones se observaban pálidos y con color amarillo. En lengua se observaron lesiones erosivas en región apical tanto en su cara dorsal como ventral. La vesícula biliar se encontró distendida.

El estudio histológico reveló en lengua, necrosis del epitelio con exudado supurativo, glositis supurativa y colonización bacteriana. En riñones los túbulos se encontraban dilatados con colecta proteínica y gotas hialinas, congestión y material proteináceo en cápsula de Bowman. En hígado se observó hepatitis periportal moderada y necrosis focal moderada.

## DISCUSIÓN

La sintomatología clínica fue similar en el caso natural y experimental; en este último comenzó a expresarse a partir del tercer día de haber sido dosificado, en concordancia con lo observado por otros autores, con pequeñas variaciones que pueden ser atribuidas a la variedad de Lantana, a diferencias en las dosis empleadas, o a condiciones climáticas que agudizan las expresiones de fotosensibilización (5,8,12,14). La Lantana camara utilizada en el presente ensayo fue tóxica a la dosis de 12 g/kg de P V. La dosis tóxica empleada por otros autores en reproducciones experimentales, es muy variable, existiendo dosis mínimas de 2 g/Kg, hasta 40 g/Kg, dependiendo de la variedad de Lantana empleada (10,13,17).

Los primeros síntomas observados, fueron decaimiento y anorexia, siendo ésta última de vital importancia en el desencadenamiento de la afección, ya que sería responsable del éstasis ruminal, que trae como consecuencia la permanencia de principios tóxicos durante varios días, con pasaje del mismo hacia la circulación hepática (3,14,11).

En ambos casos, natural y experimental, la ictericia y los signos de fotosensibilización son considerados muy severos comparados con los hallazgos histopatológicos, esto es coincidente con lo observado por otros autores, y podría explicarse por el efecto del Lantadeno el cual se manifiesta con marcada coléstitis intrahepática y moderado daño tisular, lesión que puede llegar a ser reversible (17).

La temperatura corporal no sufrió cambios a lo largo del ensayo, coincidente con otros trabajos (17), sin embargo en el caso natural hubo animales con temperatura corporal superior a los 40° C, lo cual podría deberse a los severos cuadros dérmicos e infecciones secundarias evidenciadas en el morro y cavidad bucal. Los valores de los parámetros bioquímicos hallados en los animales intoxicados natural y experimentalmente, son similares a los hallados por otros autores (13,15,19). En la reproducción experimental, los valores de GOT superaron levemente los límites superiores de normalidad al segundo día de dosificado, alcanzando un máximo al sexto día donde los valores llegaron a 400 UI/L, más de 3 veces el valor normal. La GGT tuvo un comportamiento similar a la GOT en cuanto a momento de variación, la magnitud de la misma fue mayor, se produjo el sexto día cuando el incremento fue cercano 10 veces su valor normal, resultados compatibles a los hallados por otros autores (15).

La alteración de los niveles de GGT estaría indicando la coléstitis intrahepática responsable de la ictericia, producida por una retención de bilirrubina más que por una falla de los hepatocitos en conjugarla. Estas lesiones son potencialmente reversibles y la recuperación ocurre cuando la absorción de toxinas disminuye (7).

La distensión de la vesícula biliar observada en el presente caso, es citada como un hallazgo constante por otros autores (4,5,10). Esto es atribuido a la parálisis del músculo vesical, por acción del Lantadeno A, el cual hace que el músculo no responda a la colecistoquinina, pero no inhibe las respuestas a la acetilcolina o pentagastrina (4).

El daño renal, observado histológicamente en el caso natural y en la reproducción experimental, no sería atribuible a la acción directa del principio tóxico, sino al síndrome hepatorenal, como consecuencia de la coléstitis hepática, lo que causaría el aumento de pigmentos a nivel del epitelio de los túbulos renales causando una "nefrosis colémica", que llevaría definitivamente a la muerte del animal por insuficiencia renal grave (5,10).

Los hallazgos clínicos, bioquímicos, anatómicos e histopatológicos, asociados al consumo de esta planta indican el citado diagnóstico, confirmando la toxicidad de la Lantana camara para bovinos por consumo natural, corroborado por la reproducción experimental.

## BIBLIOGRAFÍA

1. BEDOTTI, D.O; BUSSETTI, M.R.; SUAREZ, V.H y FORT, M.C. Fotosensibilización hepatógena en ovinos por ingestión de mijo (*Panicum miliaceum*). Revista de Medicina Veterinaria. Vol. 72 - No 1 - 1991.
2. CABRERA, A. Flora de la Provincia de Jujuy. Parte II Verbenaceae. Colección Científica del INTA. Año 1962.
3. LOPEZ, T.A; ODRIOZOLA, E; EYHERABIDE, J. Toxicidad vegetal para el ganado. Patología, Prevención y Control. CERBAS. INTA Balcarce. 1991
4. BLOOD, D.C - HENDERSON, J.A - RADOSTITS, O.M. Medicina Veterinaria. 6ta edición. Nueva editorial Interamericana. 1986. Pag. 475-476.
5. JUBB, K.V.F; KENNEDY, P.C; PALMER, N.: Patología de los animales domésticos. Tomo 2. Editorial Hemisferio Sur . 1990.

6. GARE, S.K; SHAH, M.A; GARG, K.M; FAROOQUI, M.M; SABIR, M. Antilymphocytic and immunosuppressive effects of Lantana camara leaves in rats. Indian J.Exp. Biol. 1997. Dec; 35 (12): 1315-8.
7. RA, McKENZIE. Bentonite as therapy for Lantana camara poisoning cattle. Aust. Vet. Journal 1991 Vol 68 N24 (146-148).
8. RF, KEELER, KR VAN KAMPEN, LF JAMES. Effects of poisonous plants on livestock. Academic press, 1978
9. PASS, M.A. Current ideas on the pathophysiology and treatment of Lantana camara poisoning of ruminants. Review article. Australian Veterinary Journal, Vol 63, N°6, June, 1986: 169-171.
10. SHARMA, O.P; MAKKAR, H. P; DAWRA, R.K. A review of the noxious plant Lantana camara. Toxicon. 1988; 26 (11): 975-87.
11. SEAWRITH, A.A; ALLEN, J.G. Pathology of the liver and the kidney in Lantana poisoning of cattle. Australian Veterinary Journal, Vol.48, June, 1972: 323-331.
12. JM, KINGSBURY. Poisonous plants of the USA and Canada. Prentice - Hall inc.1964
13. GOPINATH, C and FORD, E.J.H. The effect of Lantana camara on the liver of sheep. Journal Pathology. Vol.99 (1969) : 75: 85.
14. PASS, M.A; Mc SWEENEY, C.S; REYNOLDS, J.A. Absorption of the toxins of Lantana camara L. From the digestive system of sheep. J.Appl.Toxicol.1981.Fetr 1(1): 38-41.
15. F, RIET- CORREA; MC, MENDEZ; AL, SHILD. Intoxicaciones por plantas e micotoxinas em animais domesticos. Editorial Agropecuaria Hemisferio sur. Editorial hemisferio sul do Brasil. Vol 1 - 1993
16. SHARMA, O.P; MAKKAR, H.P; DAWRA, R.K; NEGIS.S.S. A review of the toxicity of Lantana camara (Linn)in animals. Clinical toxicology1981. Sep; 18 (9): 1077-94.
17. SEAWRITH, A; JANA HRDLICKA, B.E. The oral toxicity for sheep of triterpene acids isolated from Lantana camara . Australian Veterinary Journal., Vol 53, May.1977: 230235.
18. AA,SEAWRIGT; MP, HEGARTY; LF, JAMAES, RF KEELER Plant Toxicology. Proceedings of the Australia - USA Poisonous plants symposium, Brisbane, Australia. May 14-18, 1984
19. SHARMA, O.P. Review of the biochemical effects of Lantana camaratotoxicity. Veterinary and Human Toxicology, 2-Q (6) December.1984.
20. SHARMA, O.P; VAID, J; PATTABI,V; BHUTANI, K.K. Biological action of lantadeno C, a new hepatotoxicant from Lantana camara var.aculeata . Journal Biochemicaltoxicology. 1992. Summer; 7 (2): 73-9.

[Volver a: Intoxicaciones](#)