

INTOXICACIÓN NATURAL DE BOVINOS CON CESTRUM PARQUI

Vet. Sergio Gastón Caspe, Sr. Ramírez, Juan Carlos y Sra. Pereyra, Matilde. 2011.
EEA INTA Mercedes, Corrientes.
www.produccion-animal.com.ar

Volver a: [Intoxicaciones](#)

INTRODUCCIÓN

Las intoxicaciones con plantas tóxicas en la región del noreste argentino son un tema de gran importancia debido a la variedad botánica de los pastizales naturales. Frente a este contexto, desde el INTA Mercedes se describió un episodio de mortandad en bovinos por intoxicación natural con *Cestrum parqui*, esbozando hallazgos clínico-patológicos en uno de los casos.

DESCRIPCIÓN DEL CASO

Se recibió en el laboratorio de Sanidad Animal de INTA E.E.A. Mercedes, Corrientes un ternero muerto de 10 meses de edad perteneciente a un establecimiento del departamento Bella Vista (Corrientes). El mismo pertenecía a un lote de terneros que se encontraban en un potrero de 20 ha consumiendo pastizal natural desde hacía una semana. El lote constaba de 20 terneros y al momento de la consulta había ya 7 animales muertos.

Los animales fueron desparasitados al ingresar al lote y no recibieron ningún otro tratamiento. Se reportó que los animales afectados comenzaban a separarse del grupo, se retrasaban al ser trasladados, presentaban debilidad, salivación abundante, incoordinación, ataxia, posterior postración con decúbito lateral y finalmente muerte. Las muertes se producían dentro de las 48 hs de observados los primeros signos. Algunos animales afectados fueron tratados con antibióticos pero no se observó respuesta al tratamiento. En los animales afectados la letalidad fue del 100%.



Figura 1. Planta de *Cestrum parqui* en flor.

MATERIALES Y MÉTODOS

Las lesiones macroscópicas se evaluaron y clasificaron mediante la técnica de necropsia bovina según protocolo del laboratorio de Patología Veterinaria de INTA EEA Mercedes.

Para diagnóstico histopatológico se obtuvieron diferentes órganos y tejidos (hígado, SNC, corazón, pulmón, bazo, riñón, glándulas adrenales, timo, músculo esquelético semitendinoso, psoas mayor, diafragmático, lingual y periorbital, linfonódulos preescapulares y poplíteos e intestino delgado y grueso) los que fueron fijados en formol tamponado al 10% durante 24 hs.

Posteriormente, las piezas fijadas en formol fueron deshidratadas mediante cambios sucesivos de alcoholes de graduación creciente (70°, 80°, 96°) y un pasaje final por xilol. Luego fueron incluidos en bloques con parafina sintética (punto de fusión de 56°C) en un centro de inclusión ad hoc hasta su procesado en forma rutinaria. Los

tejidos fijados e incluidos en parafina fueron seccionados en cortes de 5 μm de espesor con microtomo rotativo. Las secciones se desparafinaron en xilol, y se hidrataron con alcohol (96°) y agua destilada. Se les realizó la tinción de rutina con hematoxilina-eosina (H/E) según protocolo del Laboratorio de Patología Veterinaria. Finalmente los tejidos se deshidrataron en alcohol (96°) y xilol y se montaron con bálsamo sintético.

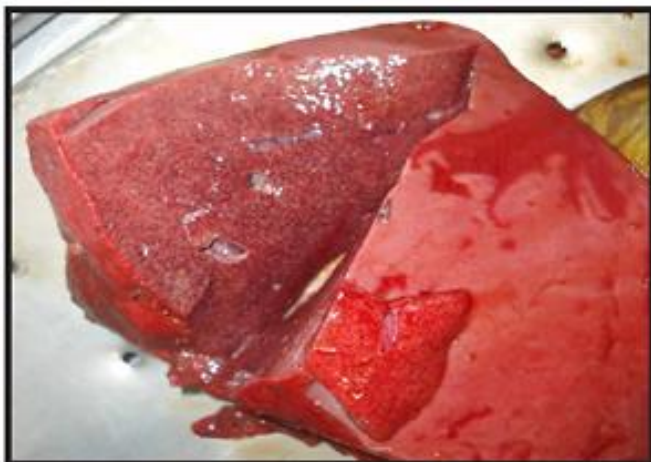


Figura 2. Puntillado hemorrágico en hígado.

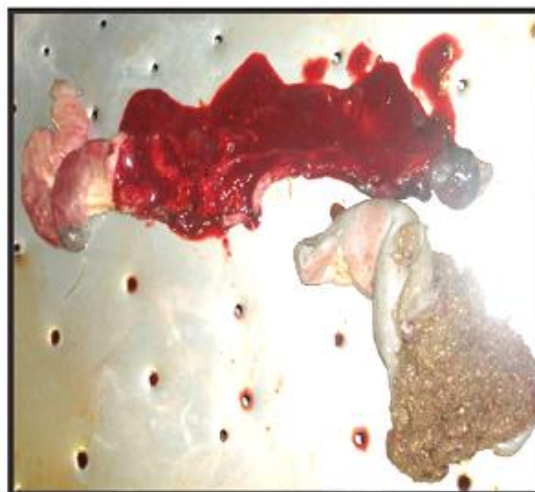

Figura 3. Contenido sanguinolento en la primera porción del duodeno.

RESULTADOS

A la necropsia el animal remitido presentaba un estado corporal muy bueno, con una buena cantidad de tejido adiposo en mesenterio y abundante grasa perirrenal. Macroscópicamente se observó ascitis, un puntillado hemorrágico difuso en el hígado (Figura 2), y edema en la pared de la vesícula biliar y primera porción del intestino delgado, coincidente con el lugar de inserción del colédoco. En el intestino se halló un contenido sanguinolento (Figura 3). En el contenido ruminal se observó la presencia restos de tallos y de hojas de forma lanceoladas simples.

Al examen histopatológico el animal presentó necrosis hemorrágica centrolobulillar severa como lesión más importante.

Las lesiones macro y microscópicas sugirieron la posible presencia de algún agente hepatotóxico agudo por lo que se solicitó el envío de muestras de las malezas presentes en el potrero. El examen de la muestras remitidas reveló la presencia de *Cestrum parqui*, que era abundante en el potrero. Se recomendó entonces, el retiro de los animales de ese lote a uno sin la presencia de esta maleza y a partir de ese momento la mortandad cesó.

CONCLUSIÓN

Los signos reportados, los hallazgos anatomopatológicos y la identificación de la planta sugieren una intoxicación con *C. parqui*. Debido que esta planta es nativa y se encuentra ampliamente distribuida en el país, el reconocimiento de la misma y de las lesiones que provoca resulta de importancia para poder llegar al diagnóstico de esta intoxicación y evitar mayores mortandades.

BIBLIOGRAFÍA

- Caspe S.G., Bendersky D. y Barbera P., 2008. Plantas Tóxicas de la Provincia de Corrientes. Serie Técnica N° 43. INTA Ed., ISSN 0327/3075.
- Hubinger Tokarnia C., Döbereiner J., Vargas Peixoto P., 2000. Plantas Tóxicas do Brasil. Ed. Helianthus. Plantas Hepatotóxicas. Pag. 80-110.

Volver a: [Intoxicaciones](#)