

## Intoxicación por *Wedelia glauca* en bovinos en Uruguay

Rivero, R.<sup>1</sup>; Adrien, M.L.<sup>2</sup>; Matto, C.<sup>1</sup>; Novoa, F.<sup>3</sup>; Uriarte, G.<sup>4</sup>; Charbonier, D.<sup>3</sup>

### RESUMEN

Se describe un foco de intoxicación espontánea por *Wedelia glauca* en bovinos, registrándose muertes agudas en vacas de segunda parición, en el Departamento de Soriano. De un lote de 130 vacas preñadas, enfermaron y murieron en forma aguda 23 animales (morbilidad 17,6%, mortalidad 17,6% y letalidad 100%). Las alteraciones macroscópicas más destacadas en las necropsias practicadas se observaron a nivel de hígado con aumento de tamaño, congestión y patrón acinar acentuado. En la vesícula biliar edema y engrosamiento de sus paredes. En el intestino delgado y grueso se observaron áreas congestivas e hemorrágicas. Al examen histopatológico el hígado presentaba severa necrosis centroacinar difusa con hemorragias e infiltración grasa predominantemente periportal. A nivel renal se observó degeneración y necrosis tubular y en intestino severa enteritis con infiltrado inflamatorio mononuclear. Se administró experimentalmente 2 y 5 gr de las partes aéreas de *Wedelia glauca* planta seca por kg de peso vivo a dos terneros, resultando tóxica a la dosis de 5 gr de MS/kg de pv. Los hallazgos macroscópicos y microscópicos se correspondieron con los encontrados en los animales afectados espontáneamente, comprobando la toxicidad de dicha planta. *Wedelia glauca* es considerada plaga en Argentina siendo la principal planta tóxica de la Pampa húmeda que ocasiona más muertes en bovinos, de ahí su importancia en la identificación y el control de la misma en Uruguay.

**Palabras clave:** *Wedelia glauca*, bovino, planta hepatotóxica, necrosis centrolobulillar

### SUMMARY

An outbreak of spontaneous intoxication by *Wedelia glauca* in bovine, with sudden deaths in cows in the county of Soriano is reported. Of 130 pregnant cows 23 animals were affected (morbidity 17,6%, mortality 17,6% and lethality 100%). The most important macroscopic findings were swollen liver, congestion and mottled appearance with red areas intercalated with yellow areas. Gallbladder had oedema and enlarged wall. Small and large intestine with congestion or hemorrhagic areas. Histopathological examinations of the liver showed severe periacinar hemorrhagic necrosis and periportal fatty infiltration, whereas kidney had tubular degeneration and necrosis. Intestine had severe enteritis with mononuclear cell infiltration. Aerial parts of dried *Wedelia glauca* were administered at dose of 2 and 5 gr of DM/kg of body weight to two calves, being toxic at dose of 5 gr of DM/kg of bw. Macroscopic and microscopic lesions of this animal were similar to those observed in the cows affected spontaneously, confirming the toxicity of this plant. *W. glauca* is considered plague in Argentina, being the main toxic plant of Pampa Húmeda region and causes largest number of deaths in cattle. For this reason, it is important to identify and control the plant in Uruguay.

**Key words:** *Wedelia glauca*, bovine, hepatotoxic plant, centrolobular necrosis

### INTRODUCCIÓN

*Wedelia glauca* (Asteraceae), también conocida como «yuyo sapo», «sunchillo», «clavel amarillo», «flor de sapo», entre otros, está descrita como tóxica para bovinos, ovinos, suinos, equinos y caprinos (Morán y Kosik, 1965; Riet-Correa, 1978; De Diego y Solla, 1991; López y col., 1991; Collazo y Riet-Correa, 1996; Rodríguez Armesto y col., 2003). Es una maleza originaria de las zonas subtropicales de América del Sur, invasora de cultivos como maíz, papa, girasol, algodón, alfalfa, montes frutales; además de jardines, parques, orillas de

caminos, baldíos y potreros (Marzocca, 1979). Se encuentra en la región centro y norte de Argentina, sur de Brasil y Uruguay (Gallo, 1987).

Es una planta perenne, de 30 cm a 1 m de altura, con rizomas horizontales largos y tallos erectos, simples o poco ramificados, estriados; hojas opuestas, de apice agudo, enteras, paucidentadas o con 2 ó 3 dientes basales y peciolo corto (Marzocca, 1979). Tiene flores dispuestas en capítulos terminales, amarillos y pocas por planta (Figura 1). Se propaga por semillas y rizomas; vegeta a fines del invierno, flore-

ce en verano y fructifica en otoño; en los meses restantes vive solo la parte subterránea de la planta, creciendo en forma de manchones en las zonas altas de los potreros (INTA, 2007). Es una de las plantas tóxicas más importantes de la Argentina. En los registros del Servicio de diagnóstico del INTA Balcarce es la planta que produce mayores casos de mortalidad en la pampa húmeda, donde se encuentra ampliamente distribuida (Odrizola, 2003). En Uruguay no se han reportado casos de intoxicación por esta planta en bovinos, existiendo solo un re-

<sup>1</sup>DILAVE "Miguel C. Rubino", Laboratorio Regional Noroeste C.C. N° 57037, Paysandú-Uruguay, C.P. 60.000. Correo electrónico: rrivero@mgap.gub.uy.

<sup>2</sup>Facultad de Veterinaria, Estación Experimental "Dr. Mario A. Cassinoni", Paysandú.

<sup>3</sup>Departamento Técnico CADOL, Dolores, Uruguay.

<sup>4</sup>Sección Patología Clínica Laboratorio Central "Miguel C. Rubino", Montevideo, Uruguay.

Recibido: 15/310 Aprobado: 4/10/10



**Figura 1.** *Wedelia glauca* en estado de floración (verano).

gistro de un foco de intoxicación colectiva en suinos (Riet-Correa, 1978).

Su principio activo es un diterpenoide denominado Atractilósido, el cual tiene acción hepatotóxica. Tiene una estructura muy similar a los carboxiatractilósidos que contiene el *Cestrum parqui* (duraznillo negro) (Riet-Correa y col., 2009). Este principio activo actúa inhibiendo la fosforilación oxidativa a nivel de las mitocondrias, provocando una necrosis hepática centro-lobulillar (Scheingart y Pomilio, 1984).

Según algunos autores los rumiantes y suinos no consumen la planta voluntariamente cuando hay disponibilidad de forraje (Morán y Kosik, 1965; Platanow y López, 1978; Collazo y Riet-Correa, 1996). Los cuadros de intoxicación se presentan en animales jóvenes o que fueron transportados y desconocen la misma o en situaciones de escasez forrajera (Morán y Kosik, 1965; Platanow y López, 1978). En cambio en cerdos la planta es consumida voluntariamente en otoño cuando la misma está en estado de fructificación, produciéndose casos espontáneos de intoxicación (Morán y Kosik, 1965). Odriozola (2003) menciona que *W. glauca* cuando se encuentra en estado de floración es consumida por bovinos de cualquier edad aún con buena disponibilidad de forraje.

La distribución de presentación de los focos en la provincia de Buenos Aires registra dos épocas principales de mortandad, una en setiembre-octubre cuando la planta se encuentra en estado de rebrote y otra mayor en marzo-abril, cuando se encuentra en estado de floración-fructificación (Odriozola, 2003). También puede verse asociado al consumo de heno, ya que la planta conserva su toxicidad tras el secado (Platanow y López, 1978). Existen descripciones de varios focos de intoxicación por esta planta en Argentina en la que se encontraba presente en fardos de *Medicago sativa* (Alfalfa) y de *Setaria italica* (Moha) (Rodríguez Armes-to y col., 2003).

Entre las 2 a 46 h luego del consumo se presenta un cuadro de intoxicación aguda. Los signos clínicos se caracterizan por depresión, anorexia, constipación, temblores musculares, timpanismo, decúbito, opistótonos, nistagmo, movimientos de pedaleo y muerte. Pero en general a nivel de campo se encuentra a los animales muertos sin observarse signos previos (De Diego y Solla, 1991; Collazo y Riet-Correa, 1996).

Las lesiones macroscópicas más destacadas se localizan en hígado donde se observa aumento de tamaño, congestión y acentuación del patrón acinar con áreas rojas intercaladas con áreas amarillentas,

de aspecto semejante al que ocurre en el hígado de nuez moscada observado en la insuficiencia cardíaca. Histológicamente el hígado presenta necrosis periacinar hemorrágica, dilatación de los sinusoides, proliferación de células de Kupffer, hepatocitos del área periportal y de la región intermedia con degeneración vacuolar del citoplasma (Morán y Kosik, 1965; Collazo y Riet-Correa, 1996; Rodríguez Armes-to y col., 2003; INTA, 2007).

El objetivo de este trabajo es describir un reciente caso de intoxicación espontánea por *W. glauca* en bovinos, así como la comprobación experimental de la toxicidad de la planta en bovinos.

## MATERIALES Y MÉTODOS

### Descripción del foco

Los datos epidemiológicos, clínicos y patológicos fueron obtenidos en la visita realizada al establecimiento.

En el mes de junio de 2009 el Laboratorio Regional Noroeste de la DILAVE fue consultado por un foco de muertes agudas en bovinos en el departamento de Soriano (5<sup>ta</sup> seccional policial). Se trataba de un predio agrícola-ganadero con mayor énfasis en agricultura, que contaba con tres potreros de rastrojo de sorgo granífero recientemente cosechado de 38, 40 y 16 ha respectivamente, en los cuales se introdujeron animales para su pastoreo. Las muertes ocurrieron en solo uno de ellos de 38 ha de superficie, donde se detectó la presencia de una maleza verde en estado de fructificación con una altura de 30 a 50 cm.

En el potrero donde se presentaron las muertes, se encontraba un lote de 130 vacas preñadas de segunda parición, de las cuales enfermaron en forma aguda y murieron 23 animales con una morbilidad de 17,6%, mortalidad de 17,6% y letalidad del 100%. Los animales habían sido introducidos desde hacía 2 días. Durante este período los mismos no fueron vigilados. Al concurrir al potrero se encontraron varios animales muertos y otros en decúbito lateral, con convulsiones, pedaleo y depresión. Solo uno de los animales presentó signos de agresividad con intentos de pararse. Todos los bovinos afectados murieron posteriormente en pocas horas (Figura 2), siendo el resto retirados inmediatamente de ese potrero.



**Figura 2.** Animales muertos por consumo de *Wedelia glauca* en el foco.

### Reconocimiento, recolección y procesamiento de la planta

El potrero problema (rastreo de sorgo granífero) donde ocurrieron las muertes, se encontraba invadido por una planta verde, la cual fue enviada para su tipificación a la Cátedra de Botánica de la Facultad de Agronomía (Universidad de la República).

Plantas de *W. glauca* en su porción aérea de dicho potrero fueron colectadas a los efectos experimentales en el mes de junio de 2009. Se trasladaron al Laboratorio de Análisis Primario de Muestras Vegetales de la Estación Experimental «Mario A. Cassinoni» de la Facultad de Agronomía. Las mismas fueron depositadas en bolsas de material arpillera y colocadas en estufa de secado, a una temperatura de 60 °C durante el tiempo necesario para su total secado (48 h). Tras la desecación se procedió a realizar la molienda de las plan-

tas en molino mecánico Standard, con malla de poros de 1 mm de diámetro. La planta molida fue fraccionada en partes equivalentes a las dosis a suministrar en el experimento en bolsas individuales de material polietileno.

Para determinar el porcentaje de materia seca se tomaron muestras al azar de planta verde que fueron pesadas en balanza electrónica, embolsadas en envase de papel y colocada a secar en estufa a 60 °C. Una vez completado el proceso de secado se pesaron las muestras nuevamente y se realizaron los cálculos correspondientes.

### Experimento

Se seleccionaron 3 terneros machos castrados de 4 meses de edad de raza Holando, con un rango de 90 a 100 kg de peso vivo, clínicamente sanos, identificados mediante caravanas numeradas, pesados

en balanza y desparasitados con Ivermectina al 1%. Los animales fueron sometidos a un examen clínico pormenorizado previo, y luego durante el experimento se realizaron controles diarios evaluando el comportamiento general, la frecuencia cardíaca y respiratoria, temperatura rectal, movimientos ruminales y grandes funciones. Fueron colocados en un potrero libre de malezas, con buena disponibilidad de forraje natural y agua.

Las dosificaciones de la planta se realizaron en dosis única mediante sonda oro esofágica de material polietileno, de 19 mm de diámetro, utilizando como lubricante interno vaselina sólida.

Dos de los animales, caravanas N°5885 de 97,5 kg de pv y N°5883 de 97,2 kg de pv recibieron 2 y 5 gr de parte aérea de planta seca/kg de pv de *W. glauca*, respectivamente. Como animal testigo se utilizó un ternero identificado con el N°5896 de 94,5 kg de pv que no recibió tratamiento (Cuadro 1).

Se realizaron extracciones de sangre diarias sin anticoagulante a todos los animales, con el fin de determinar los niveles séricos de aspartato amino transferasa (ASAT) y gamma glutamil transferasa (GGT). Las muestras fueron centrifugadas a 3000 rpm durante 10 minutos y el suero obtenido de las mismas fue enviado a la Sección de Patología Clínica del Laboratorio Central, División de Laboratorios Veterinarios «Miguel C. Rubino» (DILAVE), donde fueron procesados por la técnica de espectrofotometría, utilizando un auto analizador Vitalb selecta 2.

Se realizó la necropsia del animal que resultó muerto como consecuencia de la intoxicación experimental en las instala-

**Cuadro 1.** Intoxicación experimental por *Wedelia glauca* en bovinos. Animales utilizados, peso, dosis administradas y signos clínicos observados.

Animal	Peso inicial animal (kg)	Dosis de planta seca (g MS/kg de pv)	Estado de la planta	Signos clínicos		Evolución
				Horas de inicio	Duración	
5896 (control)	94,5	0	-	-	-	-
5885	97,5	2,0	En frutificación	-	-	Sin signos
5883	97,2	5,0	En frutificación	10	2	Muerte



ciones del Laboratorio Regional Noroeste de la DILAVE. Muestras de tejido extraídos para estudios histopatológicos, tanto de las necropsias practicadas a nivel de campo, como de la reproducción experimental fueron fijadas en formol bufferado al 10%, embebidas en parafina, cortadas en secciones de 5 micras de espesor y teñidas con hematoxilina y eosina.

## RESULTADOS

### Descripción del foco y reconocimiento de la planta

La planta colectada fue tipificada por la Dra. Gabriela Speroni de la Cátedra de Botánica (Facultad de Agronomía) como *Wedelia glauca* (Ortega) O.Hoffm. ex Hicken. Se encontraba distribuida en todo el potrero, principalmente en la parte más alta del mismo y en forma de manchones (Figura 3). No se detectaron otras plantas tóxicas, siendo la única que invadía el rastrojo mencionado. Según el propietario del establecimiento, *W. glauca* se encuentra en el predio desde hace varios años, principalmente en bordes de chacras, contra los alambrados.

En el establecimiento existían antecedentes de muertes agudas de origen hepato-

tóxico, caracterizadas por necrosis periacinar que eran atribuidas a *Cestrum parqui* (duraznillo negro), estableciendo por parte del propietario un control de esta maleza.

En la recorrida de los otros dos potreros de rastrojo de sorgo existentes, linderos al potrero problema, no se encontró la presencia de *W. glauca*, existiendo además animales pastoreando en los mismos sin alteraciones clínicas.

En el potrero donde ocurrieron las muertes existió previamente un monte de *Celtis tala* (Tala) donde se encontraban plantas de *W. glauca*, que fue removido a principios del año 2008, posteriormente se realizó laboreo convencional, donde se implantó un trigo forrajero y luego sorgo granífero cosechado en junio de 2009.

Las alteraciones macroscópicas más destacadas en las tres necropsias practicadas se observaron a nivel de hígado con aumento de tamaño, congestión y patrón acinar acentuado con áreas rojas intercaladas con áreas amarillas (Figura 4). En la vesícula biliar había edema y engrosamiento de sus paredes y en intestino delgado y grueso áreas congestivas o hemorrágicas. Los riñones presentaban coloración

pálida. Al examen histopatológico las principales lesiones se destacan en hígado presentando una severa necrosis centroacinar difusa con hemorragias e infiltración grasa a predominio periportal y necrosis tubular en los riñones. En intestino había severa enteritis con infiltrado inflamatorio mononuclear.

El porcentaje de materia seca de las muestras procesadas para el desarrollo experimental, fue de 26,4% para la porción aérea de la planta.

### Reproducción experimental

El animal N°5885 dosificado con 2 gr de MS de la parte aérea de *W. glauca*/kg de pv, no presentó signos clínicos. El ternero N°5883 que recibió una dosis de 5 gr de MS de porción aérea de la planta/kg de pv murió a las 12 horas de suministrada la misma (Cuadro 1). Los signos clínicos observados fueron: depresión, anorexia, temblores, decúbito, movimientos de pedaleo y muerte.

Los hallazgos macroscópicos observados en la necropsia se encontraban principalmente en el hígado, caracterizándose por presentación de patrón acinar con congestión y leve aumento de tamaño del mismo. También se observaron congestión pulmonar, corazón con petequias a nivel de epicardio, riñones con áreas hemorrágicas, abomaso e intestino delgado con congestión de mucosa y encéfalo con leve congestión de las meninges craneanas.


Las principales alteraciones histopatológicas se observaron a nivel de hígado con necrosis centrolobulillar hemorrágica difusa. A nivel de zona intermedia y periportal, los núcleos presentaban picnosis,



Figura 3. Presencia de plantas de *Wedelia glauca* en rastrojo de sorgo del potrero problema (junio, 2009).



Figura 4. Hígado de un bovino muerto a causa de la intoxicación espontánea por *Wedelia glauca*. Acentuación del patrón acinar con áreas rojas (oscuras) intercaladas con áreas amarillas (claras).



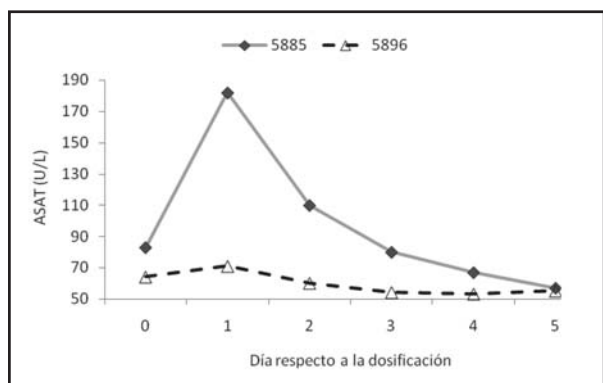**Figura 5.** Hígado de ternero N° 5883. Reproducción experimental por *Wedelia glauca*. Necrosis centrolobulillar hemorrágica difusa. H.E. 250X.

cariorrexis o cariólisis y moderada vacuolización del citoplasma de los hepatocitos (Figura 5). En los pulmones había moderada congestión y edema y en el sistema nervioso central discreta vacuolización de la sustancia blanca. En el intestino delgado se observaba enteritis catarral moderada y abomaso con edema de mucosa y discreto infiltrado inflamatorio. En riñones se constató congestión, edema, moderada degeneración y necrosis tubular. La concentración de ASAT para el animal N°5885 sufrió un aumento en las primeras 24 h sobre los valores de referencia

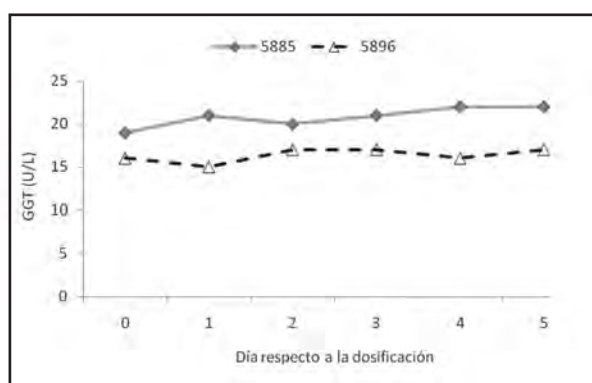
(40-90 U/L) para luego mantenerse dentro de los rangos normales (Figura 6). La concentración de GGT prácticamente no sufrió una variación significativa (Figura 7). Debido a la muerte en forma aguda dentro de las primeras 12 hs del animal N°5883 dosificado con 5 g de MS de parte aérea de planta seca/kg de pv, no se pudo obtener muestras de sangre para determinar la concentración de ASAT y GGT post-dosificación. La concentración de ASAT y GGT para el animal testigo estuvo dentro de los rangos normales (Figuras 6 y 7).

## DISCUSIÓN

La reproducción experimental de la enfermedad por la administración de *W. glauca* en bovinos demostró que el foco de campo fue causado por la ingestión de dicha planta, comportándose como tóxica a la dosis de 5 g de las partes aéreas de planta seca/kg de pv. Teniendo en cuenta el porcentaje de materia seca de la planta entera (26,4 % MS), correspondería a 19 g de partes aéreas de planta verde/kg de pv. Las dosis tóxicas determinadas experimentalmente por diferentes autores se encuentran entre 5 a 10 g/kg de pv de planta verde en ovinos y bovinos (Collazo y Riet-Correa, 1996), 4 a 10 g de hoja verde/kg de pv en bovinos (INTA, 2007) y 4 g de hoja verde/kg de pv en bovinos (Odriozola, 2003). Collazo y Riet-Correa (1996) no encontraron diferencias en las dosis necesarias para producir la enfermedad entre los meses de noviembre y marzo, indicando que no habría variación de toxicidad de la planta durante su ciclo vegetativo. Según Odriozola (Comunicación personal, 2010) tampoco habría cambios en la toxicidad según el ciclo vegetativo de la planta y las intoxicaciones en las diferentes épocas ocurrirían por una variación en la palatabilidad. Por el contrario Giusti (1934) menciona que la toxicidad de *W. glauca* varía con la época del año. De acuerdo a Odriozola (Comunicación personal, 2010), existiría una variación de toxicidad de acuerdo a las diferentes zonas geográficas de Argentina, ya que experimentos realizados por dicho in-



**Figura 6.** Concentración de la enzima aspartato amino transferasa (ASAT) durante el periodo experimental. Día 0= dosificación. Animal N° 5885 dosificado con 2 g de MS/kg de pv, de partes aéreas de planta de *Wedelia glauca* y animal N° 5896 control. Valores de referencia normales: (40-90 U/L).



**Figura 7.** Concentración de la enzima gamma glutamil transferasa (GGT) durante el periodo experimental. Día 0= dosificación. Animal N° 5885 dosificado con 2 g de MS/kg de pv, de partes aéreas de *Wedelia glauca* y animal N° 5896 control. Valores de referencia normales: (4-20 U/L).



investigador no lograron reproducir la intoxicación con plantas de *W. glauca* de determinada región, en dosis única por sonda oro-esofágica a 4 g de MS/kg de pv. Por otra parte Giusti (1930) no consiguió reproducir la intoxicación administrando diariamente 2 a 12 g de planta verde a bovinos y 3 a 6 kg a ovinos por periodos de 6 a 20 días, siendo que la planta fue consumida espontáneamente en este experimento. Collazo y Riet-Correa (1996) en sus ensayos sugieren que la intoxicación por *W. glauca* ocurre solamente cuando la dosis tóxica es ingerida en un corto periodo de tiempo de pocas horas; en correspondencia a lo sucedido en el brote registrado, ya que los animales enfermaron y murieron en las primeras 48 horas, siendo posteriormente retirados del potrero en cuestión.

Son factores también a tomar en cuenta en el desarrollo de la intoxicación, el posible desconocimiento de la planta por parte de los animales y la introducción de los mismos inmediatamente a la cosecha del sorgo, con una alta carga instantánea de 3,42 animales/ha, siendo *W. glauca* la única fuente de forraje verde disponible, permitiendo el alto consumo de la planta.

Es importante destacar que el foco diagnosticado sucedió en invierno, en el mes de Junio, época donde de acuerdo a la bibliografía la parte aérea de la planta desaparece y no se registran brotes (INTA, 2007; Odriozola, 2003). La posible explicación de la presencia de la planta en dicha época, con una altura de entre 30 a 50 cm y en estado de fructificación estaría dada por la cobertura y protección que le proporcionaban las plantas de sorgo granífero antes de su cosecha.

No existe un marco de hipótesis claro de la razón de la difusión de *W. glauca* en un solo potrero. La posible causa de la dispersión de la planta en dicho potrero podría estar asociada a la remoción del monte de *Celtis tala* donde había *W. glauca*, y posterior distribución a través del

laboreo convencional. La dispersión a través de semillas, tanto cerealeras como forrajeras, no se puede descartar, y debería tenerse en cuenta en el futuro, aunque en este caso la semilla de sorgo granífero sembrada en los tres potreros tenía un mismo origen y solo en uno de ellos se desarrolló la planta, donde ya se había constatado la presencia de la misma previamente a la siembra del cereal mencionado.

Los signos clínicos y hallazgos patológicos fueron característicos de un cuadro hepatotóxico agudo con necrosis periacinar. Estos hallazgos fueron similares tanto en los casos clínicos espontáneos y en la reproducción experimental, como a los reportados en la bibliografía para los bovinos, ovinos y cerdos (Morán y Kosik, 1965; Platanow y Lopez, 1978; Riet-Correa, 1978; De Diego y Solla, 1991; Lopez y col., 1991; Collazo y Riet-Correa, 1996; Odriozola, 2003; Rodriguez Armesto y col., 2003).

El animal N° 5885 que recibió la dosis 2 g de MS de partes aéreas de planta/kg de pv no presentó signos clínicos pero tuvo un aumento moderado de la enzima ASAT en las primeras 48 h, revelando una lesión hepatocítica de acuerdo con lo reportado por Collazo y Riet-Correa (1996). Los niveles de GGT no presentaron incrementos por encima del rango normal.

El principio activo de *W. glauca*, es un diterpenoide denominado Atractilósido que forma parte de los carboxiatractilósidos. Compuestos similares también se encuentran en las plantas de *Cestrum parqui* (duraznillo negro) y *Xanthium cavanillesii* (abrojo grande), (Riet-Correa y col, 2009). Existen otras plantas que producen necrosis hepática centrolobulillar como *Cestrum parqui*, *Xanthium cavanillesii*, *Cycas revoluta* y *Sesaea vesitioides*. La larva *Perreyia flavipes* también produce necrosis periacinar siendo su principio activo un heptapéptido deno-

minado pergidin. Ninguna de las plantas mencionadas, ni la larva *Perreyia flavipes* se encontraban en el potrero problema.

Como se mencionó anteriormente la maleza *W. glauca* es una planta perenne, muy invasiva lo que es de tener en cuenta para el control de la diseminación de la misma (Marzocca, 1979; INTA, 2007). Está ampliamente difundida en Argentina y es declarada plaga de la agricultura en ese País, por decreto desde el año 1932 (INTA, 2007). Existen en la bibliografía algunas alternativas para el control químico de esta maleza. Además de medios mecánicos, como extracción manual o laboreo, se recomienda la sal dimetilamina del ácido 2,4-dichlorofenoxiacético (2,4-D) como herbicida, combinado con labranzas adecuadas, a dosis de 2 L/ha (Burkart, 1974). También se puede utilizar el Glifosato que se recomienda a diferentes dosis según el estado de la misma, aunque *W. glauca* posee cierta tolerancia a este herbicida (Dow AgroScience, 2010). Las dosis de glifosato recomendadas son, a 2 L/ha (plantas de semilla de hasta 12 cm de altura), 2.5 L/ha (plantas de más de 15 cm de altura), 3.5 L/ha (rebrotos a partir de rizomas, con más de 4 hojas), 4.5 L/ha (plantas en floración) y 5.5 L/ha (plantas de más de 50 cm de altura), (Monsanto Argentina S.A.I.C, 2009). Debido a la tolerancia innata de *W. glauca* al Glifosato (especies que naturalmente toleran ciertas dosis comerciales de glifosato), es indicado el ester 1-metilheptil del ácido fluroxypyr, herbicida sistémico de acción hormonal a dosis de 300 a 450 cm<sup>3</sup>/ha para el control de la misma (Starane\*Xtra®), (Dow AgroScience, 2010).

Un aspecto importante a tener en cuenta es el reconocimiento de *W. glauca* por parte de técnicos y productores, ya que existen otras plantas tóxicas que presentan un cuadro clínico y patológico similar a ésta lo que podría llevar a confundir focos si no es reconocida correctamente.

### Referencias Bibliográficas

1. **Burkart, A.** (1974). Flora ilustrada de Entre Ríos. Buenos Aires, Ed. INTA, 627 p.
2. **Collazo, L.; Riet-Correa, F.** (1996). Experimental intoxication of sheep and cattle with *Wedelia glauca*. *Vet Human Toxicol.* 38:200-203.
3. **De Diego, L.G.; Solla, D.** (1991). *Wedelia glauca* (sunchillo), comunicación de un caso de intoxicación en bovinos. *Veterinaria (Argentina).* 7:50-51.
4. **Gallo, G.** (1987). Plantas tóxicas para el ganado en el cono sur de América, 2a. ed., Buenos Aires, Ed. Hemisferio Sur, 216 p.
5. **Giusti, L.** (1930). Experiencias sobre la toxicidad de la *Wedelia glauca* (Ortega). *Rev. Med. Vet. Argentina.*, 12 (5):179-201.
6. **Giusti, L.** (1934). Experiencias sobre la acción fisiológica de la *Wedelia glauca* y del *Astragalus bergii*. *Rev. Agr. Argentina.*, T1 (3): 223-228.
7. **INTA** (2007). Plantas hepatotóxicas agudas *Wedelia glauca*. Noticias y comentarios N°418. 3 p.
8. **López, T.A.; Odriozola, E.R.; Eyherabide, J.J.** (1991). Toxicidad vegetal para el ganado. Patología, prevención y control. Cerbas-INTA, Estación experimental Agropecuaria Balcarce. pp: 46-47.
9. **Monsanto Argentina S.A.I.C.** (2009) Manual de uso de Roundup full II. Buenos Aires. Argentina.
10. **Marzocca, A.** (1979). Manual de Malezas. Buenos Aires, Ed. Hemisferio Sur, 564 p.
11. **Morán, B.L.; Kosik, C.V.** (1965). Intoxicación en cerdos por «*Wedelia glauca*» (Ortega). *Rev. Fac. C. Vet. La Plata,* 16:115-119.
12. **Odriozola, E.** (2003). Intoxicaciones de frecuente diagnóstico en la Pampa húmeda Argentina. XXXI Jornadas Uruguayas de Buiatría. Paysandú. pp: 19-25.
13. **Platanow, N.S.; Lopez, T.A.** (1978). *Wedelia glauca*. Estudios sobre su toxicidad. *Producción Animal (Argentina)* 6:620-625.
14. **Riet-Correa, F.** (1978). Enfermedades de los suinos diagnosticadas por el Centro de Investigaciones Veterinarias «Miguel C. Rubino» durante el período 1969-1976. *Veterinaria (Montevideo) Supl. N°2:* 5-10.
15. **Riet-Correa, F.; Medeiros, R.; Pfister, J.; Schild, A.L.; Dantas, A.** (2009). Poisoining by plants, mycotoxins and related substances in Brazilian livestock. Patos, Ed. Sociedade Vicente Pallotti, 246 p.
16. **Rodríguez Armesto, R.; Peralta, C.; Zimmerman, R.; Ochoteco, M.; Repetto, A; Picco, E.J.** (2003). Mortandad en bovinos atribuible a la ingestión de *Wedelia glauca*. *Veterinaria (Argentina).* 20:745-751.
17. **Schteingart, C.D.; Pomilio, A.B.** (1984). Attractyloside, toxic compound from *Wedelia glauca*. *J. Nat. Prod.* 47(6): 1046-1047.
18. **Dow AgroScience.** 2010. [http://www.dowagro.com/PublishedLiterature/dh\\_037b/0901b8038037be79.pdf?filepath=/013-50080.pdf&fromPage=GetDoc](http://www.dowagro.com/PublishedLiterature/dh_037b/0901b8038037be79.pdf?filepath=/013-50080.pdf&fromPage=GetDoc). [http://www.dowagro.com/ar/herbicidas/barbecho/malezas\\_tolerantes.htm](http://www.dowagro.com/ar/herbicidas/barbecho/malezas_tolerantes.htm) . Fecha consulta: 23/01/2010.