

Intoxicación por *Senecio* spp. (Asteraceae) en equinos en Uruguay

Rivero, R.¹; Matto, C.¹; Adrien, M.L.²; Alvarez, V³

RESUMEN

Se describen dos focos de intoxicación por *Senecio* spp. en equinos ocurridos en el Departamento de Paysandú entre Noviembre 2009 y Enero 2010. En ambos focos los animales pastorearon durante el invierno, potreros con baja disponibilidad de forraje con abundante presencia de plantas de *Senecio* spp. Principalmente se afectaron equinos jóvenes. Los signos clínicos observados fueron: pérdida de peso, excitación o depresión, andar compulsivo o en círculos, presión de cabeza contra objetos, ataxia, tenesmo y muerte. En el primer foco la morbilidad registrada fue de 24% y la mortalidad de 20,6%. Mientras que en el segundo, la morbilidad fue de 20% y la mortalidad de 15,5% respectivamente. A la necropsia se destacó al corte un aumento de la consistencia del hígado, con oscurecimiento del parénquima y patrón de áreas rojizas combinadas con áreas más claras. También se observó edema de mesenterio, moderada ascitis y en algunos animales hidropericardio. Los hallazgos histopatológicos más destacados fueron en el hígado, megalocitosis de los hepatocitos, proliferación canalicular, fibroplasia y presencia de nódulos de regeneración, y en el sistema nervioso central, vacuolización de la sustancia blanca del encéfalo, presencia de astrocitos de Alzheimer tipo II y moderado edema perivascular y perineuronal.

Palabras clave: *Senecio*, Asteraceae, enfermedades de los equinos, patología

SUMMARY

Two outbreaks of *Senecio* spp. intoxication in horses, occurred in Paysandú County between November 2009 and January 2010 are described. In both situations animals grazed during last winter, paddocks with low forage availability and plenty of *Senecio* spp. plants. Mainly young animals were affected. Clinical signs were: loss of weight, excitability or depression, aimless walking, circling, head pressing, ataxia, tenesmus and death. In the first outbreak morbidity was 24% and mortality 20.6%, whereas in the second morbidity was 20% and mortality 15.5%. At necropsy liver was firmer, with darker parenchyma or enhancement of the lobular pattern. It was also found mesenteric edema, moderate ascites and in some animals hydropericardium. Main histopathological findings were in liver hepatomegalocytosis, biliary hyperplasia, fibrosis and presence of regeneration nodules; in central nervous system there were spongy degeneration of cerebral white matter, Alzheimer type II astrocytes, and mild perivascular and perineuronal edema.

Key words: *Senecio*, Asteraceae, diseases of horses, pathology

INTRODUCCIÓN

El género *Senecio* se encuentra dentro de la familia de las plantas compuestas (Compositae) y está integrado por más de 1200 especies distribuidas mundialmente (principalmente en zonas de clima templado y templado-cálido). En Uruguay se han identificado 25 especies diferentes de *Senecio*, siendo las principales *S. selloi*, *S. madagascariensis*, *S. brasiliensis* y *S. grisebachii* (Preliasco y Monroy, 2008). Este género provoca cuantiosas pérdidas en la producción pecuaria, debido a su toxicidad para bovinos, equinos, ovinos, caprinos, suinos, entre otras especies y también por su alta capacidad de invasión (Preliasco y Monroy, 2008). Uruguay registra una importante morbilidad y mortalidad de bovinos debido a plantas tóxicas, siendo *Senecio* spp. la

principal planta del Este del país y la segunda más importante en el Litoral-oeste (Rivero y col., 2009).

A nivel mundial se encuentran escasos reportes de intoxicación por *Senecio* spp. en equinos. En Canadá se registró un caso colectivo de intoxicación en animales a pastoreo por *Senecio jacobaea*, relacionado a un período de sequía previo en el área y presencia dominante de esta maleza (De Lanux-Van Gorder, 2000).

En América del Sur, también existen pocos registros de casos de intoxicación. En Brasil el primer caso fue reportado por Carvalho y Mauge (1946), citado por Riet-Correa y col. (1998) con *Senecio brasiliensis*. Los estados de Santa Catarina y Río Grande do Sul, han registrado focos de intoxicación por *Senecio brasiliensis* y *Senecio oxyphyllus* en equinos

en pastoreo o que recibían fardos de alfalfa contaminados, desconociéndose en uno de los focos la especie responsable (Gava y Barros, 1997; Karam y col, 2004; Lucena y col., 2010). En Chile, el Hospital Veterinario de la Universidad Austral ha reportado el diagnóstico de seneciosis en equinos por *Senecio erraticus* (Araya, 1990).

Pilati y Barros (2007), en Brasil realizaron la reproducción experimental de la intoxicación por *Senecio brasiliensis* en equinos, resultando tóxico y mortal tanto en dosis únicas a 8,75 g/kg y 15 g/kg, como en dosis repetidas que variaron entre el 1,74% al 9.66% del peso vivo.

En Uruguay la ocurrencia de casos de intoxicación por *Senecio* spp. en equinos es rara. Solo hay un foco registrado por el Laboratorio Regional Este de la

¹«DILAVE «Miguel C. Rubino», Laboratorio Regional Noroeste C.C. N°57037, Paysandú-Uruguay, CP 60.000. Correo electrónico: rrivero@mgap.gub.uy

²Facultad de Veterinaria, Dpto de Salud en los Sistemas Pecuarios. Estación Experimental «Dr. Mario A. Cassinoni», Paysandú. Ruta 3, Km 363.

³Ejercicio Liberal. Avenida España 1431, Paysandú, Uruguay.

Recibido: 30/9/10 Aprobado: 14/10/10

DILAVE «Miguel C. Rubino», en el Departamento de Treinta y Tres en el año 2007, donde de una población de 10 equinos enfermaron 5 y murieron 3 (Dutra, F., Comunicación Personal, 2010).

La toxicidad de las diferentes especies de *Senecio*, se debe a la presencia de alcaloides pirrolizidínicos, que producen una inhibición de la síntesis de ADN y la mitosis de los hepatocitos, provocando hepatomegalocitosis, diferentes grados de fibrosis hepática y proliferación de los ductos biliares (Stalker y Hayes, 2007).

Los equinos intoxicados por *Senecio* presentan comúnmente signos de encefalopatía hepática como: presión de cabeza contra objetos, andar compulsivo o en círculos, somnolencia, ataxia, ceguera, dismetría, convulsiones y coma terminal. También se observan otros signos como anorexia, disfagia, masticación continua, pérdida de peso, diarrea o constipación, ictericia y fotosensibilización (Gava y Barros, 1997; Riet-Correa y col., 2009; Stalker y Hayes, 2007). El cuadro clínico tiene una evolución variable, reportándose en casos experimentales duración de 1 a 30 días (Pilati y Barros, 2007) y en casos espontáneos de 3 a 60 días (Gava y Barros, 1997).

El objetivo del presente trabajo es describir dos focos recientes de intoxicación por *Senecio spp.* en equinos en el área litoral-oeste del Uruguay.

MATERIALES Y MÉTODOS

Los focos se observaron en dos establecimientos rurales del Departamento de Paysandú 3° y 4° seccional policial respectivamente. Los datos epidemiológicos, clínicos y patológicos fueron colectados durante las visitas realizadas a los predios afectados.

En ambos establecimientos se tomaron muestras de plantas de *Senecio spp.* para su tipificación, por parte del Grupo Disciplinario de Pasturas (Departamento de Producción Animal y Pasturas), Estación Experimental «Mario A. Cassinoni» (EEMAC) de la Facultad de Agronomía, Universidad de la República.

Las observaciones clínicas fueron complementadas con necropsias. En el primer foco se realizaron dos necropsias y en el segundo foco una. En ambos focos los animales necropsiados correspondían a categorías jóvenes, potrancos diente de

leche de aproximadamente 2 años. Las muestras obtenidas fueron procesadas por la sección histopatología del Laboratorio Regional Noroeste de la DILAVE «Miguel C. Rubino», donde fueron fijadas en formol bufferado al 10%, embebidas en parafina, cortadas en secciones de 5 micras de espesor y coloreadas con hematoxilina y eosina (HE).

RESULTADOS

Tipificación botánica

Las plantas obtenidas en ambos focos fueron identificadas como *Senecio grisebachii* (Ing. Agr. Ramiro Zanoniani, Dpto. de Producción Animal y Pasturas, EEMAC, Facultad de Agronomía, UdelaR).

Datos epidemiológicos, signos clínicos y hallazgos anatómopatológicos

Primer foco

En el mes de noviembre de 2009 se concurreó a un establecimiento localizado en la 3ª seccional policial de Paysandú, por el motivo de la muerte de equinos en los últimos 20 días y desmejoramiento progresivo en otros animales del lote. El mismo estaba compuesto de 29 equinos de la raza Criolla, de varias categorías, que pastoreaban un potrero de campo natural con buena disponibilidad de forraje. Durante el invierno de 2009, este lote había permanecido en otro establecimiento ubicado en la 6ª seccional policial de Paysandú, donde los animales pastorearon potreros con escasa disponibilidad de alimento y abundante presencia de plantas de *Senecio grisebachii* con evidencia de haber sido consumidas. El día de la visita había tres animales afectados, de los cuales uno sobrevivió y dos murieron. Estos eran animales jóvenes de aproximadamente 2 años de edad, siendo afectados ambos sexos. Los signos clínicos observados fueron adelgazamiento, excitación o depresión, andar compulsivo, incoordinación, ataxia, presión de la cabeza contra objetos, masticación continua y

muerte (Figura 1). En el lote enfermaron 7 animales (morbilidad: 24%) y murieron 6 (mortalidad: 20,6%), correspondiendo la mayoría a categorías jóvenes, menores de 3 años de edad.

A la necropsia de dos animales los mismos presentaban hígado con coloración más oscura de lo normal, aumento de consistencia y acentuación del patrón lobular. En el abdomen había moderada ascitis y en el mesenterio edema. A nivel de encefalo se observó congestión meníngea.

El examen histopatológico reveló hígado con moderada proliferación fibroblástica a predominio periportal, proliferación de los ductos biliares, hepatomegalocitosis (aumento de tamaño del núcleo y citoplasma) con moderada vacuolización de los hepatocitos, hemorragias y necrosis individual (Figura 2). El intestino delgado tenía severo edema en la capa submucosa y enteritis catarral con infiltración por eosinófilos. En el sistema nervioso central las meninges se encontraban congestivas. En la sustancia gris se observó edema perivascular y perineuronal, vacuolización de la sustancia blanca cortical (estatus esponjoso) con congestión.

Segundo foco

En el mes de enero de 2010, en un predio ubicado en la 4ª seccional policial de Paysandú, se concurreó por un cuadro de mortalidad en equinos con sintomatolo-



Figura 1. Equino hembra, 2 años de edad. Adelgazamiento, depresión, incoordinación.



Figura 2. Hígado. Equino afectado en el primer foco. Fibroplasia, megalocitosis, proliferación de los canaliculos biliares, necrosis individual. H.E. 250X.

gía nerviosa. El lote de 45 animales permaneció durante el invierno del año 2009 en un potrero de campo natural de 30 ha con presencia de plantas de *Senecio grisebachii* y escaso forraje, donde el productor constató el consumo de la misma por los equinos. Los primeros signos clínicos en los animales afectados se observaron a partir de Noviembre de 2009. Presentaban pérdida de peso, ictericia, depresión, alejamiento del lote, andar en círculos e incoordinación y tenesmo. Fueron afectadas dos yeguas de 6 años, seis potrancas y una yegua de 15 años. La morbilidad fue de 20% y la mortalidad de 15,5%. En las necropsias practicadas se observó ictericia en subcutáneo, ascitis e hidropericardio. Hígado con parénquima con áreas rojizas y claras con aumento de consis-

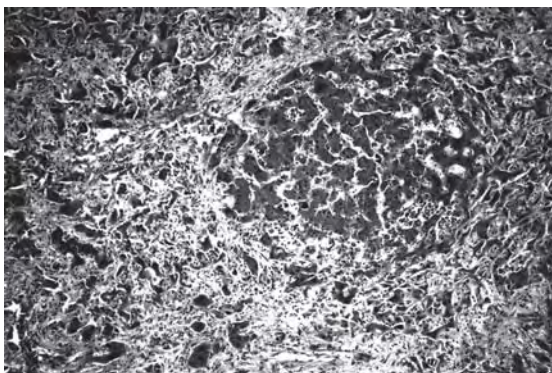


Figura 3. Hígado. Equino afectado en el segundo foco. Megalocitosis, fibroplasia, presencia de nódulo de regeneración. H.E. 250X.

tencia y presencia de nódulos blanquecinos de 2 a 3 mm de diámetro. El estómago presentaba numerosas úlceras en su mucosa; el mesenterio con moderado edema y escasa presencia de grasa. En la histopatología se destacaba en hígado proliferación del epitelio canalicular biliar principalmente a nivel de tríadas portales, fibroplasia difusa, megalocitosis y presencia de varios nódulos de regeneración (Figura 3). A nivel de sistema nervioso central, en la sustancia gris cortical moderada degeneración neuronal, observándose moderado edema perivascular y vacuolización (estatus esponjoso) en la sustancia blanca en corteza, ganglio basal, tálamo y cerebelo; presencia de astrocitos de Alzheimer tipo II.

DISCUSIÓN

En los dos focos descritos, los datos epidemiológicos, signos clínicos, lesiones macroscópicas y los hallazgos histopatológicos permiten realizar un diagnóstico de intoxicación por *Senecio spp.* en equinos, estando en concordancia con lo reportado por diferentes autores (Araya, 1990; De Lanux-Van Gorder, 2000; Gava y Barros, 1997; Pilati y Barros, 2007; Riet-Correa y col., 2007; Riet-Correa y col., 2009).

En Uruguay no existen trabajos que describan casos de intoxicación por *Senecio spp.* en equinos. En la región sur de Brasil, entretanto, la constatación de casos de intoxicación no es muy frecuente, en comparación al número de focos registrados en bovinos y en menor proporción, en ovinos (Karam y col., 2004; Lucena y col., 2010). Esto se relacionaría con una selectividad mayor de los equinos en sus hábitos alimenticios (Gava y Barros, 1997). También a un mayor cuidado de estos animales con respecto a otras especies, debido a que los equinos son utilizados para el trabajo o transporte y generalmente son destinados a potreros con buena disponibilidad de forraje e incluso

suplementados en situaciones de penuria alimenticia.

En ambos focos se tipificó la presencia de *Senecio grisebachii* en los potreros, especie que se encuentra en mayor proporción en el litoral de Uruguay (Preliasco y Monroy, 2008). En nuestro País, esta planta fue administrada experimentalmente a bovinos, resultando tóxica a dosis de 15, 24 y 45 g/kg de peso vivo (Preliasco y Monroy, 2008). En relación a esta especie, estudios recientes realizados en el USDA-ARS Poisonous Plant Research Laboratory (Utah, Estados Unidos) a partir de muestras remitidas por el Laboratorio Regional Noroeste de plantas de la región litoral-oeste, indican que *S. grisebachii* tiene una concentración de alcaloides pirrolizidínicos totales de entre 2944 a 3761 µg/g, por lo que sería de alta toxicidad para los animales (Rivero, 2010; datos sin publicar).

La casuística del Laboratorio Regional Noroeste en el período 1998-2010, registró un pico epidémico de presentación de focos de intoxicación por *Senecio spp.* en bovinos durante el segundo semestre del año 2009. Esto se encuentra claramente relacionado al período de sequía sufrido en la región litoral de Uruguay en el período setiembre 2008 a febrero 2009 (INIA GRAS, 2008, 2009) lo que produjo escasez de forraje y el consumo de la planta por bovinos y equinos. Se observa una asociación temporal entre el pico epidémico de presentación de intoxicación por *Senecio spp.* en bovinos en el área de influencia del Laboratorio, y la ocurrencia de los focos en equinos. Similares condiciones climáticas y de disponibilidad forrajera, se registraron en el foco descrito en Canadá (De Lanux-Van Gorder, 2000).

El hecho de que, en ambos casos fueran afectados mayoritariamente animales jóvenes, podría estar en relación a varios factores como: desconocimiento de la planta (Giles, 1983; citado por Araya, 1990); o una menor masa corporal que un animal adulto, por lo que requerirían una cantidad menor para ser intoxicados. Sin embargo, algunos autores reportan una variación individual con respecto a la susceptibilidad a los alcaloides pirrolizidínicos (Craig y col., 1991; citado por De Lanux-Van Gorder, 2000) que fue constatada en reproducciones experimentales en equinos en Brasil (Pilati y Barros, 2007).

El cuadro clínico observado junto con los hallazgos histopatológicos a nivel de hígado, indican que los animales presentaron un cuadro de curso crónico con desarrollo de fibrosis hepática. Esto podría estar dado por el consumo de dosis altas de plantas respecto al peso vivo durante un largo período de tiempo (Pilati y Barros, 2007). Por otro lado, en el momento que se presentan los signos clínicos las lesiones hepáticas son irreversibles (Mendel y col., 1988, citado por Araya, 1990). La sintomatología observada a predominio nervioso estaría en relación a la hiperamoniemia presente, como consecuencia de la pérdida de funcionalidad hepática. Otro signo de falla hepática como fotosensibilización, descrito en equinos por otros autores, no fue observado en estos

casos de campo (Gava y Barros, 1997; Pilati y Barros, 2007). Los hígados de los equinos afectados presentaban al estudio histopatológico principalmente hepatomegalocitosis y fibrosis periportal moderada, a diferencia de lo que se observa en los bovinos donde la proliferación de tejido fibroso es difusa, infiltrando a lo largo de los sinusoides, separando los lóbulos y aislando los hepatocitos (Stalker y Hayes, 2007).

La ausencia de lesiones histopatológicas inflamatorias y/o degenerativas específicas en el sistema nervioso central, asociadas a la epidemiología y signos clínicos observados, permiten descartar otras enfermedades que causan sintomatología nerviosa en equinos como: encefalomielitosis vírica (tipo occidental, oriental y ve-

nezolana), rabia, Fiebre del Nilo occidental, mieloencefalopatía por herpesvirus (HVE-1), intoxicación por *Centaurea solstitialis*, tétanos, leucoencefalomalacia (*Fusarium moniliforme*), intoxicación por plomo y botulismo (Radostits y col., 2002).

Si bien la intoxicación por *Senecio* spp. en equinos es de reciente descripción en Uruguay, es una enfermedad a tener en cuenta, ya que la planta se encuentra distribuida en todo el territorio, puede provocar pérdidas económicas por muerte de animales y sobre todo, es importante para el diagnóstico diferencial de enfermedades con sintomatología nerviosa que constituyen Zoonosis como Encefalomielitosis Equina Este, Oeste y Venezolana; Fiebre del Nilo y Rabia.

Referencias Bibliográficas

1. **Araya, O.** (1990). Seneciosis en caballos. Monografías de Medicina Veterinaria, Vol.12 (1), julio. Instituto Ciencias Clínicas Veterinarias. Facultad Ciencias Veterinarias. Universidad Austral de Chile. Versión electrónica.
2. **De Lanux-Van Gorder, V.** (2000). Tansy ragwort poisoning in a horse in southern Ontario. *Can Vet J* 2000; 41:409-410.
3. **Gava, A.; Barros, C.S.L.** (1997). *Senecio* spp. poisoning of horses in Southern Brazil. *Pesq. Vet. Bras.* 17(1):36-40.
4. **INIA GRAS** (2009). Boletín Agroclimático. Año IV, N 2 Febrero 2009. Pp: 1-4.
5. **INIA GRAS** (2008). Estado de algunas variables agro-climáticas en septiembre de 2008 y perspectivas climáticas para el trimestre octubre, noviembre y diciembre de 2008. pp: 1-8.
6. **Karam F.S.C.; Soares M.P.; Haraguchi M.; Riet-Correa F.; Méndez M.C.; Jarenkow J.A.** (2004). Aspectos epidemiológicos da seneciose na região sul do Rio Grande do Sul, Brasil. *Pesq. Vet. Bras.* 24(4): 191-198.
7. **Lucena R.B.; Rissi D.R.; Maia L.A.; Dantas A.F.M.; Flores M.A.; Nobre V.M.T.; Riet-Correa, F.; Barros, C.S.L.** (2010). Intoxicação por alcaloides pirrolizidínicos em ruminantes e eqüinos no Brasil. *Pesq. Vet. Bras.* 30(5):447-452.
8. **Pilati, C. y Barros, C.S.L.** (2007). Intoxicação experimental por *Senecio brasiliensis* (Asteraceae) em eqüinos. *Pesq. Vet. Bras.* 27(7):287-296.
9. **Preliasco, M. y Monroy, N.** (2008). Investigación sobre la toxicidad de *Senecio grisebachii* en bovinos del Uruguay. Tesis de Grado, Facultad de Veterinaria, Montevideo. 66p.
10. **Radostits, O.M.; Gay, C.C.; Blood, D.C.; Hinchcliff, K.W.** (2002). *Medicina Veterinaria*. 9a. ed., Madrid, Ed. Mc Graw-Hill-Interamericana. 2215 p., 2 v.
11. **Riet-Correa, F.; Medeiros, R.; Pfister, J.; Schild, A.L.; Dantas, A.** (2009). Poisoning by plants, mycotoxins and related substances in Brazilian livestock. *Patos*, Ed. Sociedade Vicente Pallotti. 246 p.
12. **Riet-Correa, F.; Schild, A.L.; Lemos, R.A.; Borges, J.R.** (2007). Plantas que causam fibrose hepática, In: Riet-Correa, F.; Schild, A.L.; Lemos, R.A.; Borges, J.R., *Doenças de ruminantes e eqüídeos*, 3a. ed., Santa María, Ed. Palotti, pp. 106-114, Vol 2.
13. **Riet-Correa, F.; Pereira Soares, M.; Mendez, MC.** (1998). Intoxicações em eqüinos no Brasil. *Ciência Rural*, Santa Maria, V. 28, N 4. pp. 715-722.
14. **Rivero, R.; Matto, C.; Dutra, F.; Riet-Correa, F.** (2009). Toxic plants affecting cattle and sheep in Uruguay. 8th International Symposium on poisonous plants. João Pessoa, Brazil. pp 1.
15. **Stalker, M.J y Hayes, M.A.** (2007). Liver and biliary system, In: Jubb, K.V.F.; Kennedy, P.C.; Palmer, N.C., *Pathology of domestic animals*, 5a. ed., Philadelphia, Ed. Elsevier, pp. 297-388, 3 vol.