

Intoxicación por “cafetillo” (*Cassia occidentalis*) en bovinos del nordeste argentino

Mussart, N.B.¹; Koza, G.A.²; Lértora, J.³;
Álvarez Chamale, G.M.⁴; Coppo, J.A.²

¹Servicio de Análisis Clínicos, ²Cátedra de Fisiología, ³Patología General y Sistemática, Facultad de Ciencias Veterinarias, Universidad Nacional del Nordeste, Sargento Cabral 2139, Corrientes (3400), Argentina.

⁴Profesión libre. E-mail: fisiología@vet.unne.edu.ar

Resumen

Mussart, N.B.; Koza, G.A.; Lértora, J.; Álvarez Chamale, G.M.; Coppo, J.A.: Intoxicación por “cafetillo” (*Cassia occidentalis*) en bovinos del nordeste argentino. *Rev. vet.* 24: 2, 138-143, 2013. Se reportan dos episodios espontáneos de intoxicación con *Cassia occidentalis* en bovinos de las provincias de Corrientes y Chaco, Argentina. Los accidentes ocurrieron por ingestión de forraje contaminado por la leguminosa tóxica y causaron la muerte de 60 animales. El cuadro clínico se caracterizó por anorexia, diarrea, deshidratación, temblores musculares, marcha tambaleante, decúbito esternal o lateral, pedaleo, opistótonos, disnea y muerte. En el contenido ruminal se hallaron vainas y semillas de *C. occidentalis*. La patología clínica reveló signos de inflamación aguda y/o necrosis tisular (leucocitosis neutrofílica) con anemia concomitante (en algunos casos enmascarada por hemoconcentración, con aumento de proteínas totales). Las alteraciones bioquímicas coincidieron con los cambios histopatológicos verificados. El miocardio y los músculos de la pelvis y miembros posteriores revelaron áreas de necrosis coagulativa (rabdomiólisis), en consonancia con los aumentos séricos de las actividades CPK, LDH y AST. La hepatomegalia y el cambio de coloración del hígado correlacionaron con el hallazgo microscópico de degeneración grasa periportal y necrosis coagulativa centrolobulillar, cuadro compatible con el daño hepático indicado por la disminución de la albuminemia y las elevaciones séricas de globulinas, bilirrubina y enzimas ALP, GGT y AST. Los riñones, edematosos, revelaron tumefacción de células epiteliales tubulares y obstrucción de túbulos corticales y medulares por cilindros hialinos. Estas alteraciones renales coincidieron con los aumentos séricos de urea, creatinina y fósforo inorgánico, así como los hallazgos de proteinuria, leucocituria, cilindruria y hematuria (mioglobinuria?). La posibilidad de intoxicación por *C. occidentalis* debe tenerse en cuenta al momento de establecer el diagnóstico de bovinos que cursan con síntomas gastrointestinales, musculares, hepáticos, respiratorios y renales.

Palabras clave: bovino, intoxicación, *Cassia occidentalis*, síntomas, bioquímica, histopatología.

Abstract

Mussart, N.B.; Koza, G.A.; Lértora, J.; Álvarez Chamale, G.M.; Coppo, J.A.: Poisoning with “cafetillo” (*Cassia occidentalis*) in cattle from Northeastern Argentina. *Rev. vet.* 24: 2, 138-143, 2013. Two spontaneous episodes of poisoning with *Cassia occidentalis* in cattle from Corrientes and Chaco (Argentina), are reported. Accidents were due to the ingestion of forage contaminated with the toxic leguminous and 60 animals died. Signology was characterized by anorexy, diarrhea, dehydration, muscular tremors, wobbly march, sternal or lateral decubitus, pedalling, opisthotonos, dyspnea and death. Pods and seeds of *C. occidentalis* were found in rumen content. Acute inflammation and/or tissular necrosis (neutrophilic leukocytosis) with concomitant anemia (in some cases masked by hemoconcentration, with increase of total proteins) were revealed by clinical pathology. Biochemical alterations were in concordance with the histopathological changes. Myocardium as well as muscles from pelvis and back legs revealed coagulative necrosis areas (rhabdomyolysis), with increased CPK, LDH and AST levels. Hepatomegalia and liver color alteration correlated with the microscopic findings of fatty periportal degeneration and coagulative centrilobular necrosis, alterations compatible with hepatic damage indicated by decrease of serum albumin and increments of globulins, bilirubin and ALP, GGT and AST enzymes. Kidneys were edematous and revealed swelling of tubular epithelial cells and obstruction of cortical and medullar tubules by hyaline cylinders. These renal alterations coincided with the serum increases of

urea, creatinine and inorganic phosphorous, as well as the discoveries of proteinuria, leukocyturia, cylindruria and hematuria (myoglobinuria?). *C. occidentalis* poisoning in cattle may be considered as a possible diagnose when gastrointestinal, muscular, hepatic, respiratory and renal symptoms are present at the same time.

Key words: cattle, intoxication, *Cassia occidentalis*, symptoms, biochemistry, histopathology.

INTRODUCCIÓN

Cassia occidentalis (*Senna occidentalis*), conocida vulgarmente como cafetillo, es una planta capaz de provocar necrosis de músculo esquelético, hígado y corazón en rumiantes^{1, 11, 19}, cerdos¹⁴, equinos^{12, 16} y aves de corral¹⁵. Es una leguminosa ampliamente distribuida en regiones tropicales y subtropicales de distintas partes del mundo; crece en campos naturales y de pasturas implantadas, compartiendo el suelo junto a especies forrajeras, como el sorgo, maíz y soja¹⁰. Habitualmente, la intoxicación es accidental y ocurre por la ingestión de cereales o heno contaminados con semillas, hojas y tallos de *C. occidentalis*^{7, 11, 16, 19}. También se reportan casos de intoxicación en campos naturales con sistemas de pastoreo intensivo-extensivos, en campos desmontados¹ o en pasturas implantadas¹³.

La planta contiene principios miotóxicos que aún no fueron determinados. Posee altos niveles de alcaloides, albúmina tóxica, N-metilmorfina y oximetiltraquinonas^{4, 9, 19, 20}. Estudios realizados en ratas revelaron que la toxicidad ocurre en intoxicaciones crónicas, no así en forma aguda o subaguda¹⁸. La medicina le asigna a esta planta propiedades antibacterianas, antimicóticas, anti-diabéticas, antiinflamatorias, anticancerígenas y anti-mutagénicas, así como actividad hepatoprotectora²¹. En Argentina se citan escasos episodios de intoxicación por consumo de cafetillo; los casos reportados ocurrieron en las provincias de Catamarca¹ y Salta¹³.



Figura 1. Sorgo contaminado con *Cassia occidentalis*, reconocible por sus vainas de color marrón con el extremo libre curvado hacia arriba.



Figura 2. Vaca en período de estado, imposibilitada de superar el decúbito esternal.



Figura 3. Vaca en decúbito lateral abandonado, cursando el episodio final de la intoxicación.

El objetivo del presente reporte fue comunicar el primer caso de intoxicación con *C. occidentalis* en la Provincia del Chaco y el segundo reconocido en la Provincia de Corrientes⁶, siendo el primero reportado para el Departamento de Goya.

MATERIAL Y MÉTODOS

Casos en Corrientes. El episodio se registró en un lote de 70 bovinos, entre vacas y toros, de un campo ubicado en el municipio de Riachuelo, Provincia de Corrientes, en el mes de mayo de 2012. Un cultivo de sorgo contaminado con *C. occidentalis* (Figura 1) fue cosechado, molido y administrado al lote de animales. Ocho vacas presentaron anorexia, diarrea, deshidratación, temblores musculares y debilidad de miembros posteriores con andar incoordinado. Uno o dos días después de iniciado los síntomas los animales adoptaron la posición decúbito esternal o lateral sin poder incorporarse (Figuras 2 y 3), no obstante permanecieron

alertas y, a aquéllos a quienes se les suministró comida y agua, continuaron alimentándose y bebiendo. Cuatro vacas no se recuperaron y murieron luego de 2-3 días de permanecer en decúbito.

Casos en Chaco. El segundo suceso ocurrió en un establecimiento situado a 20 km al sudoeste de Sáenz Peña, Provincia del Chaco, en el mes de mayo de 2013, sobre un lote de 120 vaquillas de 30 meses de edad, de las razas Brangus y Braford. Los animales se encontraban en un potrero de unas 25 ha, en el cual existía una asociación de gramíneas implantadas, mayormente "gatton panic" (*Panicum maximum*) y naturales (predominantemente sorgo de Alepo, *Sorghum halepense*), contaminadas con *C. occidentalis*. Las vaquillas estaban a la espera de la realización de maniobras sanitarias que se demoraron varios días; la elevada carga animal provocó que las vaquillas recurrieran a la ingestión de las pasturas contaminadas.

Sobre el total del rodeo, 56 animales sufrieron la intoxicación y murieron a causa de la misma. Las vaquillas presentaron cuadros de diarrea, deshidratación y debilidad muscular en los miembros posteriores, lo cual provocaba marcha tambaleante y descoordinada. Los animales caídos permanecían en decúbito, con intentos fallidos de incorporación y pedaleo, conservando en todo momento la atención y el sensorio. Con el correr de los días apareció un acentuado opistótonos y una disnea cuyo epílogo fue la parálisis de los músculos respiratorios.

Análisis hematológicos. Se tomaron muestras sanguíneas (por venopunción yugular) de un animal de Corrientes y cinco de Chaco. La sangre fue fraccionada en dos alícuotas, una con anticoagulante (EDTA) y otra sin anticoagulante, para la obtención del suero. Con la sangre entera anticoagulada se efectuaron las determinaciones de hematocrito, hemoglobina, recuento de glóbulos rojos y blancos, así como recuento diferencial leucocitario y cuantificación de los índices hematimétricos (volumen corpuscular medio VCM, hemoglobina corpuscular media HCM y concentración de hemoglobina corpuscular media CHCM) de acuerdo a técnicas convencionales.

Con el suero obtenido se procedió a la valoración bioquímica de triglicéridos (lipasa-peroxidasa), colesterol total (colesterol-oxidasa/peroxidasa), glucosa (oxidasa/peroxidasa), calcio (arsenazo), fósforo inorgánico (molibdato-ascorbato), bilirrubina total y directa (diazorreactivo), creatinina (picrato alcalino), proteínas totales (método del biuret), proteinograma electroforético (albúmina, globulinas alfa, beta y gamma por separación electroforética en acetato de celulosa, coloración amidoschwartz y valoración por transparentización y densitometría), gammaglutamiltranspeptidasa GGT (cinética c/p-nitroanilida, 405 nm), aspartatoaminotransferasa AST (método UV c/NADH/L-aspartato), fosfatasa alcalina ALP (fenilfosfato aminoantipirina), lactato deshidrogenasa LDH (NAD lactato), butirilcoli-

nesterasa CHE (butiriltiocolina) y creatinfosfoquinasa CPK (UV optimizado-IFCC).

Urianálisis. Con muestras de orina obtenidas directamente de la vejiga de los animales necropsiados o bien por punción vesical, se realizaron urianálisis (tiras reactivas) e inspección del sedimento (microscopía óptica, previa centrifugación).

Con los resultados obtenidos de las variables bioquímicas de los cinco animales oriundos de Chaco (similar sintomatología) se llevaron a cabo cálculos de estadística descriptiva (media aritmética y desvío estándar).

Estudios histopatológicos. Se practicó la necropsia de dos vacas de Corrientes y cuatro vaquillas de Chaco, según procedimientos establecidos¹⁷. Los estudios histopatológicos de las muestras tomadas en las necropsias, se efectuaron según técnicas convencionales (inclusión de cortes en parafina, coloración con hematoxilina y eosina).

RESULTADOS Y DISCUSIÓN

Los síntomas registrados fueron anorexia, deshidratación, diarrea, temblores musculares, incoordinación y debilidad del tren posterior, permaneciendo los animales en decúbito esternal o lateral, sin poder incorporarse. La bibliografía consultada señala una alta coincidencia con la sintomatología reportada por otros investigadores¹³. En anteriores trabajos se reportó daño cerebelar, el cual podría haber sido el origen de la incoordinación de la marcha, agudizada por la necrosis muscular². Otros autores hallaron que los animales intoxicados exteriorizaban signos clínicos asociados con una hepatoencefalopatía, que con frecuencia ocasionaba la muerte de manera repentina¹⁶.

Otro síntoma, no constatado en la intoxicación natural pero sí en la reproducción experimental en bovinos, fue la dificultad respiratoria atribuible a la necrosis de los músculos intercostales y el diafragma^{4, 19}. Las intoxicaciones severas (dosis elevadas) pueden culminar con la instalación de un síndrome de encefalopatía hepática debido al rápido desarrollo de una severa necrosis de los hepatocitos^{16, 20}. En intoxicaciones crónicas con bajas dosis de *C. occidentalis*, suelen presentarse signos de insuficiencia cardíaca congestiva debido a la necrosis del miocardio^{3, 9}. Los aceites catárticos contenidos en las vainas de *C. occidentalis* son responsables de ocasionar diarrea, atonía ruminal, tenesmo, constipación y dolor abdominal¹⁹.

Los resultados obtenidos para las variables bioquímicas analizadas se consignan en Tabla 1. La patología clínica de uno de los animales intoxicados en el establecimiento de Corrientes, reveló descensos de hematocrito, hemoglobina y eritrocitos, acompañados por elevado recuento leucocitario (inflamación, necrosis) y marcada neutrofilia (indicadora de proceso agudo). Las proteínas totales se hallaron en valores casi normales, pero las albúminas arrojaron tasas muy

Tabla 1. Valores hemáticos obtenidos de animales intoxicados con *Cassia occidentalis*.

parámetro	Corrientes	Chaco (n = 5)						
	n=1	1	2	3	4	5	x	DE
hematocrito (%)	23	43	36	45	53	52	45,8	6,9
hemoglobina (g/dl)	11,5	13,4	14,6	14,7	16,6	18,4	15,6	1,9
eritrocitos (T/l)	5,2	8,5	7,5	9,0	10,0	10,3	9,06	1,14
leucocitos (G/l)	12,8	8,6	22,0	22,4	10,4	22,0	17,1	6,9
neutrófilos (%)	83	61	60	50	52	69	58,4	7,6
linfocitos (%)	13	35	34	43	45	29	37,2	6,6
monocitos (%)	3	3	3	2	2	2	2,4	0,55
eosinófilos (%)	1	1	3	5	1	0	2	2
basófilos (%)	0	0	0	0	0	0	0	0
VCM (fl)	44	50	48	50	53	50	50	2
HCM (pg)	22	15	19	16	16	17	17	2
CHCM (%)	50	31	40	32	31	35	34	4
urea (g/l)	1,56	0,73	0,97	1,00	0,72	0,67	0,82	0,15
colesterol tot. (g/l)	0,69	1,02	0,38	0,58	0,88	0,50	0,67	0,27
proteínas tot. (g/dl)	6,63	7,81	7,11	7,86	7,84	8,41	7,81	0,46
albúminas (g/dl)	0,91	1,82	1,52	1,39	2,05	1,73	1,70	0,26
alfa globul. (g/dl)	0,65	0,56	0,62	0,70	1,10	0,75	0,75	0,21
beta globul. (g/dl)	1,1	1,54	1,20	1,30	1,51	1,68	1,45	0,19
gamma glob.(g/dl)	3,97	3,89	3,77	4,47	3,18	4,25	3,91	0,50
relación alb/glob	0,15	0,30	0,27	0,21	0,35	0,25	0,28	0,05
globulinas tot.(g/dl)	5,72	5,99	5,59	6,47	5,79	6,68	6,10	0,90
ALP (UI/l)	585	198	206	333	203	296	247	63
AST (UI/l)	900	469	980	1000	270	900	724	217
GGT (UI/l)	77	13	15	15	8	13	13	3
CHE (UI/l)	685	302	333	151	288	265	268	70
calcio (mg/dl)	5,40	8,77	8,69	8,99	8,98	8,09	8,70	0,37
fósforo in. (mg/dl)	16,85	-	-	-	-	-	-	-
LDH (UI/L)	2071	-	-	-	-	-	-	-
CPK (UI/L)	365	-	-	-	-	-	-	-
creatinina (mg/l)	26	-	-	-	-	-	-	-
bilirrubina tot.(mg/l)	15,37	-	-	-	-	-	-	-
bilirrubina dir.(mg/l)	4,91	-	-	-	-	-	-	-
triglicéridos (g/l)	0,15	-	-	-	-	-	-	-

bajas y las globulinas estaban elevadas, en consonancia con incrementos de bilirrubina total y directa (falla hepática?). Los aumentos de algunas actividades enzimáticas (ALP, AST, GGT) corroborarían la pérdida de la función hepática, así como la destrucción de tejido muscular (CPK, LDH). Los bajos niveles de calcio y marcados aumentos de urea, creatinina y fósforo inorgánico podrían haber señalado un bloqueo renal. El urianálisis reveló aumento de urobilinógeno (2 mg/dl), elevada proteinuria 100 mg/dl, pH alcalino (8), densidad de 1015, presencia de sangre (5-10 eritrocitos/ul) y glóbulos blancos (10-25 leucocitos/ul). El estudio del sedimento urinario evidenció gran cantidad de cilindros granulados, más de 20 eritrocitos/campo y más de 10 leucocitos/campo, con regular cantidad de células de transición, no observándose la presencia de cristales.

Los animales intoxicados en Chaco, a diferencia del caso anterior, mostraron eritrogramas más cercanos a los valores habituales para el ganado de la zona. Sin embargo, el recuento leucocitario fue mayor (más de 17.000 glóbulos blancos/mm³), a predominio

neutrófilico (necrosis, inflamación aguda). En ratas intoxicadas con dosis crecientes de un extracto de *C. occidentalis* por vía oral a lo largo de 30 días, también se registraron incrementos de leucocitos y neutrófilos, aunque acompañados por valores altos de hematocrito y eritrocitos¹⁸. En los animales aquí estudiados, los altos valores de hematocrito habrían sido congruentes con las concentraciones (algo elevadas) de proteínas totales (deshidratación?). Al igual que en el caso ocurrido en Corrientes, estos animales de Chaco exhibieron cuadros compatibles a falla hepática (enzimas, disminución de albúminas) y renal (elevados niveles de urea). En ratas de la cepa Wistar intoxicadas con dosis crecientes de un extracto de cafetillo se encontraron elevaciones de urea, colesterol total, AST y ALP¹⁸.

En una experiencia en la cual se evaluaron diferentes niveles de incorporación de *C. occidentalis* al alimento de cabras (0, 1, 2 y 4%), la evaluación bioquímica mostró diferencias estadísticamente significativas (p=0.05) para la actividad de CHE, así como para las concentraciones de creatinina y albúmina, siendo los

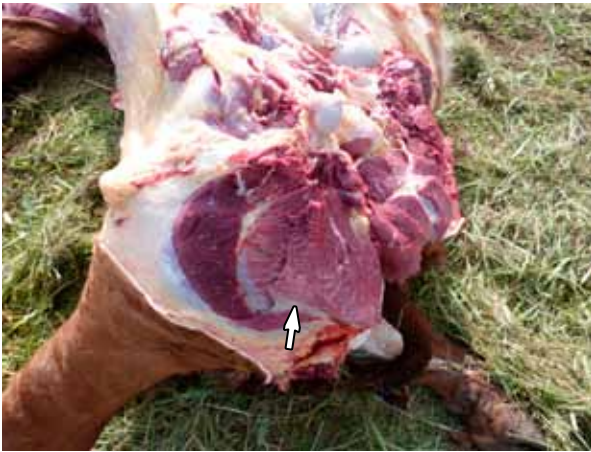

Figura 4. Amplias áreas de necrosis (flecha) en músculos aductor y semimembranoso.




Figura 5. Músculo semimembranoso: extensa necrosis coagulativa (HyE, 10x).

cambios no dependientes de la dosis. No se encontraron modificaciones entre los grupos con respecto a los otros parámetros analizados (proteínas totales, glucosa, urea, AST, LDH, GGT) ³. Otros investigadores constataron aumentos de ALP, CPK, LDH y AST en cerdos a los que se les suministró una suspensión acuosa de semillas de *C. occidentalis* ¹⁴. Fueron citadas elevaciones considerables de AST y CPK en bovinos intoxicados accidentalmente con esta leguminosa, reflejando la severa lesión muscular que ocasiona su ingestión ^{6,13}.

A la necropsia, todos los sujetos examinados evidenciaron amplias áreas de color blanquecino (necrosis) en los músculos de la pelvis y región glútea (Figura 4). El hígado se presentó aumentado de tamaño y de color amarillo parduzco. Los riñones se encontraron aumentados de tamaño y edematosos; la orina asumió una coloración marrón rojiza (mioglobinuria?). En el contenido ruminal de los animales de ambas provincias se pudieron constatar abundantes restos de vainas y semillas de *C. occidentalis*, en concordancia con los hallazgos de otros investigadores ^{6,13}.

A la histopatología los músculos de la región pelviana y los glúteos presentaron amplias áreas de necrosis coagulativa, caracterizadas por tumefacción, hialinización y fragmentación de fibras musculares (Figura 5). Los compuestos derivados de la antraquinona presentes en las semillas de *C. occidentalis* han sido inculcados como causantes de esta miopatía ⁹, que involucra un marcado deterioro de la función mitocondrial, incluyendo inflamación, pérdida de la matriz mitocondrial, fragmentación de las crestas mitocondriales y depleción de glucógeno ⁵.

En el miocardio se constataron múltiples focos pequeños de necrosis coagulativa (Figura 6). El hígado evidenció necrosis coagulativa de los hepatocitos centrolobulillares y degeneración grasa microvacuolar en hepatocitos periportales. En los riñones se observó tumefacción de células epiteliales tubulares y abundantes cilindros hialinos obstruyendo la luz de túbulos corticales y medulares.

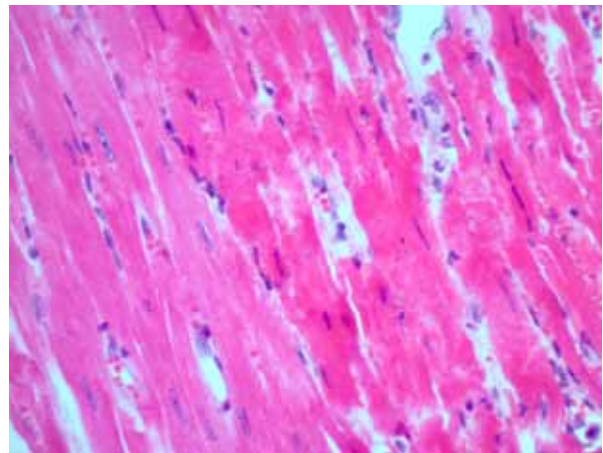


Figura 6. Miocardio: necrosis coagulativa focal (HyE, 40x).

La observación microscópica reveló necrosis coagulativa multifocal a coalescente en músculo esquelético, necrosis coagulativa multifocal en miocardio, degeneración grasa hepática difusa y riñones con abundantes cilindros hialinos en túbulos corticales y medulares. Se ha postulado que *C. occidentalis* causa daño mitocondrial (tumefacción mitocondrial, pérdida de crestas, crestas fragmentadas o excesivamente ramificadas) y éste podría ser el mecanismo responsable de la degeneración y necrosis observadas en fibras musculares y hepatocitos ³. Además, utilizando microscopía electrónica, pudo verificarse la presencia de un acentuado daño mitocondrial, con pérdida de funcionalidad (baja fosforilación y disminución del consumo de oxígeno) ⁸. Las lesiones anatómo-histopatológicas halladas en el presente trabajo son similares a las típicamente reportadas en intoxicaciones naturales y experimentales del bovino con *C. occidentalis* ^{4,19}.

En conclusión, el diagnóstico de intoxicación por *C. occidentalis* se basó en los hallazgos clínicos y bioquímicos, datos de necropsia, lesiones histopatológicas y evidencia del consumo de la planta. La intoxicación causada por esta leguminosa debe ser incluida en el diagnóstico diferencial de bovinos que presentan síntomas gastrointestinales, miopatía y daño hepático.

REFERENCIAS

1. **Albarracín DO, Costa EF, Quiroga MA, Idiart JR.** 2008. Mortandad de bovinos asociada a la ingestión de *Cassia occidentalis* (*Senna occidentalis*). Descripción de un caso. *Rev Med Vet* 89: 126.
2. **Barbosa-Ferreira M, Dagli ML, Maiorka PC, Gorniak SL.** 2005. Sub-acute intoxication by *Senna occidentalis* seeds in rats. *Food & Chem Toxicol* 43: 497-503.
3. **Barbosa-Ferreira M, Pfister JA, Gotardo AT, Maiorka PC, Gorniak SL.** 2011. Intoxication by *Senna occidentalis* seeds in pregnant goats: Prenatal and postnatal evaluation. *Exp & Toxicol Path* 63: 263-268.
4. **Barros CS.** 1993. Intoxicação por *Senna occidentalis*. En: *Intoxicações por plantas e micotoxicoses em animais domésticos* (Riet-Correa F, Méndez MC, Schild AL, eds.), Hemisferio Sul do Brasil, Pelotas, p. 201-213.
5. **Calore EE, Cavalieri MJ, Haraguchi M, Gorniak SL, Dagli ML, Raspantini PC, Calore NM.** 1997. Experimental mitochondrial myopathy induced by chronic intoxication by *Senna occidentalis* seeds. *J Neurol Sci* 46: 1-6.
6. **Caspe SG, Sala JM, Ramírez JC, Pereyra M.** 2012. Intoxicación natural con *Cassia occidentalis* en bovinos del nordeste argentino. *Anales de la VIII Reunión Argentina de Patología Veterinaria (RAPAVE)*, Córdoba (Argentina), p. 22-24.
7. **Flory W, Barton C, Colvin B, Herbert CD.** 1992. The toxicologic investigation of a feed grain contaminated with seeds of the plant species *Cassia*. *J Vet Diagn Invest* 4: 65-69.
8. **Graziano MJ, Flory W, Seger CL, Hebert CD.** 1983. Effects of a *Cassia occidentalis* extract in domestic chicken (*Gallus domesticus*). *Am J Vet Res* 44: 1238-1244.
9. **Haraguchi M, Gorniak SL, Dagli ML, Raspantini PC.** 1996. Determinação dos constituintes químicos das frações tóxicas de fedegoso (*Senna occidentalis*). *Anais do XIX Reunião Anual da Sociedade Brasileira de Química*, Poços de Caldas (Sao Paulo), p. 96.
10. **Haraguchi M, Gorniak SL, Calore EE, Cavaliere MJ, Raspantini PC, Calore NM, Dagli ML.** 1998. Muscle degeneration in chicks caused by *Senna occidentalis* seeds. *Avian Pathol* 27: 346-351.
11. **Hubinger C, Döbereiner J, Vargas P.** 2000. *Plantas tóxicas do Brasil*, Helianthus Ed., Rio de Janeiro. p. 145-150.
12. **Irigoyen LF, Graça DL, Barros CS.** 1991. Intoxicação experimental por *Cassia occidentalis* em equínos. *Pesq Vet Bras* 11: 35-44.
13. **Marin RE.** 2010. Miopatía tóxica en bovinos asociada al consumo de *Cassia occidentalis* en el norte de Salta. *Vet Arg* 27: 1-14.
14. **Martins E, Martins VM, Riet F, Soncini RA, Paraboni SV.** 1981. Intoxicação por *Cassia occidentalis* (Leguminosae) em suínos. *Pesq Vet Bras* 6: 35-38.
15. **Nakage AP, Macari M, Nakaghi LS, Malheiros EB, Vasques LH, Secato ER.** 2000. Estudos hematológico e hormonal de frangos de corte tratados com contaminantes do milho: *Crotalaria spectabilis* e *Senna occidentalis*. *Braz J Vet Res Anim Sci* 37: 5. On line: <http://www.revista-susp.sibi.usp.br/scielo> (2012).
16. **Oliveira JP, Cagnini DQ, Badial PR, Pessoa MA, Del Piero F, Borges AS.** 2013. Hepatoencephalopathy syndrome due to *Cassia occidentalis* (Leguminosae, Caesalpinioideae) seed ingestion in horses. *Eq Vet J* 45: 240-244.
17. **Sánchez Negrette M, Lértora J, Montenegro MA, Burna AN.** 2006. *Manual de necropsia y envío de muestras al laboratorio*, Ed. Moglia, Corrientes (Argentina), 89 p.
18. **Silva MG, Aragão TP, Vasconcelos CF, Ferreira PA, Andrade BA, Costa IM, Costa-Silva JH, Wanderley AG, Lafayette SS.** 2011. Acute and subacute toxicity of *Cassia occidentalis* stem and leaf in Wistar rats. *J Ethnopharm* 136: 341-346.
19. **Tokarnia HC, Döbereiner J, Peixoto PV.** 2000. *Plantas tóxicas do Brasil*, Ed. Helianthus, Rio de Janeiro, p 145-150.
20. **Vashishtha TJ, John TJ, Kumar A.** 2009. Clinical and pathological features of acute toxicity due to *Cassia occidentalis* in vertebrates. *Indian J Med Res* 130: 23-30.
21. **Yadav PJ, Arya V, Yadav S, Panghal M, Kumar S, Dhankhar S.** 2010. *Cassia occidentalis*: A review on its ethnobotany, phytochemical and pharmacological profile. *Fitoterapia* 81: 223-230.