

CARLOS ALEJANDRO ROBLES
FRANCISCO ALEJANDRO UZAL

GUIA PRACTICA DE NECROPSIA EN OVINOS Y CAPRINOS



Título: GUIA PRACTICA DE NECROPSIA EN OVINOS y CAPRINOS

Autores: Carlos A. Robles.

Med. Vet. Patología Animal.
Jefe de Unidad de Salud Animal
Instituto Nacional de Tecnología Agropecuaria (INTA)
Estación Experimental Agropecuaria Bariloche

Francisco Alejandro Uzal
Med. Vet.: FRVC. MSc.; Patología Animal Unidad de Salud Animal
Instituto Nacional de Tecnología Agropecuaria (INTA)
Estación Experimental Agropecuaria Bariloche

Dibujos: Arquitecto Ciro L. Pecchia

@ I.NTA. Instituto Nacional de Tecnología Agropecuaria

1 a edición, 1991

@ EDITORIAL HEMISFERIO SUR S.A.

Esta publicación se realiza mediante convenio entre el INTA y la Editorial Hemisferio Sur S.A.

Reservados todos los derechos de la presente edición para todos los países. Este libro no se podrá reproducir total o parcialmente por ningún método gráfico, electrónico, mecánico o cualquier otro, incluyendo los sistemas de fotocopia y fotoduplicación, registro magnetofónico o de alimentación de datos, sin expreso consentimiento de la Editorial.

IMPRESO EN LA ARGENTINA
PRINTED IN ARGENTINA

Hecho el depósito que prevé la ley 11.723

EDITORIAL HEMISFERIO SUR S.A.
Pasteur 743 -1028 Buenos Aires -Argentina

ISBN 950-504-458-5 ..Editorial Hemisferio Sur S.A.

INTRODUCCIÓN

La ganadería ovina y caprina en la Patagonia, con 13.130.000 y 1.200.000 de cabezas respectivamente, es sin duda el puntal de la producción pecuaria de la región. A pesar de la importancia que ello reviste para la economía regional, sigue habiendo grandes pérdidas de animales y sus productos por falta de manejo y tecnología adecuadas.

Las enfermedades del ganado son parte de los aspectos negativos que atentan contra una mejor y más eficiente producción animal. Por ello, arribara un diagnóstico correcto de las mismas, es el primer paso para prevenirlas y/o controlarlas.

La necropsia es, a su vez, una herramienta de gran valor para el diagnóstico a campo.

Esta guía propone una forma óptima de necropsia, pero dadas las múltiples dificultades y limitaciones que el medio rural ofrece, reconocemos que es problemático cumplir con todas las recomendaciones aquí expresadas. No obstante, la máxima aproximación a los métodos descritos aumentará las probabilidades de éxito en las tareas de diagnóstico, con resultados útiles a los veterinarios y productores.

INDICE

Introducción		1
Índice		2
1.- Historia Clínica	3	
2.- Elección del individuo y momento de la necropsia		3
3.- Instrumental y materiales	4	
4.- Identificación del animal	4	
5.- Revisación clínica del animal vivo y examen externo del cadáver		4
6.- Sacrificio		5
7.- Apertura del cadáver	5	
8.- Extracción y observación de los órganos y del cadáver eviscerado	10	
A. Organos de cabeza, cuello y tórax	10	
B. Organos abdominales		11
C. Sistema nervioso central	12	
D. Cadáver eviscerado	13	
9.- Preparación del Informe	13	
A. Consideraciones generales	13	
B. Calificativos generales		14
C. Calificativos según ítem a describir		14
D. Siglas a utilizar en los informes de necropsia	16	
Modelo de Informe de Necropsia		17

TECNICA DE NECROPSIA

1.- HISTORIA CLINICA

Antes de comenzar una necropsia, se deben recolectar y estudiar detenidamente los antecedentes y la historia clínica del caso. En nuestro sistema extensivo de explotación, estos antecedentes deben comprender tanto a los animales como al ambiente. Esta información será una guía de gran utilidad durante el transcurso de la necropsia.

Algunas preguntas que pueden hacerse son las siguientes:

- ¿Cuándo comenzó y cuánto duró el problema en la majada o hato?
- ¿Cuánto dura la enfermedad en cada animal?
- ¿Cuáles son las categorías, edades y razas afectadas?
- ¿Cómo se distribuye la enfermedad en los potreros o lotes del establecimiento?
- ¿Cuál es el tamaño de los

potreros y lotes afectados?

- ¿Cuál es la mortalidad (Nº de muertos sobre el total de la majada o hato), morbilidad (Nº de enfermos sobre el total de la majada o hato) y letalidad (Nº de muertos sobre el total de enfermos)?
- ¿Qué manejo sanitario han recibido los animales?
- ¿Qué tratamientos se realizaron para controlar el problema actual y que resultados se obtuvieron?

2.- ELECCION DEL INDIVIDUO y MOMENTO DE LA NECROPSIA

La necropsia debe practicarse tan pronto como sea posible después de la muerte. En los casos en que haya animales enfermos, lo ideal es sacrificar uno o más de estos para el estudio post-mortem

3.- INSTRUMENTAL y MATERIALES

El material que se considera ideal para realizar una buena necropsia (si bien la falta de alguno de estos elementos no significa que no pueda realizarse la misma) es el siguiente: guantes, mameluco, botas de goma, cuchillo, sierra o hacha, pinza, tijera, chaira, portaobjetos, frascos de boca ancha con formol al 10%, recipientes esterilizados, tubos de ensayo, hilo y jeringas.

4.- IDENTIFICACION DEL ANIMAL

Se debe registrar número de caravana, tatuaje y/o cualquier otra característica que permita identificar al animal (ver modelo de Informe de Necropsia en **página 17**).

5.- REVISACION CLINICA DEL ANIMAL VIVO y EXAMEN EXTERNO DEL CADAVER

En caso de sacrificar uno o más animales para efectuar la

necropsia, se debe realizar previamente una revisión clínica lo más completa posible de los mismos. Los datos más importantes a tener en cuenta son :

- Temperatura rectal
- Fascies y actitudes
- Estado de las mucosas aparentes y aberturas naturales
- Estado de la piel, pelos y/o lana
- Condición corporal
- Estado de las articulaciones
- Reflejos
- Frecuencia cardíaca y respiratoria

De considerarse necesario, durante esta revisión se pueden tomar muestras de sangre con y sin anticoagulante, orina, materia fecal, lana, etc.

Si no se dispone de un animal vivo, antes de realizar la necropsia se debe proceder a un examen exterior del cadáver, teniendo en cuenta los mismos datos que para el animal vivo a excepción lógicamente, de temperatura rectal, fascies, actitudes, reflejos y frecuencia cardíaca y respiratoria.

6.- SACRIFICIO

Si bien existen numerosos métodos de sacrificio, creemos que el degüello es el método más simple y económico y el que mejor se adapta a las condiciones de trabajo en el medio rural. Al realizar la necropsia de un animal degollado debe tenerse en cuenta este dato cuando se comparen los hallazgos con los de otros animales que no han sido desangrados.

Debe evitarse todo tipo de traumatismo durante el sacrificio para impedir el deterioro de algunos órganos, en especial los del

sistema nervioso central. Es importante destacar que tanto en el momento de clavar el cuchillo como durante los últimos estertores, los animales suelen orinar, por lo que de ser necesario, este es un momento adecuado para recolectar orina.

7.- APERTURA DEL CA- DAVER

1. Ubicar al animal sobre su lado izquierdo, con la cabeza hacia la derecha del operador y extremidades hacia el mismo (Fig. 1).

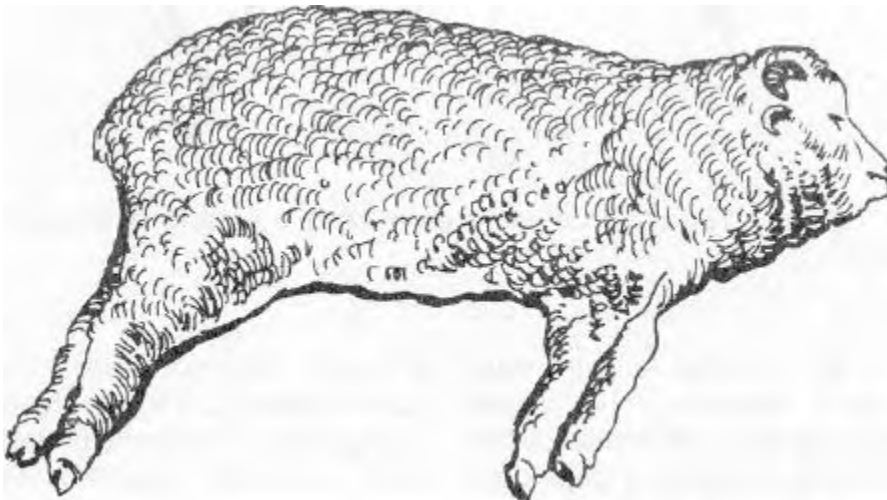


Figura 1: Animal en posición para comenzar la necropsia

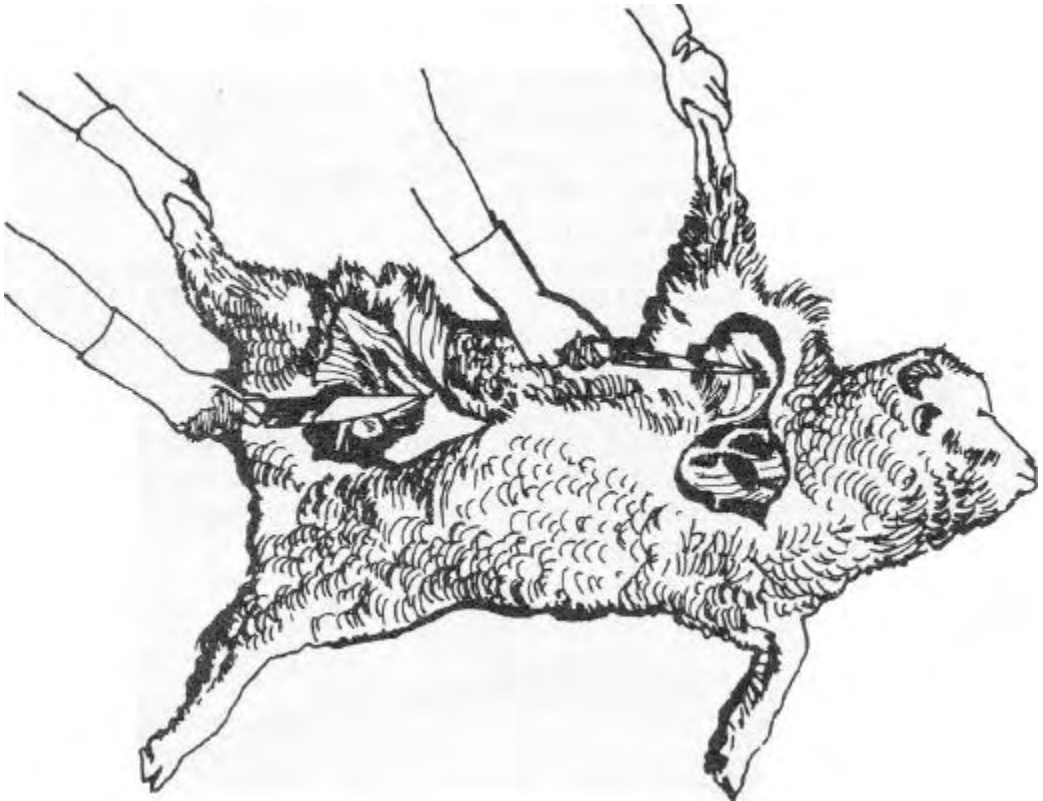


Figura 2: Desarticulación de miembro anterior y posterior .

2. Levantar la extremidad anterior derecha y realizar un corte a lo largo de la axila despegando la escápula y dejando el miembro unido al cuerpo solamente por el cuero. Realizar la misma operación con el miembro

posterior derecho, desarticulando el acetábulo (**Fig. 2**). Revisar los ganglios linfáticos preescapular, precural y poplíteo. Revisar la piel por su lado interno y evaluar la cantidad y el estado de la grasa subcutánea.

3. Realizar una incisión en la línea media desde el perineo pasando por arriba del pene o de la ubre hasta la sínfisis mandibular y cuerear hacia arriba hasta la línea dorsal sobre el lado derecho de las cavidades abdominal y torácica, cuello y cabeza (Fig.

3). Observar estructuras expuestas, glándulas salivales y ganglios linfáticos.

4. Abrir la cavidad abdominal mediante un corte que, partiendo desde el cartílago xifoides siga el borde del arco costal derecho hasta las vértebras lumb-

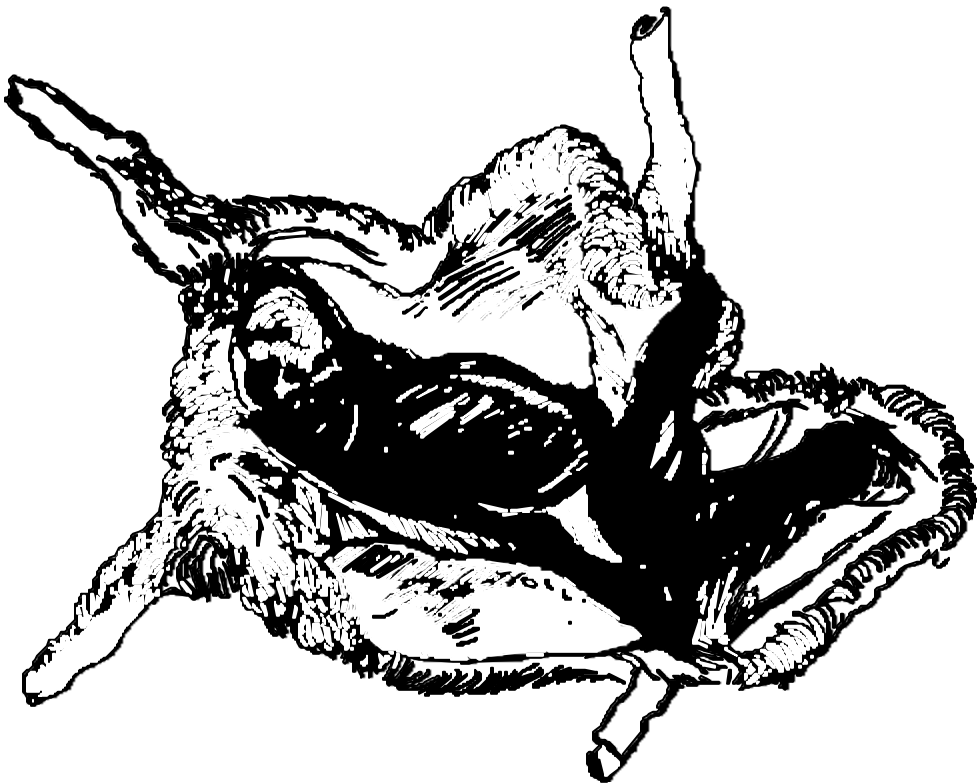


Figura 3: Cuereado del cadáver

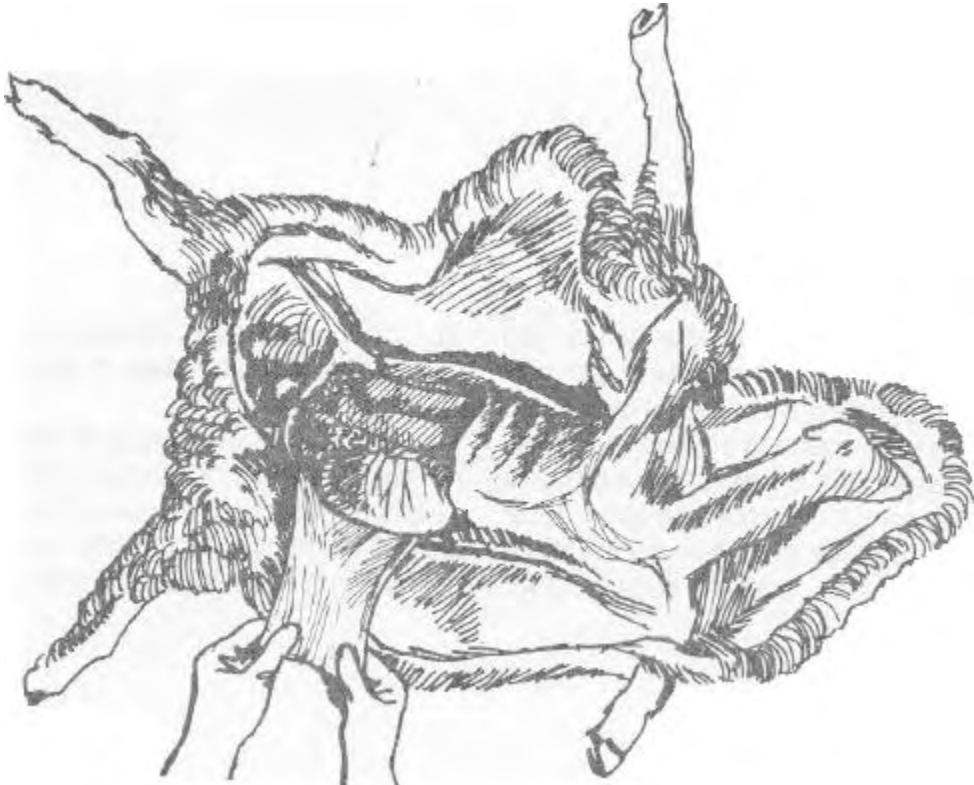


Figura 4: Apertura de la cavidad abdominal

res, continúe hacia atrás siguiendo el borde externo de estas hasta la tuberosidad coxa' y descienda nuevamente hasta la línea media. De esta forma quedará una "ventana" abierta en la cavidad abdominal (Fig. 4).

Examinar los órganos abdominales in situ. notar la ubicación y relación entre ellos y observar cualquier anomalía en la superficie peritoneal o contenido de la cavidad. En caso de de-

searse tomar muestras de alguna v(scera, líquido u otro contenido de cavidad abdominal para **BACTERIOLOGIA** o **VIROLOGIA** el muestreo debe realizarse en este momento, antes de retirar o manosear los órganos.

Si se deseara realizar **RECUESTO DE PARASITOS GASTROINTESTINALES**, también en este momento se deben realizar las ligaduras que separan las porciones del tubo digestivo entre sí.

5. Abrir la cavidad torácica separando el diafragma de su unión costal y luego cortando hacia adelante por las uniones costo-esternales. Seguidamente, separar las costillas entre sí cortando los músculos intercostales e ir quebrándolas una a una a nivel de la unión costo

vertebral (Fig. 5).

En caso de desearse tomar muestras para BACTERIOLOGIA o VIROLOGIA de algún órgano, líquido u otro contenido torácico, el muestreo debe realizarse en este momento, antes de retirar o manosear los órganos.

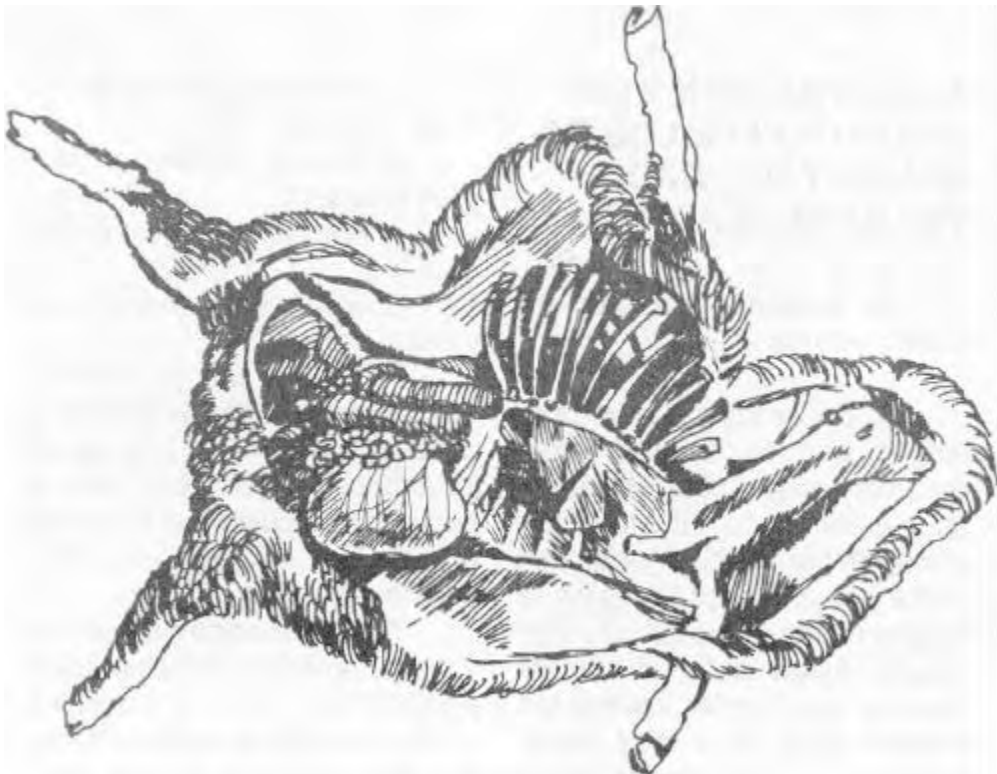
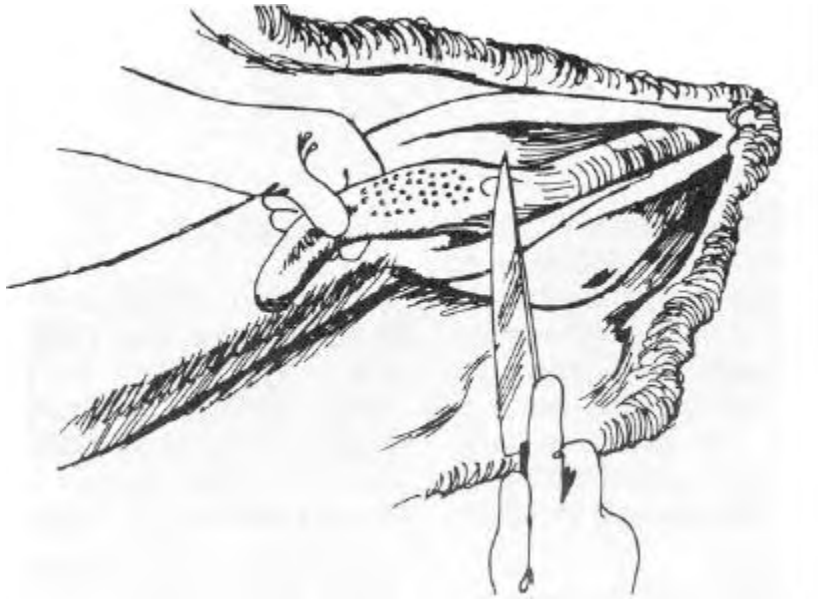


Figura 5: Apertura de la cavidad torácica



8.- EXTRACCION y BÓXER VACION DE LOS ORGANOS y DEL CADAVER EVISCERADO

A. Organos de cabeza, cuello y tórax

1. Sacar conjuntamente la lengua, tráquea, laringe, esófago, pulmones, y corazón con el saco pericárdico intacto. Para ello se deberán hacer incisiones profundas a ambos lados de la lengua desde la región submandibular, luego cortar el paladar blando, desarticular los huesos hioides (**Fig. 6**) y disecar la tráquea a lo largo; despegar los pulmones y el corazón y cortar las estructuras cerca del diafragma, sacando el conjunto afuera.

2. Examinar la lengua, faringe y laringe.

3. Revisar tiroides y ganglios linfáticos.

4. Abrir el esófago a lo largo.

5. Abrir la tráquea a lo largo y examinarla.

6. Palpar los pulmones, abrir la bifurcación bronquial y continuar cortando a lo largo de los bronquios menores. Cortar y examinar los pulmones en varias áreas. Revisar ganglios mediastínicos.

7. Abrir el saco pericárdico y examinar las superficies peri y epicárdicas. Abrir el corazón, cortar a lo largo ambos ventrículos, abrir ambas aurículas, examinar las superficies de corte y endocárdica, las válvulas y los grandes vasos.

B. Organos abdominales

1. Liberar el epiplón de sus inserciones en los surcos laterales del rumen y del duodeno, dejando el bazo adherido al rúmen. Realizar dos ligaduras en el esófago cerca de su entrada a la redecilla y cortar entre ambas, cuidando no dañar el diafragma. Cortar el duodeno a la altura del píloro entre dos ligaduras y retirar los preestómagos y el cuajo liberándolos de sus fijaciones.

2. El duodeno y el páncreas quedan en el abdomen para ser luego retirados junto con el hígado. Ligar y cortar el duodeno 10 cm después de la desembocadura del colédoco. Realizar dos ligaduras en el recto a la altura de la entrada de la pelvis y cortarlo. Retirar el intestino delgado y grueso en una sola pieza cortando el mesenterio lo más cerca posible de su unión con el intestino.

3. Liberar el páncreas y el hígado de sus ligamentos evitando dañar el diafragma. Cortar la vena cava y retirar juntos hígado, duodeno y páncreas.

4. Abrir el duodeno a lo largo y haciendo presión en la vesícula biliar, comprobar la permeabilidad de las vías biliares. Abrir la vesícula biliar y examinar el contenido y la mucosa. Revisar el hígado, cortándolo en ro-

dajas de no más de 0,5 cm de espesor y los ganglios linfáticos portales.

5. Liberar riñones y adrenales juntos e ir tirando de ellos suavemente hacia atrás a medida que se van despegando los uréteres de la pared abdominal dorsal, hasta llegara lavejigaurinaria.

En hembras, retirar juntos ovarios, trompas de Falopio, útero, riñones, uréteres y recto. Tirar de estos órganos hacia atrás a medida que se van cortando sus fijaciones a la pelvis.

En machos, revisar pene, abrir el escroto y sacar los testículos y cordón espermático, disecando hasta el cuello de la vejiga. Tomar estos órganos junto con recto, riñones, uréteres y vejiga y traccionarlos hacia atrás a medida que se van cortando sus fijaciones.

6. Abrir los riñones a lo largo por el centro y/o mediante uno o más cortes paraletos al plano central. Retirar la cápsula y examinar la superficie exterior. Revisar suprarrenales.

7. Revisar páncreas.

8. Revisar el bazo externamente, palparlo y cortarlo en rodajas.

9. Cortar a lo largo cada uno de los preestómagos y el cuajo, revisar la mucosa y el contenido de los mismos.

10. Revisar el intestino, mediante un corte longitudinal total o cortes parciales, observando la mucosa y el contenido. Revisar ganglios mesentéricos.

11. En caso de no haber obtenido orina previamente, extraerla en este momento con jeringa, de la vejiga. Abrir la vejiga y examinar la mucosa.

c. Sistema nervioso central

1. Encéfalo: Sacar la cabeza desarticulando la articulación atlanto-occipital y cuerearla. Efectuar un corte transversal con sierra o hacha, a una distancia de un dedo por detrás de los ojos, luego, con otros dos cortes unir las partes externas del pri-

mer corte con el agujero occipital (Fig. 7). En animales astados es conveniente cortar primero los cuernos. Levantar los huesos cortados y cortar la duramadre para visualizar el cerebro. En caso de desearse tomar muestras de cerebro para BACTERIOLOGÍA O VIROLOGÍA realizarlo en este momento. Extraer el cerebro cuidadosamente, cortando los nervios craneales y los lóbulos olfatorios con tijera. Cortar el encéfalo en rodajas transversales de no más de 1 cm de ancho y examinar cada rodaja.

2. Médula espinal: La médula espinal se exterioriza cortando ventralmente el cuerpo de las vértebras, ya sean cervicales, dorsales o lumbares, con hacha o sierra. En caso de desear-

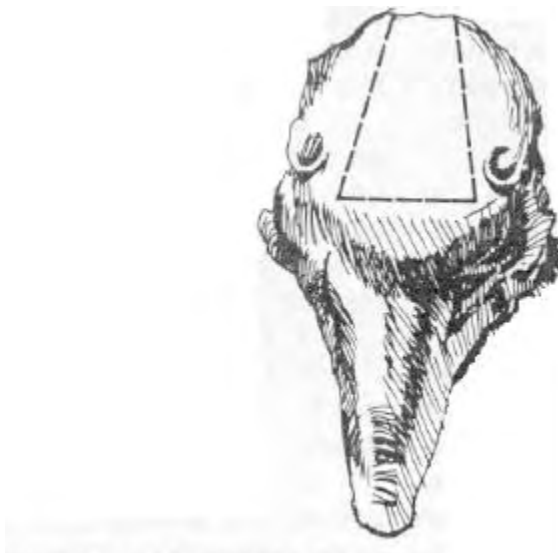

Figura 7: Apertura del cráneo

se tomar muestras de médula espinal para **BACTERIOLOGIA O VIROLOGIA**, hacerlo en este momento .

D. Cadáver eviscerado.

1. Examinar el cuello y la faringe. Cortar y examinar los ganglios linfáticos y las glándulas salivales. Examinar los labios, las mejillas y el paladar. Examinar el interior de la cavidad nasal y si fuera necesario, hacer cortes transversales de la misma. Abrir los senos paranasales y examinarlos.

2. En el tórax vacío, revisar la superficie costal, las vértebras, el esternón y la pleura.

3. Examinarla médula ósea en las costillas, rompiendo alguna de ellas por la mitad. Examinar el diafragma. Abrir la aorta abdominal y ramas mayores examinado la superficie de la íntima.

4. Cuerear y examinar las articulaciones. Abrirlas y examinar las superficies articulares.

5. Las masas musculares también deberán ser palpadas y examinadas mediante cortes transversales y longitudinales.

6. En la hembra revisar la glándula mamaria y los ganglios linfáticos supramamarios. Palpar y cortar ambos cuartos. Abrir los pezones y cisternas.

En caso de desearse tomar muestras para **HISTOPATOLOGIA** de alguno de los órganos de cabeza, cuello, tórax, abdomen, sistema nervioso central o cadáver eviscerado, el muestreo debe realizarse a medida que se van revisando cada una de estas partes.

Si durante la revisión de los órganos se descubriera alguna lesión que justificara un muestreo para **BACTERIOLOGIA Y/O VIROLOGIA**, si bien el momento adecuado para realizar el mismo es cuando recién se han abierto las respectivas cavidades, puede efectuarse en este momento, consignándolo en el informe.

9.- PREPARACION DEL INFORME

A. Consideraciones generales

El Informe de Necropsia debe contener los datos que figuran en el modelo de página 17. El estado nutricional se evalúa subjetivamente como Malo, Regular, Bueno o Muy Bueno de acuerdo a la cantidad y estado de la grasa subcutánea, perirenal y pericárdica.

El grado de putrefacción se evalúa utilizando una escala

subjetiva que va desde 0 (para animales recién muertos) hasta 3 (para animales en estado de descomposición muy avanzado).

Los hallazgos del examen anatomopatológico deben ser descriptos objetivamente "tal cual se ven" para cada órgano y tejido examinado, evitando usar

términos diagnósticos, como "miositis gangrenosa, neumonía crónica", etc. De cada hallazgo se debe indicar tamaño, forma, color, olor, consistencia, peso, posición, aspecto de las superficies externa y de corte, presencia de exudados y contenidos.

B. Calificativos generales.

Para describir la gravedad de una lesión se pueden utilizar los siguientes calificativos:

leve
moderado/a
severo/a

C. Calificativos según ítem a describir

1-Tamaño disminuido
 normal
 aumentado

De ser posible, indicar la medida exacta o aproximada, numéricamente.

2-Forma normal
 anormal

Describir la forma o compararla con algún objeto fácilmente reconocible.

3-Color disminuido
 normal
 aumentado

En todos los casos tratar de dar la tonalidad aproximada.

4-Olor	ácido urinoso pútrido etc.
--------	-------------------------------------

Si no es posible clasificarlo como un olor definido, compararlo con uno semejante.

5- consistencia	disminuida pulposa aumentada firme
-----------------	---

6- Peso	disminuido normal aumentado
---------	-----------------------------------

Si es posible pesar, dar el valor numérico.

7- Posición	normal anormal
-------------	-------------------

Indicar donde se encuentra y relaciones con otros órganos o parte de órganos.

8 -Aspecto de la superficie externa y de corte	normal marmolada rugosa lisa hemorrágica etc.
--	--

9 –Exudado	Seroso mucoso fibrinoso purulento hemorrágico mixto
------------	--

Indicar el volumen de los exudados, de ser posible midiéndolo con jeringa, probeta, etc. y si no, estimándolo.

10-Contenido normal
 anormal

Describir el tipo y cantidad de contenido.

D-Siglas a utilizar en los informes de necropsia

NSR: No Se Revisó

SLM: Sin Lesiones Macroscópicas

MODELO DE INFORME DE NECROPSIA

Informe N°

Fecha:

Establecimiento:

Propietario:

Ubicación:

Dirección:

Tipo de explotación:

Fecha y hora de muerte/sacrificio:

Horas de muerto:

Estado nutricional :

Grados de putrefacción: O-1-2-3

Veterinario actuante:

Identificación del animal :

Especie:

Raza:

Sexo:

Edad:

DIAGNOSTICO ANATOMOPATOLOGICO:

TEGUMENTO (Piel, mucosas. subcutáneo):

CA VIDADES (Abdominal, torácica)

CABEZA Y CUELLO (Boca, nariz, faringe, laringe, esófago, tráquea, glándulas):

PRE ESTOMAGOS Y ESTOMAGO:

HIGADO:

BAZO:

PANCREAS:

INTESTINOS:

SISTEMA URINARIO (Riñones, uréteres, vejiga, uretra):

SISTEMA GENITAL (Tracto masculino o femenino, ubre, placenta):

SISTEMA CIRCULA TORIO (Corazón, vasos, sangre):

SISTEMA RESPIRATORIO:

LINFONODULOS (Superficiales, mediastínicos, portales, mesentéricos,
etc.):

GLANDULAS ENDOCRINAS (Adrenales, tiroides):

MUSCULOS, HUESOS y ARTICULACIONES:

SISTEMA NERVIOSO:

ORGANOS DE LOS SENTIDOS:

MUESTRAS OBTENIDAS:

Histopatología:

Serología:

Hematología:

Bioquímica:

Parasitología:

Bacteriología:

Micología:

FOTOS

OBSERVACIONES:
