

# INMOVILIZACIÓN QUÍMICA Y EVALUACIÓN DE SALUD DE VIZCACHAS SALVAJES (*LAGOSTOMUS MAXIMUS*) EN EL CHACO ÁRIDO ARGENTINO

Hebe Ferreyra<sup>1-12</sup>  
 Marcela M. Uhart<sup>2</sup>  
 Marcelo C. Romano<sup>3</sup>  
 Pablo M. Beldoménico<sup>4</sup>  
 Luis Samartino<sup>5</sup>  
 Fernando Paolicchi<sup>6</sup>  
 Marta Lauricella<sup>7</sup>  
 Maria Cristina Jorge<sup>8</sup>  
 Adriana Schettino<sup>9</sup>  
 Nora Guida<sup>10</sup>  
 Ana M. Martín<sup>11</sup>

FERREYRA<sup>1-12</sup>, H; UHART<sup>2</sup>, M. M; ROMANO<sup>3</sup>, M. C; BELDOMÉNICO<sup>4</sup>, P. M; SAMARTINO<sup>5</sup>, L; PAOLICCHI<sup>6</sup>, F; LAURICELLA<sup>7</sup>, M; JORGE<sup>8</sup>, M. C; SCHETTINO<sup>9</sup>, A; GUIDA<sup>10</sup>, N; MARTÍN<sup>11</sup>, A. M. Inmovilización química y evaluación de salud de vizcachas salvajes (*lagostomus maximus*) en el chaco arido argentino. *Arq. Ciênc. Vet. Zool. Unipar*, Umuarama, v. 10, n. 2, p. 91-99, jul./dez. 2007.

**RESUMEN:** Con el objetivo de evaluar la salud de vizcachas salvajes (*Lagostomus maximus*), se capturaron en el Chaco Árido argentino 10 ejemplares y se efectuaron 11 inmovilizaciones con anestias fijas o inhalatoria. Para las anestias, se administraron una combinación de tiletamina- zolazepam (n = 7) o una combinación de medetomidina y ketamina (n = 2) o gas isoflurano con un vaporizador portátil creando un circuito semicerrado (n = 2). Los estudios de salud comprendieron hematología, bioquímica sanguínea, análisis parasitológicos y de exposición a agentes infecciosos mediante cultivo y serología. El uso de tiletamina-zolazepam resultó en una pobre calidad anestésica y recuperaciones prolongadas. Por el contrario, el uso de medetomidina-ketamina o de isoflurano, proporcionaron inmovilizaciones más seguras. Se concluye que el protocolo testado de tiletamina-zolazepam no sería recomendable para esta especie, sobre todo en vida libre. La búsqueda de anticuerpos para los agentes infecciosos evaluados resultó negativa, por otra parte, se aisló *Listeria innocua* serovar 6a en hisopados rectales, se constató infestación con pulgas (*Pulex irritans*), ooquistes de *Eimeria lagostomi*, huevos de la Familia *Trichostrongylidae* y huevos similares a *Heteroxytnema viscaciae*.

**PALABRAS CLAVE:** *Lagostomus Maximus*. Vizcacha. Inmovilización. Anestesia. Salud. Enfermedades Infecciosas. Parásitos.

## CONTENÇÃO FARMACOLÓGICA E AVALIAÇÃO SANITÁRIA DE VISCACHAS SELVAGENS (*LAGOSTOMUS MAXIMUS*) NO CHACO ÁRIDO ARGENTINO

**RESUMO:** Com objetivo de avaliar a condição sanitária de viscachas selvagens (*Lagostomus maximus*), foram capturados, no Chaco Árido argentino, 10 animais e realizadas 11 imobilizações, com anestesia injetável ou inalatória. Empregaram-se três diferentes protocolos: tiletamina-zolazepam (n = 7), medetomidina-cetamina (n = 2) ou isoflurano com vaporizador portátil em sistema semi-fechado (n = 2). A avaliação sanitária consistiu de hematologia, bioquímica sérica, exames parasitológicos e avaliação da exposição a agentes infecciosos por cultura e sorologia. O uso de tiletamina-zolazepam proporcionou má qualidade anestésica e recuperações prolongadas, enquanto a combinação medetomidina-cetamina, possibilitou imobilizações mais seguras. Assim, o protocolo testado de tiletamina-zolazepam não é indicado para esta espécie, especialmente em animais de vida livre. A pesquisa de anticorpos para os agentes infecciosos avaliados foi negativa, mas isolou-se *Listeria innocua* serovar 6a de suabes retais, e foram encontradas pulgas (*Pulex irritans*), oocistos de *Eimeria lagostomi*, ovos de *Trichostrongylidae* e ovos similares a *Heteroxytnema viscaciae*.

**PALAVRAS-CHAVE:** *Lagostomus Maximus*. Viscacha. Contenção. Anestesia. Sanidade. Doenças Infecciosas. Parasitos.

<sup>1</sup> Gaona 360, Alto Alberdi. Córdoba (5003), Argentina./ <sup>2</sup>Field Veterinary Program, Wildlife Conservation Society, Estivariz 197, Puerto Madryn (9120), Chubut, Argentina./ <sup>3</sup>Centro de Investigaciones en Biodiversidad y Ambiente Ecosur. Pje. Sunchales 329, Rosario (2000), Argentina./ <sup>4</sup>Facultad de Ciencias Veterinarias. Universidad Nacional del Litoral. Kreder 2805, Esperanza, (3080) Santa Fe, Argentina./ <sup>5</sup>Instituto Patobiología del CICV y A, INTA, Castelar. (1712) Buenos Aires, Argentina./ <sup>6</sup>Laboratorio Bacteriología, Area Producción Animal, INTA, Balcarce (7620) Buenos Aires, Argentina./ <sup>7</sup>Instituto Nacional de Parasitología "Dr. Mario Fatale Chabén". ANLIS, Buenos Aires (1063), Argentina./ <sup>8-9</sup>Departamento de Sanidad Animal y Medicina Preventiva. FCV-UNCPBA (7000) Tandil, Buenos Aires, Argentina./ <sup>10</sup>Departamento de Enfermedades Infecciosas, Facultad de Ciencias Veterinarias (UBA), Buenos Aires (1427), Argentina./ <sup>11</sup>Veterinaria San Carlos, Av. Hoggigins, Córdoba (5000), Argentina./ <sup>12</sup>Corresponde al autor: Hebe Ferreyra, Gaona 360, Alto Alberdi, (5003) Córdoba, Argentina. Correo electrónico: [hebeferreyra2005@yahoo.com.ar](mailto:hebeferreyra2005@yahoo.com.ar)

## CHEMICAL RESTRAINT AND SANITARY ASSESSMENT OF WILD VIZCACHAS (*LAGOSTOMUS MAXIMUS*) IN THE ARID ARGENTIN CHACO

**ABSTRACT:** In order to evaluate the sanitary condition of wild vizcachas (*Lagostomus maximus*), 10 animals were captured in the Arid Chaco of Argentina and 11 immobilizations were performed through injectable or volatile anesthesia. Three different protocols were used: tiletamine-zolazepam (n = 7), medetomidine-ketamine (n = 2), or isoflurane with a portable vaporizer in a semi-closed circuit (n = 2). The sanitary assessment consisted of hematology, blood chemistry, parasitological analysis, and the assessment of the exposure to infectious agents by culture and serology. The use of tiletamine-zolazepam caused poor anesthetic quality and prolonged recoveries, while the medetomidine-ketamin combination, however, caused safer immobilizations. Thus, the use of the tested protocol of tiletamine-zolazepam is not advisable for this species, mainly for free-ranging animals. The search of antibodies for the evaluated infectious agents was negative, but there was isolated *Listeria innocua* serovar 6a from rectal swabs, fleas were found (*Pulex irritans*), oocytes of *Eimeria lagostomi*, Trichostrongylidae eggs as well as similar *Heteroxynema viscaciae* eggs.

**KEYWORDS:** *Lagostomus Maximus*. Vizcacha. Immobilization. Anesthesia. Health. Infectious Diseases. Parasites.

### Introducción

La vizcacha (*Lagostomus maximus*) es un roedor herbívoro de tamaño mediano (macho: 5-8,8kg, hembra: 3,5-5 kg.). Cavícola y de hábitos nocturnos, es sumamente gregaria formando colonias de hasta varias decenas de individuos. Se distribuye desde el sur de Paraguay y Sudeste de Bolivia hasta el norte de la Patagonia. En épocas pasadas habitaba sabanas, montes, y zonas áridas arbustivas de una vasta región de la Argentina (regiones Chaqueña, Pampeana y Patagónica). Debido a sus hábitos cavícolas, en Argentina tradicionalmente ha sido considerada una especie plaga para la agricultura y decretada como tal mediante ley nacional N° 4863- Art. 2°, en el año 1905 (LLANOS; CRESPO, 1952), situación legal que se mantiene hasta la fecha. Esto originó campañas oficiales de erradicación que condujeron a una marcada retracción de su distribución original subsistiendo actualmente en forma relictual en áreas marginales y de monte (JACKSON et al., 1996; FAUNA ARGENTINA, 1984).

La región del Chaco Árido argentino ha sufrido profundas modificaciones, siendo hoy una de las más empobrecidas y peor conservadas de la Argentina (BERTONATTI; CORCUERA, 2000). La principal actividad económica regional está basada en cría de ganado (principalmente cabras y bovinos) y las actividades forestales (KARLIN et al., 1992), y en este contexto, la vizcacha representa un recurso alimenticio importante para las comunidades locales más empobrecidas.

Los procesos de degradación ambiental provocan alteraciones a nivel de las comunidades de mamíferos y pueden incrementar la transmisión de enfermedades que afecten su supervivencia, reproducción y dispersión (YUILL, 1986; SCOTT, 1998). Se desconocen los riesgos específicos que el deterioro ambiental puede representar para la salud de la vizcacha. El conflicto que la especie representa por el impacto sobre las actividades agrícolas en regiones como la pampa argentina, contrasta con el deseo de otros sectores de conservarla debido a que paralelamente se percibe como un recurso genuino. Esta particular situación ha generado acciones de relocalización de colonias, algunas de ellas motivadas por entes oficiales, con el fin de retirarlas de áreas problema y re-introducirlas en zonas donde ha desaparecido.

Estos movimientos pueden suponer el riesgo de trasladar enfermedades a otros ambientes y de su diseminación a otros roedores y/o herbívoros nativos (DAVISON; NETTLES, 1992; WILLIAMS; NETTLES, 1992; LYLES; DOBSON, 1993; MUNSON; COOK, 1993). Estudios tendientes a evaluar factores asociados a la salud de las poblaciones de vizcachas podrían aportar información adicional para una mejor comprensión de las causas que estarían provocando su disminución.

Por otra parte, la literatura sobre anestesia en roedores salvajes sudamericanos es escasa. Diversos autores mencionan períodos prolongados de recuperación y elevada mortalidad relacionado con estos eventos (PACHALY; WERNER, 1998). En un estudio, la combinación de xilacina (agonista alfa-adrenérgico) y ketamina (ciclohexamina) utilizada en vizcachas salvajes de vida libre, ocasionó marcada depresión respiratoria y muerte de algunos individuos, adjudicada al componente alfa-adrenérgico (WENKER et al., 2000). También se menciona el uso de ketamina en vizcachas salvajes (BRANCH et al., 1993), pero no se dispone de información sobre la calidad anestésica obtenida. Las desventajas del uso de ketamina como único agente son bien conocidas siendo la hipertermia, rigidez muscular, convulsiones y salivación excesiva algunos de los efectos negativos indeseables en mamíferos (KREEGER et al., 2002). Por otra parte, el gas isoflurano ha sido usado en vizcachas cautivas con buenos resultados (WENKER, com. pers.), no obstante no se cuenta con información sobre su uso en poblaciones salvajes.

El objetivo de nuestro trabajo fue evaluar el estado sanitario de la vizcacha en la región del Chaco Árido argentino y sumar conocimientos sobre el manejo anestésico en condiciones de campo. Esta información puede ser de utilidad en la elaboración de futuros planes de manejo de la especie asociada a este ecosistema.

### Materiales y Métodos

Las capturas se realizaron en dos sitios y estaciones diferentes. La primera se realizó durante el inicio de la primavera (Octubre de 2002), en campos de la Escuela Agrotécnica de la ciudad de Chamental, provincia de La Rioja, (30° 19' 17,9" S / 66° 17' 57,6" O y 30° 19' 21,5" S/ 66° 17' 31" O ) y la segunda durante el otoño (Abril de 2003) en

campos del Instituto Nacional de Tecnología Agropecuaria, a 25 km de la mencionada ciudad (30° 30' 34" S / 66° 07' 25" O).

Para la captura, se utilizaron corrales-trampa de alambre tejido, previamente cebados (avena, pasas de uva y/o manteca de maní- *Mantecol*<sup>®</sup>). Dichos corrales fueron iluminados con luz roja, no percibida por los roedores (CLARK; OLFERT, 1986) y monitoreados en forma permanente mediante dispositivos de visión nocturna. Una puerta guillotina fue accionada a distancia (20 a 30 metros) en forma manual mediante una soga y una vez dentro del corral, los animales fueron capturados en bolsas montadas en palos con aro de metal. Alternativamente durante la primera época de captura y sólo por una noche, se utilizó una jaula Tomahawk previamente cebada.

Los ejemplares capturados fueron pesados (Pesola<sup>®</sup> x 10 kg) para el cálculo de la dosis de las anestésicas fijas antes de su inyección. Durante las capturas de primavera se administró en forma intramuscular una combinación de tiletamina-zolazepam<sup>1</sup> (T-Z) a través de la bolsa con una dosis promedio de 19±5.39mg/kg (rango: 30.3-14.28) (n = 7). En las capturas de otoño se administró, también en forma intramuscular, una combinación de medetomidina<sup>2</sup>-ketamina<sup>3</sup> (M-K), con una dosis de 0.08 y 5.76 mg/kg y 0.076 y 5.68 mg/kg respectivamente (n = 2). Los efectos de la medetomidina fueron posteriormente revertidos con 5 mg de atipamezole<sup>4</sup> por cada mg de medetomidina inyectada. En otros animales (n = 2) se usó gas isoflurano<sup>5</sup> (ISO) mediante el uso de un vaporizador portátil y circuito semicerrado con una concentración inicial de 3.5% para la inducción (flujo de oxígeno de 3.5 L/min) y de 1.5% para mantenimiento (flujo de oxígeno de 1.5 L/min).

Todos los ejemplares fueron sometidos a exámenes físicos y monitoreo permanente de sus parámetros fisiológicos durante las anestésicas. Terminados los muestreos, se dejaron recuperar en caniles plásticos con bolsas de agua caliente para evitar hipotermias.

Se colectó sangre heparinizada de la vena safena medial y/o vena yugular. Las muestras fueron procesadas en terreno para la obtención de los valores hematológicos básicos: conteo de glóbulos rojos y blancos (Unopettes<sup>®6</sup>), hematocrito, proteínas totales (refractómetro<sup>7</sup>) y extendidos sanguíneos para posteriores estudios de hemoparásitos y conteo diferencial de glóbulos blancos.

Posteriormente la sangre fue centrifugada (centrífuga portátil<sup>8</sup>, a 3000 rpm) y el plasma obtenido se conservó en nitrógeno líquido. Sobre el plasma se realizaron los análisis de bioquímica sanguínea y serología de *Chlamydomphila psittaci*, *Coccidioides immitis*, *Brucella* sp., *Mycobacterium avium* Subs. *paratuberculosis* y ocho serovares de *Leptospira interrogans*.

Se colectó materia fecal del recto y del suelo de las madrigueras, la que fue conservada en solución fisiológica formulada al 3,5 % para evaluar presencia de

endoparásitos. Una alícuota de heces obtenidas de los individuos fue congelada (-20°C) y destinada al cultivo de *M. paratuberculosis*, mediante Herrold con micobactina (PAOLICCHI et al., 2003). En individuos capturados en otoño (n = 4), se realizaron hisopados rectales que se preservaron en medio de transporte Stuart destinados al cultivo de *Yersinia* sp. (FEELEY; SCHIEMANN, 1992; KONEMAN et al., 1997) y *Listeria* sp. (IIDA et al., 1998; MC CLAIN et al., 1988). Los ectoparásitos fueron conservados en alcohol 70 %. Se efectuaron dos hisopados conjuntivales por animal, posteriormente fijados en alcohol y acetona y destinados a la búsqueda de *Chlamydomphila psittaci* y para la detección y aislamiento de *Trypanosoma cruzi* se realizó un xenodiagnóstico (CERISOLA et al., 1972) y un hemocultivo (LAURICELLA et al., 2005). La observación microscópica de los cultivos fue quincenal durante 90-120 días y en los que presentaron formas flageladas o promastigotes se los inoculó en ratones Balb-C lactantes y a los 30 días posteriores a la inoculación se efectuó un xenodiagnóstico y se los sacrificó para realizar estudios anátomo-patológicos.

## Resultados

### Anestésias

Diez vizcachas fueron capturadas (seis en primavera y cuatro en otoño) con una re-captura en primavera (V1-V3). Los detalles de los ejemplares se muestran en la Tabla 1. Solo un macho adulto (V7) fue capturado en jaulas Tomahawk siendo el único individuo que manifestó signos de miopatía de captura.

<sup>1</sup> Telazol<sup>®</sup>, Fort Dodge Animal Health, Iowa, USA.

<sup>2</sup> Domitor<sup>®</sup>, Orion Corporation, Orion Farnos, Finlandia

<sup>3</sup> Ketamina<sup>®</sup>, Holliday-Scott, Bs As

<sup>4</sup> Antisedan<sup>®</sup>, Orio Corporation, Orion Farnos, Finlandia

<sup>5</sup> Isoflo<sup>®</sup>, Abbot laboratories, North Chicago, Illinois, USA

<sup>6</sup> Becton-Dickinson, New Jersey, USA

<sup>7</sup> Schuco<sup>®</sup>

**Tabla 1** – Parámetros físicos registrados a partir del examen clínico de vizcachas capturadas en el Chaco Árido argentino.

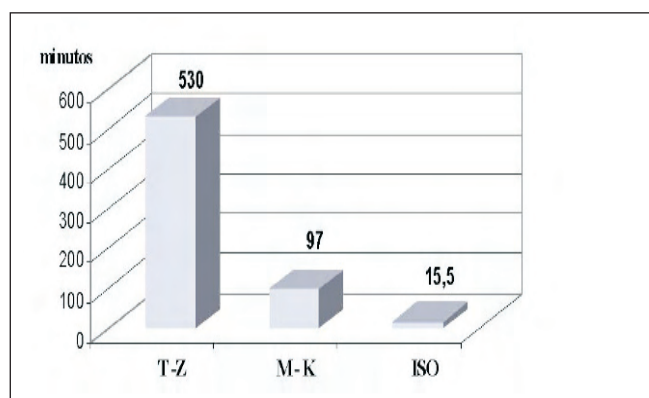
ID <sup>1</sup>	Fecha de captura	Sexo	Peso (Kg)	Edad	Condición física
V 1-V3 <sup>2-a</sup>	29-30/09/02	hembra	3.3	adulta	normal-preñada
V 2 <sup>a</sup>	30/09/02	macho	7.9	adulto-viejo	normal
V 4 <sup>a</sup>	30/09/02	macho	2.1	joven	normal
V 5 <sup>a</sup>	07/10/02	hembra	3.1	adulta	normal
V 6 <sup>a</sup>	09/10/02	hembra	3.5	adulta	normal-preñada
V 7 <sup>a</sup>	09/10/02	macho	8.0	adulto-viejo	normal
V 8 <sup>b</sup>	06/04/03	hembra	4.4	adulta	normal-preñada
V 9 <sup>b</sup>	09/04/03	macho	2.6	joven	normal
V10 <sup>b</sup>	10/04/03	macho	2.8	joven	normal
V11 <sup>b</sup>	13/04/03	hembra	3.9	adulta	normal

<sup>1</sup> identificación / <sup>2</sup>recaptura/ <sup>a</sup> Escuela Agrotécnica / <sup>b</sup> Campos del INTA

Se efectuaron un total de 11 inmovilizaciones químicas, siete individuos (dos machos viejos, un macho joven y cuatro hembras adultas) fueron anestesiados con T-Z, dos ejemplares (un macho joven y una hembra adulta) con M-K y por último dos ejemplares (un macho joven y una hembra adulta) fueron inmovilizados con ISO.

Las inmovilizaciones con T-Z resultaron en pobre calidad anestésica y prolongadas recuperaciones (Figura 1). Si bien se logró un grado de inmovilización aceptable para la realización de las maniobras, no se obtuvo buena relajación muscular ni analgesia adecuada.

Los tiempos de recuperación se redujeron considerablemente con el uso de M-K e ISO. (Figura 1). La calidad anestésica en ambos casos fue óptima logrando una buena inmovilización, relajación y analgesia.



**Figura 1** - Tiempos promedios de recuperación (minutos) de las vizcachas capturadas en el Chaco Árido argentino, medidos para tiletamina-zolazepam (T-Z) desde el momento de colocar al animal en el canil de recuperación, para medetomidina-ketamina (M-K) desde la administración del agente antagonista y para isoflurano (ISO) desde el corte de suministro del gas, hasta la recuperación total (liberación) para los tres agentes.

Los parámetros fisiológicos monitoreados con valores promedios al inicio y final de las inmovilizaciones son exhibidos en el Tabla 2. La temperatura corporal se mantuvo dentro de rangos aceptables durante las anestésias y no se evidenciaron problemas de hipotermia o hipertermias. Se registraron taquicardias asociadas al uso de T-Z, probablemente ocasionadas por una dominancia del componente disociativo (tiletamina).

**Tabla 2** – Evolución promedio de los parámetros fisiológicos registrados en vizcachas capturadas en el Chaco Árido argentino durante el período de inmovilización química para todos los agentes administrados.

DROGA	T (C°)		FC/min.		FR/min.		PPO2
	I	R	I	R	I	R	
T-Z (n=7)	38,41	36,8	179	146	53	60	82
M-K (n=2)	38,63	37,14	122	130	34	28	72
ISO (n= 2)	38,85	36,9	94	96	72	56	98

I: inmediatamente posterior a la inducción, R: durante la pre-recuperación: para tiletamina-zolazepam (T-Z) antes de su colocación en el canil, para medetomidina-ketamina (M-K), antes de la administración del agente antagonista, y para isoflurano (ISO), antes del corte de suministro del gas. T: temperatura rectal, FC: frecuencia cardíaca, FR: frecuencia respiratoria, PPO2: saturación de oxígeno en sangre promedio durante la anestesia.

Una hembra sufrió una apnea momentánea posterior a la aplicación de T-Z, la que fue revertida con masajes torácicos y administración de doxapram (30 mg sublingual, seguida por 10 mg subcutáneo). Un macho (viejo) adulto (V2), murió durante la recuperación seis horas después de la administración de T-Z. Mediante la realización de necropsia y posteriores estudios histopatológicos, se constató lesiones renales crónicas (evidenciando su pre-existencia) y edema pulmonar.

Se observó depresión respiratoria con el uso M-K en todos los animales anestesiados con esta combinación.

Por otra parte, un macho manifestó bradicardia y apnea, 45 minutos posteriores a la administración de M-K, condición que fue revertida con atipamezole (2,5 veces la dosis de medetomidina administrada), doxapram (20 mg sublingual) y estimulación de epiglotis con traqueotubo previa a la intubación.

Por último en un macho, se registró bradicardia sin apnea con el uso de ISO, la que fue revertida cortando el suministro del gas y suministrando doxapram (20 mg sublingual) en forma preventiva. No obstante, la función respiratoria durante la anestesia fue considerablemente mejor que con MK, según se pudo apreciar por un aumento de la FR y PPO2. Se hace notar que los valores de los parámetros fisiológicos registrados, podrían estar influenciados por la administración de analépticos y reversores administrados en estos individuos.

### Evaluación de salud

Durante el examen físico no se observaron signos ni síntomas de enfermedad. En los Cuadros 1, 2 y 3, se muestran los resultados obtenidos de los análisis hematológicos y la bioquímica sanguínea discriminada por sexo. La morfología celular fue normal en los extendidos sanguíneos, aunque se observó palidez central en los glóbulos rojos.

**Cuadro 1** – Hematología de las vizcachas capturadas en el Chaco Árido argentino, discriminada por sexo.

Parámetros	machos (n = 5)		hembras (n = 4)	
	Media ± DS	Rango	Media ± DS	Rango
Sólidos totales grs/dl	7.9 ± 0.86	7 - 8.8	8.0 ± 0.56	7.3 - 8.8
GR x 10 <sup>6</sup> / il	4.5 ± 0.70	3.72 - 5.46	4.3 ± 0.54	3.44 - 4.65
GB x 10 <sup>3</sup> / il	18.8 ± 6.63	11.1 - 26.9	18.4 ± 6.42	9 - 25.6
Hematocrito %	38.8 ± 2.87	35 - 42	40.0 ± 3.93	37 - 46
Neutrófilos banda / il	205.2 ± 232.5	0 - 568	191.0 ± 194.3	0 - 512
Neutrófilos/ il	9469.0 ± 0.3640	4218 - 14036	11403.2 ± 5189	5520 - 19200
Linfocitos/ il	8659 ± 4507	4260 - 15871	5731.0 ± 2224	3240 - 8118
Monolitos/ il	475.0 ± 439.8	0 - 994	613.6 ± 322.1	444 - 1188
Eosinófilos/ il	99.0 ± 102.5	0 - 242	189.0 ± 170.4	0 - 444
Basófilos/ il	0 ± 0	0 - 0	62.0 ± 138.6	0 - 310

**Cuadro 2** – Bioquímica sanguínea de las vizcachas capturadas en el Chaco Árido argentino, discriminada por sexo.

Parámetros	machos (n = 5)		hembras (n = 4)	
	Media ± DS	Rango	Media ± DS	Rango
Creatinina mg/dL	1.92 ± 0.576	1.1 - 2.6	1.875 ± 0.435	1.5 - 2.3
BUN mg/dL	12.6 ± 2.51	10 - 15	18 ± 3.83	15 - 23
Glucosa mg/dL	120 ± 11.07	107-130	117.8 ± 57.44	65 - 193
Acido úrico mg/dL	0.8 ± 0.61	0.4 - 1.5	0.6 ± 0.14	0.5 - 0.7
Colesterol mg/dL	<50 <sup>(a)</sup>		91.5 ± 21.64	61 - 112
K mmol/L	3 ± 1.089	2.1- 4.8	3.325 ± 0.759	2.3 - 3.9
Na mmol/L	128.2 ± 23.1	95 - 149	145 ± 7.659	139 - 155
Cloro mmol/L	88 ± 12.83	70 - 102	164.4 ± 10.59	99 - 121
Calcio mg/Dl	12.02 ± 1.844	10.1 - 15	10.43 ± 0.723	10 - 11.5
Fósforo mg/Dl	3.68 ± 0-676	2.7 - 4.5	3.375 ± 0.544	2.6 - 3.8
LDH U/L	761.25 ± 291.583	447 - 1122	801 ± 105.69	737 - 923
ALT U/L	48 ± 6.964	39 - 54	33.5 ± 5.447	29 - 41
AST U/L	78.4 ± 13.15	58 - 90	93.5 ± 30.88	51 - 122
Fosfatasa alcalina U/L	100 ± 42.52	59 - 170	86.75 ± 45.49	42 - 145
CK U/L	165.6 ± 69.58	97 - 250	189.5 ± 58.98	106 - 234
Proteínas totales. Gr/dL	5.32 ± 1.481	3.7 - 7.2	4.65 ± 0.645	4 - 5.3
Albumina gr/dL	3.54 ± 0.594	2.9 - 4.3	3.32 ± 0.32	3.1 - 3.8
Globulina gr/dL	1.58 ± 0.792	0.8 - 2.9	1.325 ± 0.465	0.9 - 1.9

**Cuadro 3** – Niveles de enzimas séricas de las vizcachas capturadas en el Chaco Árido argentino, discriminados por sexo.

enzimas	machos					hembras			
	V2	V4	V7	V9	V10	V3	V6	V8	V11
LDH U/L	626	850	3476	447	1122	2704	737	743	923
FAS U/L	95	101	170	59	75	145	99	61	42
CK U/L	220	97	250	163	98	190	106	234	228
AST U/L	78	58	90	90	76	92	51	109	122

Los estudios parasitológicos (Cuadro 5) identificaron la presencia de huevos de nemátodos y ooquistes de protozoos en heces, por otra parte, se hallaron pulgas (*Pulex irritans*) con una mayor infestación en los individuos capturados en primavera. Los extendidos sanguíneos no revelaron presencia de hemoparásitos y la búsqueda de *Trypanosoma cruzi* fue negativa durante 90-120 días de seguimiento, así como los estudios parasitológicos y anátomo-patológicos de los ratones inoculados con los sobrenadantes de los hemocultivos que presentaban formas protozoarias.

Los cultivos de hisopados rectales resultaron negativos para *Yersinia* sp., aunque se aisló *Listeria innocua* serovar 6<sup>a</sup>. Ningún individuo evidenció exposición a los agentes infecciosos estudiados (Tabla 4).

**Tabla 3** – Endo y ectoparásitos hallados en las vizcachas capturadas y colonias estudiadas en el Chaco Árido argentino.

Época/ agente	Vizcachas	
	Individuos (a)	Colonias (a)
PRIMAVERA 2002		
Huevos de <i>Trichostrongylidae</i>	4/5	1/2
Huevos de <i>Heteroxynema viscaciae</i>	2/5	0/2
Pulga ( <i>Pulex irritans</i> )	7/7	-
OTOÑO 2003		
Huevos de <i>Trichostrongylidae</i>	0/1	1/2
Ooquistes de <i>Eimeria lagostomi</i>	1/1	0/2
Pulgas ( <i>Pulex irritans</i> )	2/4	-

(a) Individuos o colonias positivos sobre total muestreado.

**Tabla 4** – Exposición a agentes infecciosos de las vizcachas capturadas en el Chaco Árido argentino.

Agente	Test	Vizcachas <sup>(1)</sup>
<i>Chlamydomytila psittaci</i>	CF	0/4
<i>Chlamydomytila psittaci</i>	C-I <sup>(a)</sup>	0/10
<i>Brucella</i> sp.	POL/ cELISA / 2- ME / SAT	0/10
	POL/ 2 ME / SAT/ BPA	-
<i>Leptospira</i> sp.	MAT	0/10 <sup>(b)</sup>
<i>Mycobacterium avium</i>	cultivo <sup>(c)</sup>	0/6
Subs. <i>paratuberculosis</i> .	ELISA	0/9
<i>Coccidioides immitis</i>	AGID	0/7
<i>Listeria innocua</i>	Cultivo <sup>(d)</sup>	4/4
<i>Yersinia</i> sp.	Cultivo <sup>(d)</sup>	0/4

CF: Fijación de Complemento, POL: Polarización Fluorescente, SAT: Seroaglutinación en tubos, MAT: Test de Aglutinación microscópica, c ELISA: Ensayo de Inmunodifusión ligado a Enzimas Competitivas, ELISA indirecto adsorbido *M. phlei*, AGID: Inmunodifusión en Agar Gel, 2-ME: 2-mercapto etanol, C-I: Citodiagnóstico e Inmunofluorescencia directa <sup>(a)</sup> Hisopados conjuntivales, <sup>(b)</sup> *Leptospira interrogans*: 20 serovares para 6 individuos, y 8 serovares para 4 individuos, <sup>(c)</sup> materia fecal Herrold con micobactina, <sup>(d)</sup> hisopados rectales, <sup>(1)</sup> Individuos positivos sobre total muestreado.

## Discusión

### Anestesia

Según nuestros resultados, consideramos que el uso de T-Z no es recomendable para la anestesia en vizcachas. Con este agente son esperables períodos prolongados de recuperación, lo que pone en riesgo la vida del animal, particularmente en condiciones de campo. Las anestias con M-K e ISO, asociadas a monitoreos permanentes de los signos vitales, facilitaron un manejo más seguro destacando las ventajas del uso de agentes antagonistas y de anestesia inhalatoria dado que permitieron revertir en forma rápida efectiva las complicaciones anestésicas registradas.

Las dosis de T-Z administradas se encontraron

dentro del rango mínimo citado para roedores, que es de 20-40 mgs/kg. (CARPENTER et al., 2001) y por debajo de la recomendada para chinchillas (*Chinchilla* spp.), de 35 mgs/kg. (KREEGER et al., 2002). Pese a estas dosis conservadoras, la pobre calidad anestésica lograda y el prolongado tiempo de recuperación indican que esta combinación no ofrece una anestesia segura y adecuada para la especie.

Es claro que el tiempo de recuperación es un factor crítico que puede influir en la vida o la muerte de ejemplares viejos o con disfunciones orgánicas preexistentes, como el ejemplar V2.

El individuo con síntomas de miopatía de captura (V7), fue liberado en aparente buen estado 12 horas posteriores a la administración de T-Z. Sin embargo, desconocemos la severidad del cuadro, puesto que la muerte a largo plazo es posible por esta afección. Estas complicaciones pueden ocasionar la muerte incluso varias semanas después del estrés de la captura (WILLIAMS; THORNE, 1996).

La depresión respiratoria y de la PPO<sup>2</sup> registradas con el uso de M-K, fueron probablemente causadas por la dominancia de la acción depresiva de la medetomidina. Pese a que los valores absolutos de oxígeno en la hemoglobina (PPO<sup>2</sup>) fueron bajos, se mantuvieron estables durante la anestesia sin signos visibles de cianosis. La calidad anestésica fue superior con el uso de M-K; pero debido a la depresión respiratoria observada es recomendable reducir la dosis de medetomidina a 0,05 mg/kg.

Por otra parte, la calidad anestésica lograda con ISO fue alta (buena relajación, inmovilización y analgesia). Los signos vitales de los animales, en particular la función respiratoria, se mantuvieron en niveles óptimos. La concentración para la inducción (3,5%) fue más baja que la de 4% administrada en vizcachas cautivas (WENKER, com. pers.) pero con un mayor flujo de oxígeno (3.5 L/min) que el utilizado por Wenker (0,8 L/min). Un flujo mayor de oxígeno puede ser beneficioso en condiciones de campo puesto que reduce el tiempo de inducción al aumentar la velocidad del gas anestésico administrado.

Efectos indeseables ocasionados por un incremento del tono vagal (marcada depresión de la frecuencia cardiaca), han sido reportados en muchos roedores, motivo por el cual el uso de anticolinérgicos (atropina o glicopirrolato) han sido recomendados, especialmente en asociación con drogas alfa 2 agonistas (MASON, 1997). Sin embargo en nuestra experiencia su administración con el uso de T-Z no sería aconsejada dada la tendencia de la tiletamina a inducir taquicardia (KREEGER et al., 2002).

### Evaluación de salud

En general los roedores histicomorfos no poseen venas superficiales accesibles, y en particular, la yugular no es visible ni palpable (WENKER et al., 2000). Si bien estas características dificultaron las extracciones sanguíneas, fue posible adquirir destreza para su abordaje.

Los valores de hematología reportados para animales cautivos (SAINSBURY, 2003) son más bajos que los hallados en nuestro estudio, particularmente para los neutrófilos y linfocitos. En mamíferos, la neutrofilia y linfocitosis puede estar relacionada a la liberación de adrenalina ante estímulos estresantes que ocasiona la desmarginalización de neutrofilos con

leucocitosis fisiológica (MEYER; HARVEY, 2000), si bien se desconoce este tipo de respuesta en vizcachas salvajes, estas diferencias probablemente estén asociadas al estrés de captura.

La única referencia para los valores de bioquímica sanguínea en vizcachas salvajes es la reportada por WENKER (2001), y son similares a los obtenidos en este trabajo.

Se observaron diferencias entre sexos para los niveles de colesterol, los que se mantuvieron por debajo de los límites detectables en machos (50 mg/dL), y más elevados en las hembras.

No se dispone de información de otros parámetros de la bioquímica sanguínea en vizcachas. No obstante algunas consideraciones pueden ser inferidas a partir de los datos reportados en otros roedores, especialmente en chinchillas (HILLYER et al., 1997) debido a su proximidad taxonómica. Respecto de lo publicado para chinchillas, los niveles de AST y FAS fueron considerablemente mayores en vizcachas. En especial para el macho V7, FAS presentó los valores más altos de todos los individuos capturados (Cuadro 3b), en asociación con mioglobinuria clínica. Esto podría estar evidenciando miopatía de captura donde el daño muscular eleva los niveles de estas enzimas (WILLIAMS; THORNE, 1996). La LDH y CK, también son enzimas indicadoras para valorar este tipo de daño (WILLIAMS; THORNE, 1996), si bien los valores normales en vizcachas y chinchillas no han sido reportados, en nuestro estudio los niveles más altos fueron hallados en el macho V7. Asociando estos parámetros elevados con la mioglobinuria confirmada por laboratorio, asumimos que este individuo sufrió miopatía de captura.

En relación a los hallazgos parasitológicos, *Eimeria lagostomi* ha sido previamente reportada en vizcachas salvajes en Argentina (COUCH et al., 2001). Generalmente cobra importancia en animales cautivos (WALLACH; BOEVER, 1983), siendo causa de enfermedad bajo condiciones de estrés e inmunosupresión (NAVARRAE; PUGH, 2002; SAINSBURY, 2003).

Parásitos de la Familia *Trichstrongylidae* han sido reportados en vizcachas (ROSSANIGO et al., 1986; SUTTON, DURETTE-DESSET, 1995; FOSTER et al., 2002) y son hallazgos habituales en roedores salvajes (MARTÍNEZ, 1998). FOSTER et al., (2002) menciona cuatro especies de parásitos de la Familia *Trichostrongylidae* en vizcachas: *Viannella viscaciae*, *Lagostonema ecasiense*, *Graphidioides rudicaudatus* y *Graphidioides affinis*, siendo de elevada especificidad por el hospedador.

Los huevos de nemátodos hallados en primavera podrían tratarse de *Heteroxynema viscaciae* (Oxyurida: Heteroxynematidae), esta especie fue citada por primera vez en la región semiárida de la Provincia de La Pampa, con una marcada prevalencia en verano y ausencia en invierno (FOSTER et al. 2002), coincidiendo con nuestras observaciones. Nuestra área de estudio pertenece a la región biogeográfica del Chaco Árido con un régimen pluvial de 300 a 500 mm anuales (KARLIN et al., 1992), presentando similitudes climáticas con aquella estudiada por Foster et al., (2002).

La presencia de *Pulex irritans* fue observada en todos los ejemplares con una mayor incidencia en primavera, siendo su hallazgo frecuente en roedores salvajes y no asociado a síntomas clínicos. El hecho de que este

ectoparásito se alimente con frecuencia del hombre, hace que sea un potencial vector de patógenos entre vizcachas y los humanos. Muchos ectoparásitos de roedores no son específicos de sus huéspedes (CLARK; OLFERT, 1986) y su rol es bien conocido en la transmisión al humano de varias enfermedades tales como la plaga y tularemia (WALLACH; BOEVER, 1983). No obstante estas enfermedades no han sido documentadas en Argentina.

Con relación a los estudios de *Trypanosoma cruzi*, por ser el único flagelado tripanosomatideo capaz de generar enfermedad en un hospedador vertebrado, la ausencia de infección en *T. infestans* alimentados con sangre de vizcachas y la incapacidad de generar enfermedad en ratones lactantes altamente susceptibles a la infección confirman ausencia del ciclo de transmisión por *T. cruzi* en estos animales.

Cepas no patógenas de *Listeria* sp. fueron aisladas de hisopados rectales (*Listeria innocua* serovar 6a). Se conocen reportes previos de *Listeria seeligeri* en muestras de vizcachas salvajes provenientes de la provincia de San Luis (Argentina) (LACIAR et al., 1994). Sin embargo, las especies de importancia médica son *L. monocytogenes* y *L. ivanovii*, la primera de hallazgo frecuente en materia fecal de animales sanos (MÖRNER, 2001). Las bacterias de este género viven en el aire y suelo y proliferan en áreas contaminadas por aguas servidas o desechos humanos o animales (NICOLET, 1986), pero no son transmitidas entre animales. El conocimiento de su presencia en este ambiente puede ser importante para futuros monitoreos como reflejo de calidad ambiental, puesto que su patogenicidad es proporcional a la resistencia del huésped, enfermedades pre-existentes y estrés ambiental (NICOLET, 1986; MÖRNER, 2001).

## Conclusiones

En la cadena alimenticia la vizcacha es un herbívoro presa y ha sido demostrado que el estrés de captura es alto en estos mamíferos y es un factor de riesgo a considerar durante la captura, manipulación y anestesia. El uso de jaulas Tomahawk, dificultó la manipulación rápida, prolongando los tiempos entre la captura y la administración del anestésico, hecho que se vio reflejado por un mayor estrés y manifestaciones de miopatía de captura.

Pese a que el número de individuos inmovilizados con diferentes agentes fue bajo, nos permite hacer algunas consideraciones de importancia. En especial no recomendamos el uso de T-Z para esta especie. En virtud de la depresión respiratoria asociada al uso de M-K, recomendamos disminuir la dosis del componente agonista de receptores adrenérgicos alfa<sub>2</sub> (medetomidina) a 0,05 mg/kg.

En relación a la condición sanitaria, los animales muestreados no evidenciaron problemas de salud y la serología negativa nos indica que los animales no estuvieron expuestos a los agentes estudiados o no generaron anticuerpos al momento del muestreo.

En virtud del bajo número de vizcachas capturadas y su amplia distribución en el Chaco árido, es necesario ampliar los estudios de salud a un mayor número de ejemplares. Esto permitiría obtener un panorama más real sobre el perfil hematológico y de bioquímica sanguínea, así

como las posibles exposiciones a enfermedades infecciosas y parasitarias.

Las poblaciones de vizcachas parecen estar fragmentadas en diferentes ambientes y su progresiva disminución observada en los últimos años, aún en áreas no asociadas a usos agrícolas, (ej: reservas) requiere de la implementación de estudios tendientes a evaluar las causas de este decrecimiento poblacional, entre las que podrían considerarse los factores relacionados al deterioro ambiental y su relación con aquellos asociados a la salud.

En la actualidad, pobladores locales continúan trasladando colonias de vizcachas, en algunos casos con incentivo del gobierno. La elaboración de protocolos de salud y de manejo para la especie en condiciones de campo, será un aporte válido para contribuir con estas iniciativas de conservación, puesto que su amplia distribución en distintas regiones biogeográficas las expone a diferentes riesgos sanitarios.

### Agradecimientos

Field Veterinary Program-Wildlife Conservation Society (FVP-WCS) por la total financiación de este proyecto a través del Wildlife Health Small Grant Fund. Especiales agradecimientos para W. Karesh, L. Starr and K. Poppe (FVP-WCS) por el continuo apoyo. A Ricardo Gurtler y Leonardo Ceballos del Departamento de Ecología, Genética y Evolución (UBA), por su valiosa colaboración para el estudio de *Trypanosoma cruzi*. A los Médicos Veterinarios Gustavo Aranguren de la Escuela Agrotécnica de Chamental, La Rioja, y Tomas Vera, de la Estación Experimental INTA Chamental, La Rioja, por su apoyo logístico y a los estudiantes y veterinarios voluntarios: Joaquin de Estrada, Andrea Sisa, Cecilia Redolatti y Patricia Gómez por su colaboración durante las capturas y toma de muestras. Finalmente al Gobierno de la provincia de La Rioja por las autorizaciones de capturas emitidas. Los estudios se llevaron a cabo en un todo de acuerdo con las leyes argentinas vigentes.

### Referências

BERTONATTI, C.; CORCUERA, J. **Situación ambiental argentina 2000**. Buenos Aires: Fundación Vida Silvestre Argentina, 2000.

BRANCH, C. L.; VILLAREAL, D.; FOWLER, D. G. Recruitment, dispersal and group fusion in a declining population of the plains vizcacha (*Lagostomus maximus*, Chinchillidae). **Journal of mammalogy**, v. 74, n. 1, p. 9-20, 1993.

CARPENTER, J. W.; MASCHIMA, T. Y.; RUIPIPER, D. J. **Exotic animal formulary**. 2. ed. Philadelphia: W. B. Saunders, 2001. p. 287.

CERISOLA, J. A. et al. El xenodiagnóstico. Monografía. Buenos Aires: Ministerio de Bienestar Social, Secretaría de Salud Pública, 1972.

CLARK, J. D.; OLFERT E. D. Rodents (Rodentia). In: FOWLER, M. E. **Zoo & wild animal medicine**. 2. ed.

Philadelphia: W. B. Saunders, 1986. p. 727-747.

COUCH, L.; FOSTER, G. W.; MACHICOTE, M.; BRANCH, L. C. Descriptions of two new species of *Eimeria* (Apicomplexa:Eimeriidae) and of *Eimeria chinchillidae*-like oocysts from the plains vizcacha *Lagostomus maximus* Desmarest, 1817 (Rodentia: Chinchillidae) from Argentina. **Journal of parasitology**, v. 87, n. 1, p. 144-147, 2001.

DAVIDSON, W. R.; NETTLES, V. F. Relocation of wildlife: Identifying and evaluating disease risks. **Transcripts**. 57th North American wild & natural resources conference, 1992. p. 466-473.

CENTRO EDITOR DE AMERICA LATINA. La vizcacha. In: **Fauna argentina**, v. 30. Buenos Aires, 1984.

FEELY, J. C.; SCHIEMANN, D. A. Y. **Compendium of methods for the microbiological examination of foods**. 3. ed. A.P.H.A. Technical committee on microbiological methods for foods, 1992.

FOSTER, G. W. et al. Gastrointestinal helminths of the plains vizcacha (*Lagostomus maximus*) from Argentina, with observation on interspecific interactions between nematodes and cestodes. **Comparative parasitology**, n. 69, v. 1, p. 26-32, 2002.

HILLYER, E. V.; QUESENBERY, K. E.; DONELLY, T. M. Biology, husbandry and clinical techniques. In: HILLYER, E. V.; QUESENBERY, K. E. **Ferrets, rabbits and rodents - Clinical medicine and surgery**. Philadelphia: W. B. Saunders, 1997. p. 243-259.

IIDA, T. et al. Detection of *Listeria* in humans, animals and foods. **Journal of veterinary medical science**, v. 60, n. 12, p. 1341-1343, 1998.

JACKSON, J. E.; BUCHER, E. H.; CHANI, J. M. Capture of blue-fronted amazons and hunting of vizcachas and tegu lizards in Argentina. In: PRESCOTT-ALLEN, R.; PRESCOTT-ALLEN, C. **Assessing the sustainability of wild species - case studies and initial assessment procedure**. IUCN, 1996. p. 4-135.

KARLIN, U. O. et al. Caracterización del Chaco Árido y propuesta de recuperación del recurso forestal. **Sistemas agroforestales para pequeños productores de zonas áridas**. UNC-GTZ, 1992. p. 7-12.

KONEMAN, E. W. et al. Enterobacteriaceae. In: **En color atlas and text book of diagnostic microbiology**. 5. ed. [S.l.:s.n], 1997. p. 171-252.

KREEGER, P.; AMEMO, J. M.; RAATH, J. P. Handbook of wildlife chemical immobilization - International edition. Wildlife Pharmaceuticals Incorporated, 2002.

LACIARA, L.; PICCA, S.; DE CENTORBI, O. P. Isolation of *Listeria seeligeri* from cecum of vizcacha (*Lagostomus maximus maximus*). **Revista argentina de microbiología**,



v. 26, n. 4, p.183-188, 1994.

LAURICELLA, M. A. et al. Distribution and pathogenicity of *Trypanosoma cruzi* isolated from peridomestic populations of *Triatoma infestans* and *Triatoma guasayana* from rural western Argentina. **Memórias do Instituto Oswaldo Cruz**, Rio de Janeiro, v.100, n. 2, p. 123-129, 2005.

LLANOS, A. C.; CRESPO, J. A. Ecología de la vizcacha (*Lagostomus maximus maximus*), en el nordeste de la provincia de Entre Ríos. **Revista de Investigaciones Agrícolas**, Buenos Aires, t. 6, serie 10, p. 1-93, 1952.

LYLES, A. M.; DOBSON, A. P. Infectious disease and intensive management: population dynamics, threatened hosts, and their parasites. **Journal of zoo and wildlife medicine**, v. 24, n. 3, p. 315-326, 1993.

MARTINEZ, F. A. Helmintofauna del *Myocastor coypus* y *Lagostomus maximus*, Nematodes. **Veterinaria argentina**, n. 41, 1998.

MASON, D. E. Anesthesia, analgesia, and sedation for small mammals. In: HILLYER, E.V.; QUESENBERRY, K. E. **Ferrets, rabbits and rodents – Clinical medicine and surgery**. Philadelphia: W. B Saunders Company, p. 378-391, 1997.

McCLAIN, D.; LEE, W. H. Method for isolation and identification of *Listeria monocytogenes* from processed meal and poultry products. **J. Assoc. Off. Anal. Chem.** v. 71, p. 660-664, 1988.

MEYER, D. J.; HARVEY, J. W. Estudios de laboratorio: interferencias con el espécimen y la enzimología clínica, Parte I. In: **El laboratorio en medicina veterinaria – Interpretación, diagnóstico**, 2. ed. [S.l.]: Intermédica, 2000. p. 3-22.

MORNER, T. Listeriosis. In: WILLIAMS, E. S.; BARKER, I. K. **Infectious diseases of wild mammals**, 3. ed. [S.l.:s.n.], 2001. p. 502-505.

MUNSON, L.; COOK, R. A. Monitoring investigation and surveillance of diseases in captive wildlife. **Journal of zoo and wildlife medicine**, v. 24, n. 3, p. 281-290. 1993.

NAVARRAE, C. B.; PUGH, D. G. Diseases of the gastrointestinal system. In: PUGH, D. G, **Sheep and goat medicine**. Philadelphia: W. B. Saunders, 2002. p. 69-94.

NICOLET, J. **Compendio de bacteriología médica veterinaria**. Buenos Aires: Acribia, 1986.

PACHALY, J. R.; WERNER, P. R. Restraint of the paca (*Agouti paca*) with ketamine hydrochloride, acetylpromazine maleate, and atropine sulfate. **Jornal of zoo and wildlife medicine**, v. 29, n. 3, p. 300-306, 1998.

PAOLICCHI, F. A. et al. M. Application of different methods for the diagnosis of paratuberculosis in dairy cattle herds in

Argentina. **Journal of veterinary medicine**, v. 50, p. 20-26, 2003.

ROSSANIGO, C. E.; JACKSON, J. E.; LUKOVICH, R. Endoparásitos de la vizcacha (*Lagostomus maximus*) - Primera descripción en la República Argentina. **Revista veterinaria**, Buenos Aires, v. 67, n. 4, 1986.

SAINSBURY, A.W. Rodentia (Rodents). In: FOWLER, M. E.; MILLER, R. E. **Zoo and wild animal medicine**. 5. ed. Philadelphia: W. B. Saunders, 2003. p. 420-442.

SCOTT, M. The impact of infection and diseases on animal populations: Implications for conservation biology. **Conservation biology**, v. 2, n. 1, p. 40-56, 1998.

SUTTON, C. A.; DURETTE-DESSET, M. C. A description of *Graphidioides kravetzi* and the revision of *Graphidioides* Cameron, 1923 (Nematoda, Trichostrongyloidea), parasites of neotropical rodents. **Systematic parasitology**, n. 31, p. 133-145, 1995.

WALLACH, J. D.; BOEVER, W. J. Rodents and Lagomorphs. In: **Diseases of exotic animals, medical and surgical management**. [S.l.:s.n.], 1983. p. 135-195.

WENKER, C. J. Diabetes and cataract in captive plains viscachas (*Lagostomus maximus*) and long-term effects of a diet change. **Proceedings...** AAZV, AAWV, ARAV, NAZVW joint conference, 2001. p. 300-304.

\_\_\_\_\_. Mission (IM) possible: capture management and field research of free-ranging plains vizcacha (*Lagostomus maximus*) in Argentina. **Proceedings...** European association of zoo and wildlife veterinarians, Third scientific meeting, p. 151-154, 2000.

WILLIAMS, E. S.; THORNE, T. E. Exertional myopathy (capture myopathy). In: FAIRBROTHER, A.; LOCKE, L. N.; HOFF G. L. **Noninfectious diseases of wildlife**. 2. ed. p. 181-193, 1996.

WILLIAMS, R. D.; NETTLES, V. Relocation of wildlife: identifying and evaluating disease risks. **Transcripts...** 57th North American wild & natural resources conference, p. 466-473, 1992.

YUILL, T. M. **Diseases as components of mammalian ecosystems: mayhem and subtlety**. Madison: School of Veterinary Medicine, University of Wisconsin, 1986.

Recebido em: 10/02/2007

Aceito em: 08/09/2007