

DIAGNÓSTICO PRECOZ DE GESTACIÓN POR ECOGRAFÍA TRANSRECTAL EN LA OVEJA

EARLY PREGNANCY DIAGNOSTIC BY TRANSRECTAL ULTRASONOGRAPHY
IN THE EWE

Quintela, L.A., C. Díaz, A.I. Peña, J. Becerra y P.G. Herradón

Departamento de Patología Animal. Facultad de Veterinaria. Universidad de Santiago de Compostela.
27002 Lugo. España. Tf: 982-252303. Fax: 982-252195. E-mail: laquiari@correo.lugo.usc.es

PALABRAS CLAVE ADICIONALES

Ovino. Ultrasonografía.

ADDITIONAL KEYWORDS

Ovine. Ultrasonography.

RESUMEN

El diagnóstico de gestación mediante ultrasonidos en ganado ovino, se practica habitualmente por vía transabdominal. Sin embargo, algunos autores plantean la posibilidad de utilizar la vía transrectal, mejorando sensiblemente los resultados. Por esto, se ha tratado de determinar la eficacia de la ecografía transrectal, como método de diagnóstico de gestación en la oveja. Para ello hemos utilizado 173 ovejas, a 21 de las cuales se les realizaron ecografías diarias entre los días 15-40 después de la monta y al resto una única ecografía en el día 23 después de la cubrición. En el momento del parto se comprobó la veracidad de los diagnósticos.

Se ha podido comprobar la precocidad de esta técnica que permite realizar el diagnóstico de gestación de forma fiable a partir del día 23, con exactitud, sensibilidad y especificidad en torno al 98 p.100.

SUMMARY

The ultrasonographic pregnancy diagnostic in ovine is usually performed transabdominally. However, some authors propose its use by

transrectal way, which improves the results considerably. Therefore, we have attempted to determine the effectiveness of transrectal echography as a method for pregnancy diagnosing in the sheep. In this study, 173 ewes were used. Daily ultrasonographic exams were done on 21 of the ewes between days 15 and 40 after mating, whereas 152 ewes were singly ultrasonographically examined on the day 23 after mating. The veracity of the diagnostics was checked at the parturition. When the results were analysed we found that pregnancy diagnostic can be made reliably since the day 23 of pregnancy, being the accuracy, sensitivity and specificity around 98 percent.

INTRODUCCIÓN

Una de las herramientas básicas en la mejora de la rentabilidad de las explotaciones ovinas es el diagnóstico de gestación. Con ésta se persigue disminuir en lo posible las pérdidas económicas que ocasionan los animales no gestantes.

Arch. Zootec. 48: 13-20. 1999.

QUINTELA ET AL.

Entre los distintos métodos empleados para su realización destaca el examen ecográfico. La ecografía transrectal, es una técnica ampliamente utilizada en la confirmación de gestaciones en especies como la bovina y la equina, por su fiabilidad, precocidad y facilidad de realización. Sin embargo, en ovino, es más frecuente la utilización de la ecografía transabdominal (Memmon y Ott, 1979), siendo escasas las referencias a su utilización de forma transrectal (Bucklrell *et al.*, 1986; Botero-Herrera *et al.*, 1983).

Los inconvenientes de la aplicación transabdominal en ovino se centran en la precocidad de la técnica. En primer lugar no es posible realizarla antes del día 25 de gestación, y para obtener una eficacia próxima al 100 p.100 no se debe practicar antes del día 28-30 de gestación (Celorrio *et al.*, 1994; Blasco y Folch, 1989). Este problema parece solucionarse con la aplicación transrectal, así Chevalier (1988), menciona que con la aplicación de la ecografía transrectal es posible obtener una fiabilidad del 93,3 p.100 a partir del día 20 de gestación.

Por todo ello, el objetivo del presente trabajo es determinar cuál es el primer signo cierto de gestación en ganado ovino, mediante ecografía transrectal, y en qué momento es visible en la mayoría de los animales. Además, calcular la exactitud, sensibilidad y especificidad de la técnica.

MATERIAL Y MÉTODOS

EXPERIMENTO 1

Para la realización de este experimento se han utilizado 21 ovejas de

Raza Gallega. Los animales fueron sometidos a un tratamiento de sincronización de celos con esponjas impregnadas de acetato de fluorogestona (Crono-Gest®¹), durante 12 días, y 500 UI de PMSG el día de la retirada de las esponjas. Ese mismo día fueron incorporados al grupo dos machos provistos de dispositivos marcadores, lo que permitió conocer con exactitud el día en que se produjo la monta (día 0). A partir del día 15 y hasta el día 40 de gestación se analizó diariamente, siempre por el mismo técnico, la evolución de las imágenes ecográficas, utilizando para ello un ecógrafo portátil (Tokio keiki LS-1000) y una sonda lineal de 5 MHz.

Antes de la exploración, los animales fueron inmovilizados en decúbito esternal sobre una paca de heno, de tal forma que al comprimirse el abdomen las vísceras abdominales se desplazarán dorsocaudalmente facilitando la visualización del útero. Los animales no fueron sometidos a ningún tipo de ayuno previo. Para la introducción por vía transrectal del transductor, se le aplico un gel transmisor, más por su efecto lubricante que por facilitar el paso de los ultrasonidos.

Los signos recogidos fueron los siguientes: dilatación de los cuernos uterinos; latido cardíaco; embrión; vesícula amniótica y placentomas.

EXPERIMENTO 2

En este caso se han utilizado 173 ovejas de raza Gallega, entre el primer y quinto parto, a las que se les realizó

¹Crono-Gest®, marca registrada de laboratorios Intervet S.A.

DIAGNÓSTICO PRECOZ DE GESTACIÓN EN LA OVEJA

un único diagnóstico por vía transrectal a los 23 días de la monta (día 0).

Los diagnósticos se realizaron bajo las mismas condiciones que en el experimento anterior.

La confirmación de los resultados se obtuvo en el momento del parto y para establecer la precisión de la técnica se han utilizado las fórmulas siguientes (Baronet y Vaillancourt, 1989):

Exactitud = (Número de diagnósticos correctos / Número de diagnósticos totales) x 100.

Sensibilidad = (Número de diagnósticos positivos correctos / Número de hembras que paren) x 100.

Especificidad = (Número de diagnósticos negativos correctos / Número de hembras que no paren) x 100.

RESULTADOS Y DISCUSIÓN

EXPERIMENTO 1

Doce de las 21 ovejas examinadas resultaron preñadas. En algunas, se comenzaba a apreciar un incremento del diámetro de los cuernos uterinos a partir del día 19 (**figura 2**). El latido cardíaco empezaba a ser visible incluso antes de poder delimitar claramente los contornos del embrión, apreciándose en la mayoría de los casos a partir del día 23 (**figura 3**). Finalmente, la vesícula amniótica (**figura 4**) y los placentomas (**figura 5**) son observables a partir del día 27 y 37 respectivamente (**tabla I**). Por el contrario, en las ovejas vacías no se visualizó ninguno de los signos anteriormente citados (**figura 1**).

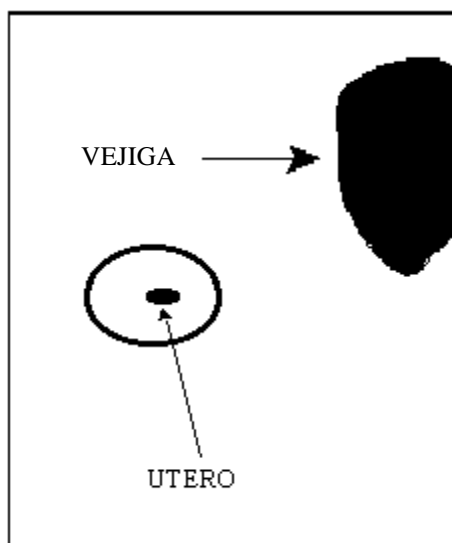
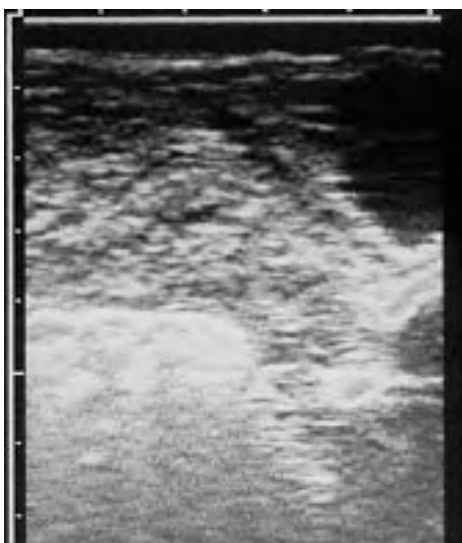

Figura 1. Imagen ecográfica de una oveja no gestante 23 días después de la monta. (Ecography of a non-pregnant ewe 23 days after breeding).

Archivos de zootecnia vol. 48, núm. 181, p. 15.

QUINTELA *ET AL.*

Tabla I. Momento de aparición de los signos ecográficos considerados (A) y día a partir del cual son detectados en más del 95 p.100 de las ovejas preñadas (B). (Appearing time of the ultrasonographic signs we have considered (A) and day since which the signs have been detected in more than 95 percent of the pregnant ewes (B)).

	A	B
Dilatación uterina	19	20
Latido cardíaco	20	23
Embrión	22	24
Vesícula amniótica	24	27
Placentomas	31	37

Con el fin de aumentar los detalles de la imagen y así mejorar la precocidad, Buckrell *et al.* (1986) han sugerido

la posibilidad de utilizar una sonda de mayor frecuencia (7,5 MHz). Sin embargo, Santiago Moreno *et al.* (1995) en cabras, comprobaron que si bien es posible detectar algunas gestaciones en el día 11, la exactitud no es del 100 p.100 hasta el día 24.

EXPERIMENTO 2

La dilatación de la luz uterina, a pesar de representar el primer signo visible, no es necesariamente indicativa de la existencia de gestación, pudiendo responder a alteraciones que cursen con acúmulo de líquido en su interior. Por lo cual hemos considerado el latido cardíaco como el primer signo cierto de gestación que, como se ha comprobado en el experimento 1, es observable a partir del día 23 en la mayoría de los animales. De ahí que en

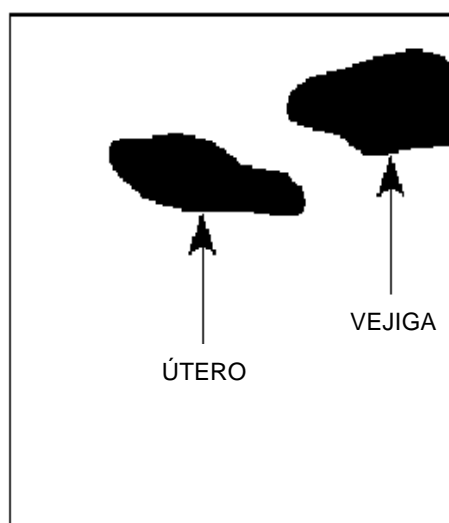


Figura 2. Ecografía de una oveja de 20 días de gestación en donde se puede ver la dilatación de los cuernos uterinos. (Ecography of a pregnant ewe on the day 20, where the enlargement of the uterine horns can be seen).

Archivos de zootecnia vol. 48, núm. 181, p. 16.

DIAGNÓSTICO PRECOZ DE GESTACIÓN EN LA OVEJA

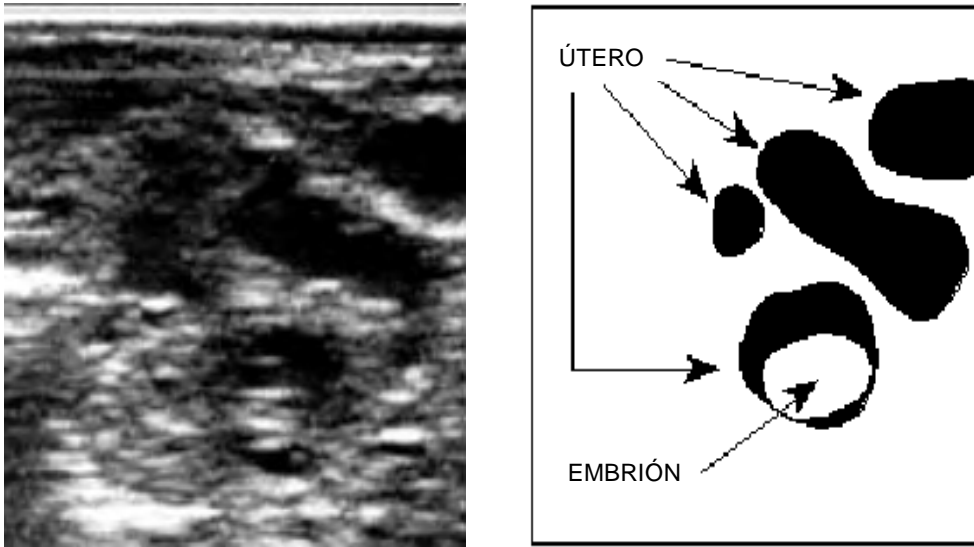


Figura 3. Imagen ecográfica de una oveja gestante 23 días después de la monta en la que se puede ver ya el embrión. (Ecographic image of a pregnant ewe 23 days after breeding, where the embryo can be observed).

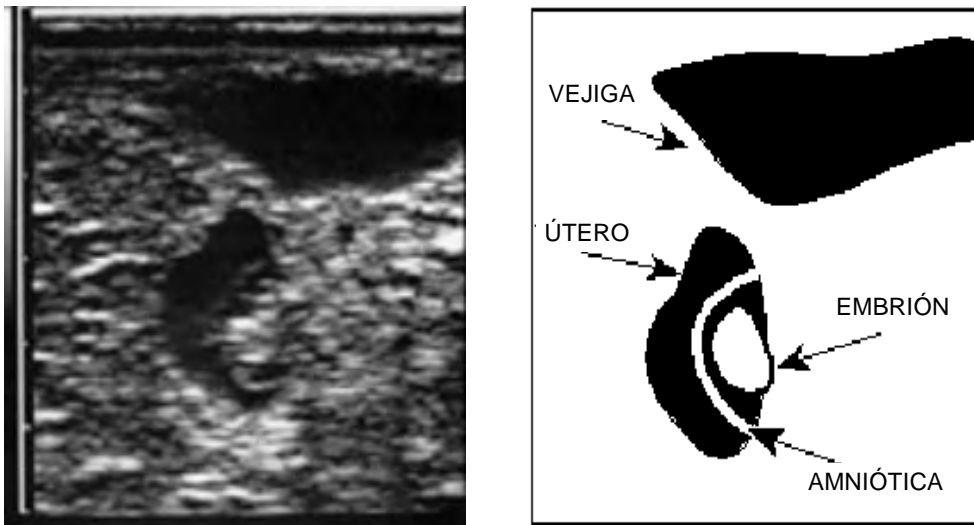


Figura 4. Imagen ultrasonográfica de una oveja en el día 27 de gestación, momento en el cual se puede ver la vesícula amniótica en el 95 p.100 de los animales. (Ultrasonographic image of a ewe on the 27 day of pregnancy. The amniotic vesicle could be detected in the 95 percent of the animals).

Archivos de zootecnia vol. 48, núm. 181, p. 17.

QUINTELA ET AL.

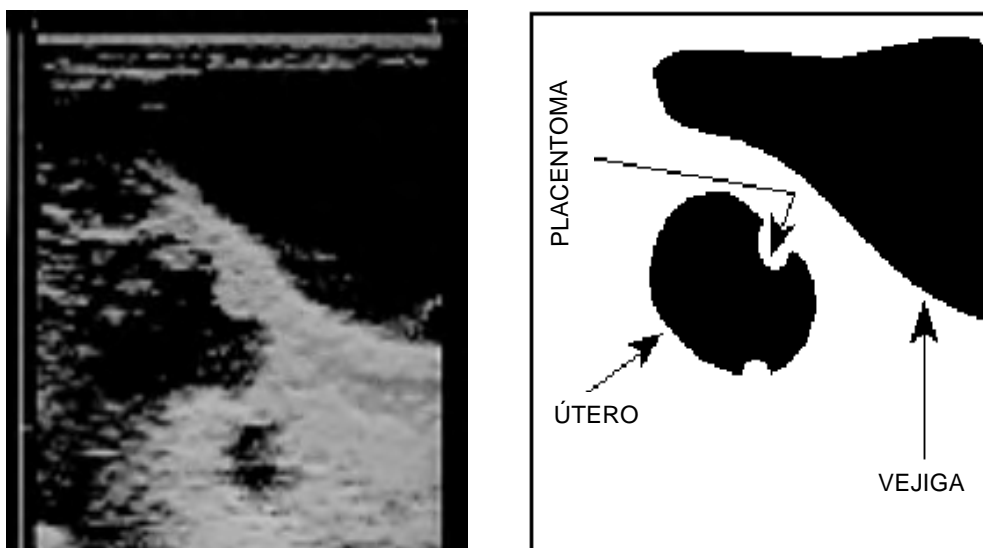


Figura 5. Ecografía de una oveja gestante de 37 días en la que se aprecian los placentomas. (Ecography of a pregnant ewe on the 37 day of pregnancy, where the placentome can be observed).

este segundo experimento hallásemos elegido este día para determinar la exactitud del método mediante una única exploración.

Nuestros resultados sobre la precisión de la técnica (**tabla II**) son similares a los obtenidos por Celorrio *et al.* (1994), mediante ecografía transabdominal. Si bien mejorando sensiblemente la precocidad (23 vs 28). Esta diferencia podría ser debida a la posición en que se colocan los animales, ejerciendo una ligera presión en el abdomen, determinando que el útero se sitúe en posición cráneo-ventral a la vejiga de la orina. De esta forma es posible colocar el transductor directamente sobre el útero, quedando como única estructura entre ambos la pared del recto, siendo así más sencilla la observación.

Como se puede apreciar en la **tabla II** la exactitud del método fue del 98,26 p.100, sensiblemente superior a la obtenida por Buckrell (1988) en ovejas y

Tabla II. Comparación de los diagnósticos ecográficos con los resultados finales en el momento del parto. (Comparison between the ultrasonographic diagnostics and the parturition results).

Diagnóstico	Paren	No paren	Total
Positivo	93	1	94
Negativo	2	77	79
Total	95	78	173

Exactitud = $(93+77)/173 \times 100 = 98,26$ p.100

Sensibilidad = $93/95 \times 100 = 97,89$ p.100

Especificidad = $77/78 \times 100 = 98,7$ p.100

Archivos de zootecnia vol. 48, núm. 181, p. 18.

DIAGNÓSTICO PRECOZ DE GESTACIÓN EN LA OVEJA

muy similar a la descrita por Baronet y Vaillancourt (1989) en cabras (91 y 97 p.100 respectivamente). En ambos casos utilizaron la misma técnica descrita en este trabajo. La diferencia con los resultados obtenidos por los primeros puede ser debida a que las ovejas de raza Gallega son de pequeño tamaño, factor mencionado por Baronet y Vaillancourt (1989) como un determinante importante en la facilidad del diagnóstico. A este respecto, es posible que la colocación de los animales en decúbito supino según la técnica descrita por Santiago Moreno *et al.* (1995) pueda facilitar el diagnóstico en los animales de mayor tamaño.

La mayoría de las muertes embrionarias en la oveja ocurren entre los días 9 y 15 de gestación (Jainudeen y Hafez, 1996) por lo que los errores por mortalidad embrionaria posterior al día 23 serán reducidos. Este hecho se pue-

de comprobar en los resultados obtenidos por nosotros ya que sólo una de las ovejas positivas en el diagnóstico de gestación no parió.

Los falsos negativos han sido achacados en la bibliografía al reducido tamaño del embrión antes del día 30 de gestación y a la dificultad de localizar el útero en las hembras pluríparas (Buckrell *et al.*, 1986; Baronet y Vaillancourt, 1989). En nuestro caso, los dos falsos negativos ocurrieron en hembras de quinto parto, por lo que la causa podría ser la que apuntan dichos autores en lo que respecta a la mayor dificultad para la localización del útero en hembras de varios partos.

Por tanto, podemos concluir que la ecografía transrectal, además de ser una técnica fácilmente aplicable a nivel práctico, representa un método precoz y fiable para el diagnóstico de gestación en ovino.

BIBLIOGRAFÍA

- Baronet, D. and D. Vaillancourt. 1989. Diagnostic de gestation par échotomographie chez la chèvre. *Méd. Vét. Québec*, 19: 67-72.
- Blasco, I. y J. Folch. 1989. Diagnóstico precoz de gestación y determinación del número de fetos en el ganado ovino. *ITEA*, 82: 22-31.
- Botero-Herrera, O., C. González-Stagnaro, M. Poulin and Y. Cogni. 1983. Diagnostic précoce de gestation chez la brebis et la chèvre à l'aide de l'échographie à ultrasons. 34 Reunión Anual de la Federación Europea de Zootecnia. Madrid. Vol 2: 703.
- Buckrell, B.C. 1988. Applications of ultrasonography in reproduction in sheep and goats. *Theriogenology*, 29: 71
- Buckrell, B.C., B.N. Bonnet and W.H. Johnson. 1986. The use of real-time ultrasound rectally for early pregnancy diagnosis in sheep. *Theriogenology*, 25: 665-673.
- Celorio, I, M. Carbajo, J.C. Domínguez, L. Anel, J.C. Boixo, J.C. Chamorro y G. Gutiérrez. 1994. Estudio de la eficacia de la ultrasonografía tipo B como método de diagnóstico de gestación en ganado ovino. 7^{as} Jornadas Internacionales de Reproducción Animal. Murcia. 300.
- Jainudeen, M.R. y Hafez, E.S.E. 1996. Incapacidad reproductiva en hembras. En: E.S.E. Hafez (ed.). Reproducción e inseminación artificial en animales. Pp: 247-270. Interamericana McGraw-Hill. México.
- Memon, M.A y R.S Ott. 1979. Methods of pregnancy diagnosis in sheep and goats. *Cornell Vet.*, 70: 226-231.

Archivos de zootecnia vol. 48, núm. 181, p. 19.

QUINTELA *ET AL.*

Santiago Moreno, J., A. González de Bulnes, M.
García López y A. López Sebastián. 1995.
Diagnóstico precoz de gestación y determi-

nación del número de embriones mediante
ecografía transrectal en la cabra. *ITEA 91A*:
37-43.

Recibido: 4-8-97. Aceptado: 17-8-98.

Archivos de zootecnia vol. 48, núm. 181, p. 20.