

SEXADO FETAL EN BOVINOS POR ULTRASONOGRAFÍA

Méd. Vet. Diego A. Boyezuk. 2008. Producir XXI, Bs. As., 16(202):39-41.

*Fac. de Ciencias Agrarias y Forestales, Universidad Nacional de La Plata.

diegoboyezuk@gmail.com argentina@draminski.com

www.produccion-animal.com.ar

Volver a: [Ecografía y ultrasonografía](#)

Si bien la ecografía en el campo de la reproducción bovina ha ganado más profesionales adeptos en los últimos años, la técnica sigue siendo vinculada casi exclusivamente con el diagnóstico precoz de gestación alrededor de los 25 - 30 días posteriores al servicio o inseminación, siendo una herramienta indispensable en los programas reproductivos de tiempo fijo, esclareciendo no solo la paternidad sino también la eficiencia del protocolo de inseminación. La ultrasonografía como diagnóstico puede brindar otras aplicaciones dentro del campo de la reproducción. Una de estas es la posibilidad de determinar el sexo fetal. Esta técnica, si bien pudo ser en sus comienzos un lujo del ecografista, hoy día posibilita conocer que porcentaje de hembras y machos nacerán a futuro con un alto grado de certeza y de esta manera proyectar estrategias de manejo o venta.

La técnica ecográfica para la determinación del sexo fetal en bovinos se basa en la observación del tubérculo genital fetal en forma precoz, los sacos escrotales, el prepucio y la glándula mamaria en evaluaciones ecográficas algo más tardías.

La metodología de exploración es por vía transrectal al igual que el tacto o la ecografía para diagnóstico de gestación. Puede utilizarse cualquier modelo de ecógrafo provistos con transductores o sondas sectoriales o lineales que garanticen una excelente calidad de imagen. Hoy día son más eficientes aquellos ecógrafos portátiles (imagen 1) ya que es necesario mantener una mayor cercanía entre la pantalla y el operador debido al detalle que requiere la imagen ecográfica en esta técnica (imagen 2).

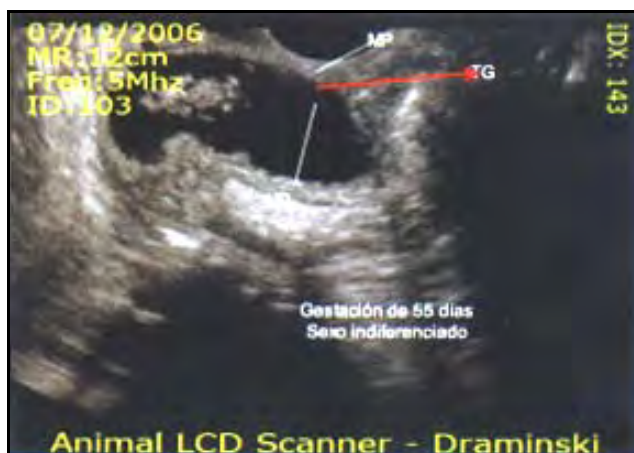

La maniobra consiste en la introducción del brazo junto al transductor en el ambiente rectal, pudiendo previamente evacuar las heces del mismo y realizar observaciones transversales y longitudinales del cuerno uterino gestante hasta obtener las imágenes fetales que lleven a un diagnóstico certero.

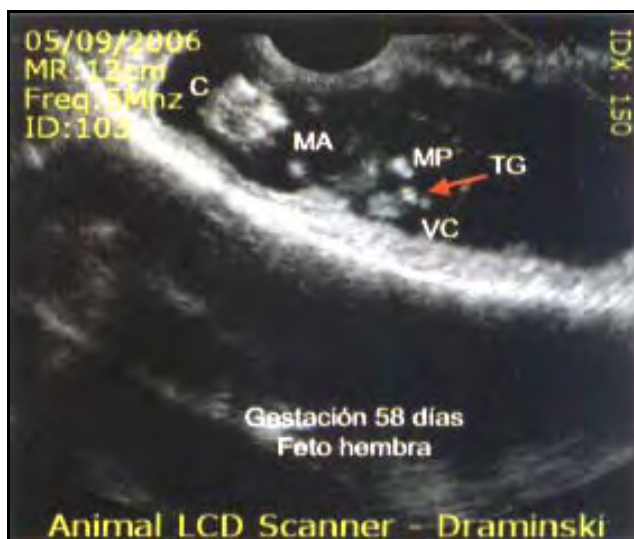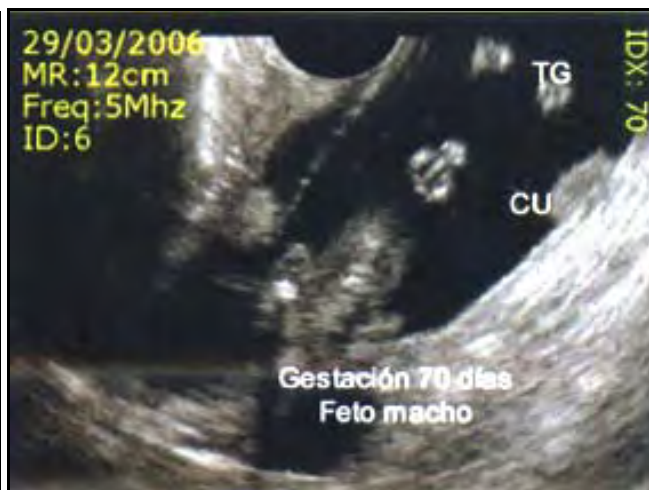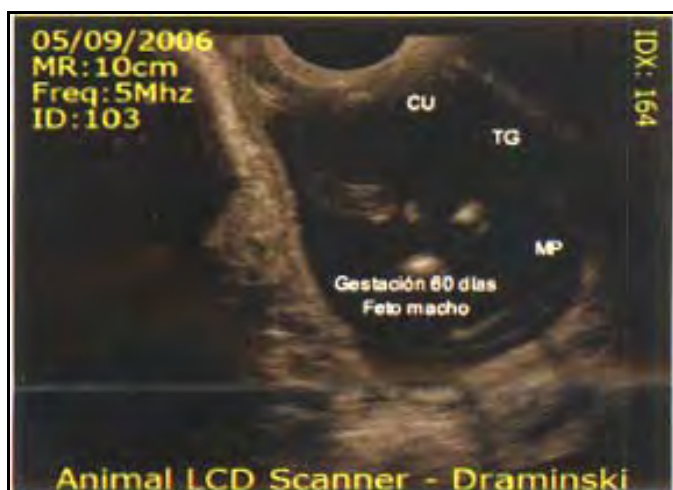
Los puntos fetales de referencia que deben ser ubicados en la imagen ultrasonográfica son el cráneo (C), miembros anteriores y posteriores (MA / MP), cordón umbilical (CU) y vértebras coccígeas (VC). El tubérculo genital (TG) es la estructura precursora del pene en el macho y del clítoris en la hembra que se observa en la ecografía como una estructura bilobulada de gran ecogenicidad.

A partir de la posibilidad que nos brinda la ultrasonografía de acceder al monitoreo del completo desarrollo fetal, puede determinarse la presencia y ubicación del tubérculo genital.

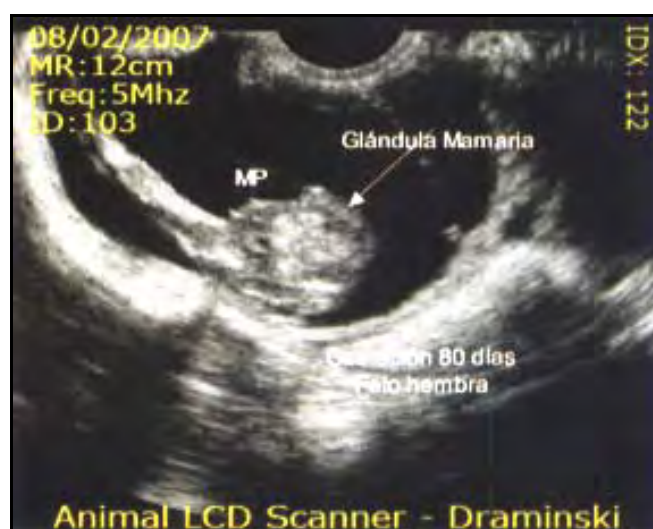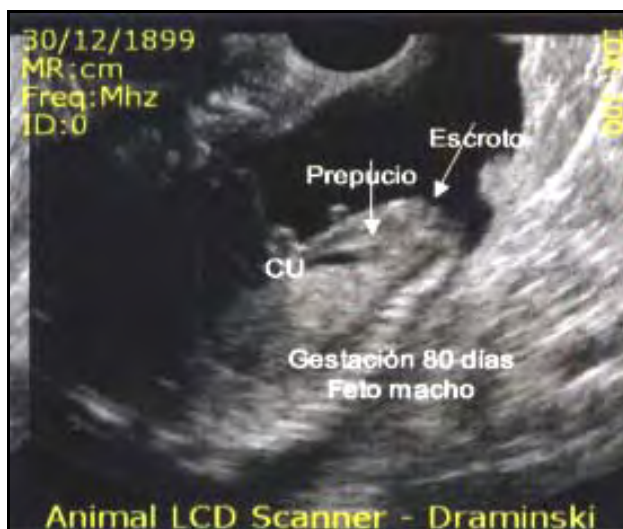Es así que a partir de los 48 (+/-2) días de gestación es posible visualizar con certeza el tubérculo genital ubicándose entre ambos miembros posteriores equidistante del cordón umbilical y de la región caudal (Imagen 3). Este feto no pudo ser identificado como macho o hembra, el sexo está indiferenciado.



A partir de los 58 - 60 días la ubicación del tubérculo genital cambia pudiendo observarlo en dos áreas bien definidas, en el caso de ser macho se localizará en cercanías del cordón umbilical (Imagen 4 y 5) y si fuera hembra se podrá observar por debajo de la región caudal (vértebras coccígeas) (Imagen 6). Esta observación se realiza hasta los 75 días.



A partir de aquí, los diagnósticos pueden traer alguna complicación debido al aumento del tamaño del feto y las maniobras que deben realizarse, pudiendo efectuar el examen para sexado fetal con la evaluación de otras estructuras anatómicas fetales como son el prepucio, escroto (Imagen 7) y la glándula mamaria (Imagen 8).



El método y buen diagnóstico requiere de experiencia ecográfica operativa, conocimiento de fisiología y desarrollo de la gestación bovina.

Las ventajas que ofrece el uso de esta técnica involucra la venta y comercialización de hembras preñadas con diagnóstico de sexo fetal determinado, teniendo en cuenta la demanda de mercado para cada tipo de explotación productiva y el precio diferencial que pueden tener dichos vientres. Por otro lado, junto a nuevas biotecnologías de la reproducción (semen sexado), puede interactuar en programas de mejoramiento genético en cabañas tendiendo a optimizar los objetivos zootécnicos y comerciales a partir de la planificación de estrategias reproductivas.

Volver a: [Ecografía y ultrasonografía](#)