

Cardiomiopatía congénita asociada al pelaje crespo en terneros Polled Hereford en Uruguay

Congenital Cardiomyopathy Associated to Curly Hair in Polled Hereford Calves in Uruguay



Dutra, F.¹; Castro, A.²; Mayol, C.³; Quinteros, C.⁴

RESUMEN

Se comunica por primera vez la Cardiomiopatía congénita asociada al pelaje crespo en terneros Polled Hereford de Uruguay. La enfermedad se diagnosticó en una cabaña Polled Hereford de Cerro Largo (70 vacas) y en un predio comercial de Lavalleja (80 vacas). Ambos predios usaban toros Polled Hereford de pedigrí de diferentes líneas de sangre. Cuatro terneros afectados nacieron en 1996 en la cabaña (5,71%) y 3 en el predio comercial en 2009 (3,75%). Al nacer los terneros presentaban un pelaje denso, rizado, muy distintivo, y mostraban signos clínicos de depresión e intolerancia al ejercicio. La mayoría murieron dentro de los 7 días de nacidos. La necropsia en 4 terneros sacrificados mostró marcada cardiomegalia con aumento patológico del peso cardíaco (media de $391,3 \pm 60$ g) y de la razón peso cardíaco/peso al nacer ($1,178\% \pm 0,131$). Todos los terneros presentaban una hipertrofia concéntrica global con severa reducción de volumen en ambas cámaras ventriculares. Microscópicamente, había hipertrofia de cardiomiocitos, desorganización en la arquitectura de las fibras miocárdicas y fibrosis intersticial leve. En la piel, los folículos pilosos estaban distorsionados, la vaina radicular interna era anormal, y los bulbos pilosos eran helicoidales con forma de gancho. Se concluye que la Cardiomiopatía asociada al pelaje crespo tiene una incidencia relativamente alta en la raza Polled Hereford de Uruguay. La enfermedad es patológicamente única, diferente a los síndromes cardiocutáneos humanos (enfermedades de Naxos y Carvajal) y de los ratones mutantes *waved 3*.

Palabras clave: bovino, cardiomiopatía, pelaje crespo, displasia folicular, síndrome cardiocutáneo, Polled Hereford

SUMMARY

A cardiomyopathy associated with a woolly hair coat (CWH) in calves of the Polled Hereford breed is described for the first time in Uruguay. The disease was diagnosed in a stud farm (70 cows) and in a commercial farm (80 cows), both with purebred Polled Hereford cows. A pedigree Polled Hereford bull, of different blood lines, was used in both farms. Four affected calves were born in 1996 in the stud-farm (5,71%) and 3 in the commercial farm in 2009 (3,75%). Analysis of the pedigrees in the stud-farm demonstrated common ancestors for all sires and dams of affected calves. CWH calves presented at birth a tight, curly hair coat and showed clinical signs of depression and exercise intolerance. Most calves died within 7 days of birth. Postmortem examination in 4 euthanized calves showed a marked cardiomegaly characterized by increased cardiac weight (mean 391.3 ± 60 SEM) and cardiac weight / birth weight ratio (mean $1.178\% \pm 0.131$). All calves had massive bi-ventricular and septum hypertrophy with severe reduction in ventricular chamber volume. Microscopically, there was myocyte hypertrophy, haphazard disarray of bundles of myocytes, and slight interstitial fibrosis. The woolly skin had severe follicular dysplasia with distorted hair follicles, abnormal inner root sheet, and hook shaped hair bulbs. It is concluded that CWH occurs with relatively high incidence in the Polled Hereford breed in Uruguay. CWH phenotype is unique, pathologically different to human (Naxos and Carvajal diseases) and murine (*waved 3*) cardiocutaneous syndromes.

Key words: cardiomyopathy, cardiocutaneous syndrome, follicular dysplasia, myofiber disarray, woolly hair, bovine, Polled Hereford

INTRODUCCIÓN

La cardiomiopatía asociada al pelaje crespo (CWH, Cardiomyopathy y Woolly Haircoat Syndrome, OMIA 000161) es una enfermedad congénita letal diagnosticada en 1967 en terneros de la raza Polled Hereford y Hereford en Australia (Morrow y McOrist, 1985; Storie y col., 1991). Los terneros afectados pueden ser identificados al nacimiento por su pelaje denso, muy distintivo, descrito indistintamente como «encrespado», «enrulado» «rizado», o «ensortijado». A los pocos días de nacidos los animales muestran dificultad respiratoria, arritmias ventriculares, intolerancia al calor y muerte cardíaca súbita, a veces inmediatamente después de un ejercicio (Whittington y Cook, 1988; Storie y col., 1991). Solo unos pocos sobreviven más allá de los

6 meses. Algunos tienen la frente abovedada, exoftalmia y corrimiento ocular seroso bilateral (Morrow y McOrist, 1985). Los hallazgos morfológicos más distintivos son la marcada cardiomegalia, espesamiento de las paredes ventriculares, fibrosis y calcificación del miocardio (Morrow y McOrist, 1985; Maxie y Robinson, 2007).

La CWH es una enfermedad hereditaria letal que se transmite como una característica autosómica simple recesiva (Morrow y McOrist, 1985). Los terneros crespos son homocigotos para la mutación del gen no-desmosómico *Nkip1* (también denominado PPP1R13L o *NFκB interacting protein 1*) que se expresa en la piel, miocardio y el endotelio vascular y aparentemente contro-

¹DILAVE Miguel C Rubino, Laboratorio Regional Este, Avelino Miranda 2045, Treinta y Tres, Uruguay. Correo electrónico:fdutra@mgap.gub.uy

²Ejercicio liberal, Wilson Ferreira Aldunate 899, Melo, Uruguay. Correo electrónico: donchico@hotmail.com

³Ejercicio liberal, Salto s/n, José P. Varela, Uruguay. Correo electrónico: caromayol@adinet.com.uy

⁴DILAVE Miguel C Rubino, Laboratorio Regional Este, Avelino Miranda 2045, Treinta y Tres, Uruguay. Correo electrónico:equinteros@mgap.gub.uy

Recibido: 4/11/11 Aprobado: 18/11/11

Dutra, F.; Castro, A.; Mayol, C.; Quinteros, C.

la la inflamación, la respuesta inmune y la proliferación celular (Simpson y col., 2009). Una mutación equivalente y un fenotipo similar al de los terneros crespos se ha descrito en ratones mutantes *waved 3* (Herron y col., 2005), lo que sugiere una similitud genética entre ambas enfermedades (Simpson y col., 2009). En humanos, la combinación fenotípica inusual de pelo enrulado, queratoderma palmoplantar y Cardiomiopatía/Displasia Arritmogénica del Ventrículo Derecho se ha reportado en familias de la isla griega de Naxos (Enfermedad de Naxos, OMIM: 601214) (Protonotarios y Tsatsopoulou, 2004, 2006), y una variante bi-ventricular en Ecuador e India (síndrome de Carvajal, OMIM: 605676) (Carvajal-Huerta, 1998; Kaplan y col., 2004). Estos síndromes cardiocutáneos humanos son debidos a mutaciones de los genes de las proteínas placoglobina (Naxos) y desmoplaquina (Carvajal) (Alcalai y col., 2003; Antoniadis y col., 2006; Norgett y col., 2000), las cuales proporcionan rigidez y resistencia a los desmosomas de la piel y el miocardio (Bolling y Jonkman, 2009).

Las enfermedades hereditarias deben registrarse cuidadosamente pues las mismas pueden afectar la comercialización y exportación de reproductores y material genético de alto valor, y sus consecuencias económicas pueden ser importantes para los criadores y cabañeros, ya que los animales enfermos y los portadores emparentados, incluyendo el toro, deben ser investigados y eliminados (Healy, 1996; Ěitek y Bláhová, 2004).

El objetivo del presente trabajo es describir por primera vez casos de cardiomiopatía congénita asociada al pelaje crespo en terneros de la raza Polled Hereford en Uruguay.

MATERIALES Y MÉTODOS

Los diagnósticos se realizaron en el Laboratorio Regional Este, DILAVE Miguel C Rubino, Treinta y Tres, Uruguay. Los cuatro terneros investigados, todos Polled Hereford, nacidos en dos predios diferentes, se revisaron clínicamente en el predio o en el laboratorio y luego se sacrificaron por exsanguinación aguda previa sedación intravenosa con hidrato de cloral. Todos los terneros se pesaron al nacer o inmediatamente antes del sacrificio. A la necropsia, el corazón se seccionó a nivel de los grandes vasos, se retiró el pericardio y la sangre de las cavidades, y se pesó entero. El peso relativo de corazón (%) se calculó según la fórmula: peso corazón, gr/ (peso vivo, kg * 1000). Se utilizaron dos técnicas macroscópicas diferentes para el examen del corazón, ya sea abriendo las cavidades para inspeccionar las válvulas cardíacas (2 casos) o bien cortando transversalmente las paredes cardíacas en forma seriada para evaluar su espesor (2 casos) (Maxie y Robinson, 2007). Muestras de corazón, incluyendo el tabique interventricular, ventrículo derecho, ventrículo izquierdo, de diferentes regiones de la piel y de diversos órganos, se fijaron en formol 10% bufferado, se procesaron de rutina para histopatología, se cortaron a 5-7 μ m y se colorearon con Hematoxilina y Eosina.

RESULTADOS

El primer foco se diagnosticó en una cabaña Polled Hereford del departamento de Cerro Largo. En octubre y noviembre de 1996 nacieron cuatro terneros crespos, dos machos y dos hembras, en un plantel de 70 de vacas servidas con un toro de 3 años de

edad que había sido adquirido recientemente por la cabaña. Tanto las madres como el toro eran Polled Hereford de pedigrí inscripto. En la cabaña no había registros o no se recordaban terneros similares antes de la introducción de dicho toro. El análisis del pedigrí mostró que el toro (línea Deliverance) y dos de las madres tenían como ascendiente común un toro canadiense (línea Justa Banner), mientras que las otras 2 vacas compartían como ascendiente común un toro americano (línea WC-Sundance) (figura 1).

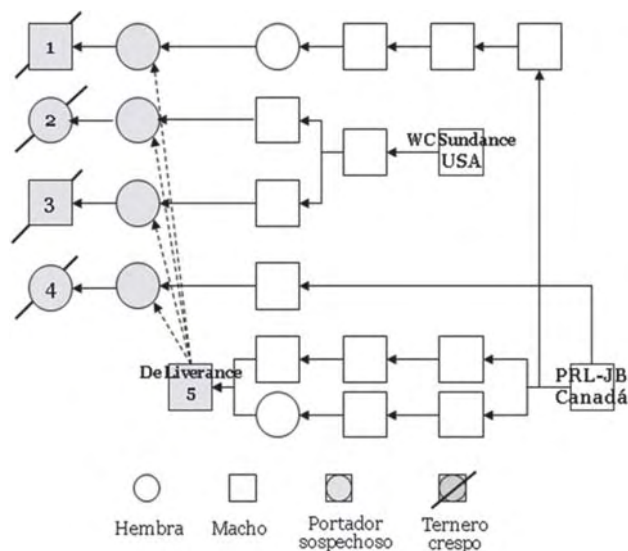


Figura 1. Pedigrí de cuatro terneros crespos nacidos en 1996 en una cabaña Polled Hereford en Cerro Largo. Se indican las líneas sanguíneas de los toros.

El segundo foco se diagnosticó en diciembre de 2008 en un rodeo de cría comercial del departamento de Lavalleja. Se afectaron tres terneros, dos hembras y un macho, de un rodeo de 80 vacas Polled Hereford servidas con toros Polled Hereford adquiridos en cabañas nacionales. Todos los años nacían terneros «crespos», pero según el propietario la incidencia había aumentado con la compra de los toros de una de dichas cabañas.

Clínicamente, los terneros afectados mostraban al nacimiento un pelaje crespo, densamente enrulado, ensortijado, que contrastaba notablemente con el pelaje de los animales normales y los hacía fácilmente reconocibles a simple vista (figura 2). Los rizos eran de textura áspera y de aproximadamente 0,5 cm de diámetro, largos, muy densos, difícil de separar para ver la piel, con restos vegetales y suciedad enmarañados contra la epidermis, imposible de quitar incluso con agua a presión (figura 3). El encrespamiento cubría todo el cuerpo excepto la parte distal de los miembros y la cara interna del muslo, donde el pelaje era espeso, largo, y duro, pero no crespo. El color del manto piloso de los terneros afectados era castaño oscuro, pero la pigmentación de la piel y mucosas estaban dentro del estándar de la raza. Los animales que sobrevivían varios días presentaban debilidad, mal estado general, agitación respiratoria, corrimiento seroso nasal y ocular y marcada intolerancia frente al ejercicio o el calor (figura 2).

Cardiomiopatía asociada al pelaje crespado en terneros Polled Hereford



Figura 2. Ternero de pelaje crespado de 10 días de edad (caso N° 2). Pelo denso y enredado, excepto en miembros, depresión, mal estado y corrimiento oculonasal.



Figura 3. Ternero crespado Polled Hereford de 2 días de nacido (caso N° 3). Notar la alta densidad de rulos muy apretados con restos de suciedad atrapados.

En el primer foco, los terneros crespados murieron al día 1, 3, y 5 (caso N°1) de nacidos y otro fue sacrificado a los 10 días de vida (caso N° 2), mientras que en el segundo predio uno de los terneros murió a los cuatro días de nacido, el segundo nació débil y fue sacrificado a los dos días *in extremis* (caso N° 3), y tercero fue sacrificado a los 30 días (caso N° 4).

El examen post mortem realizado en los cuatro terneros crespados estudiados, mostró como hallazgo más significativo una marcada cardiomegalia caracterizada por el corazón extremadamente musculoso y agrandado. La razón peso del corazón/peso vivo fue de 1,54% (caso N°1: 415 g peso corazón y 27 kg peso al nacer), 1,20% (caso N° 2: 550 g peso corazón y 46 kg peso al nacer), 1,04% (caso N° 3: 280 g y 27 kg) y 0,94% (Caso N°4: 320 g y 34 kg). Los datos cardíacos promedios de los 4 animales se muestran en el cuadro 1.

Macroscópicamente, el corazón del ternero N° 1 tenía áreas pálidas irregulares en el miocardio con linfáticos epicárdicos dilatados, y al corte transversal mostraba una severa hipertrofia concéntrica, caracterizada por el engrosamiento de las paredes ventriculares, tabique interventricular y músculos papilares que obliteraban casi completamente ambas cavidades ventriculares. El corazón del ternero N° 3 mostraba un engrosamiento concéntrico muy marcado de los músculos papilares y el tabique interventricular, lo cual estrechaba y le daba un contorno irregular - en vez de la habitual forma ovoide o circular- a ambas cavidades ventriculares (figura 4). Si bien la hipertrofia cardíaca era global el cociente entre el espesor del tabique y la pared libre del ventrículo izquierdo y del derecho era $>1,4$ en todos los cortes transversales del corazón. En los terneros N° 2 y 4 el corazón presentaba también una marcada hipertrofia del miocardio pero era más redondeado, globuloso, con las cavidades ventriculares



Figura 4. Corte transversal de corazón de ternero crespado de 2 días de nacido (caso 3). Severa hipertrofia concéntrica de tabique interventriculares, pilares y paredes ventriculares. Notar el espesor del tabique y la estrechez de las cavidades. Barra 1 cm.

Cuadro 1. Datos estadísticos del peso y proporción cardíaca de los terneros crespados (n=4).

Variable	Media	SEM	CV	Mínimo	Mediana	Máximo
Peso corazón (g)	391,3	60	30,68	280	367,5	550
Peso vivo (kg)	33,5	4,48	26,75	27	30,5	46
Razón cardíaca (%)	1,178	0,131	22,21	0,941	1,116	1,537

SEM: error estándar de la media; CV: coeficiente de variación.; Razón cardíaca, % = peso corazón / peso corporal.

Dutra, F.; Castro, A.; Mayol, C.; Quinteros, C.

moderadamente dilatadas. El endocardio inmediatamente debajo del tracto aórtico estaba espesado y había hemorragias en las válvulas auriculoventriculares. En el ternero N° 2 había pequeños trombos de fibrina adheridos en la válvula mitral. Las lesiones en los otros órganos eran mínimas o inexistentes, excepto el bazo que mostraba en todos los animales una esplenomegalia moderada, con los vasos sanguíneos de la cápsula muy congestivos y prominentes. En el ternero N° 1 había lesiones discretas de edema pulmonar y congestión pasiva crónica en el hígado.

Histológicamente, los hallazgos más significativos en los cuatro animales se encontraron en el corazón y en la piel.

En el corazón había una marcada desorganización en la arquitectura de las fibras miocárdicas las cuales se disponían en un patrón serpenteante en vez de paralelo, formaban ondas sinuosas y profundas, o bien bandas entrelazadas o entrecruzadas en ángulo agudo o recto (figura 5 y 6). En algunas zonas los miocitos se doblaban repentinamente en zigzag lo cual simulaba bandas diagonales atravesando el miocardio. Las fibras musculares desordenadas eran más exageradas en la región subepicárdica, en el tabique interventricular y en los músculos papilares de am-

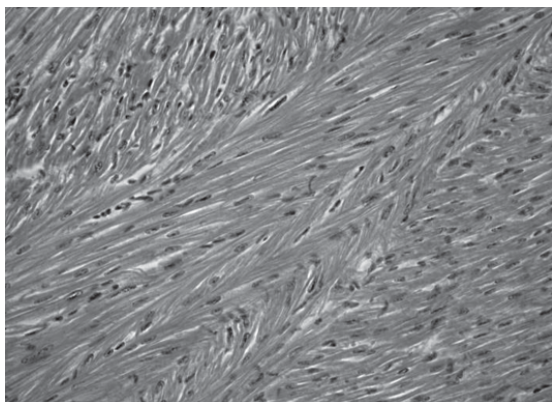


Figura 5. Corte histológico de miocardio del mismo ternero cresco de la Figura 4. Cardiomiocitos hipertrofiados y fibras miocárdicas en bandas entrelazadas. H&E, x 600.

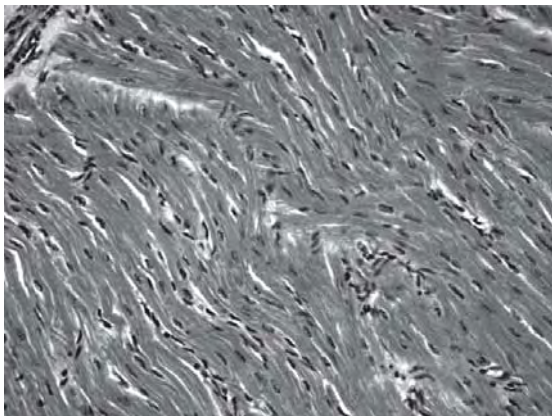


Figura 6. Fibras miocárdicas onduladas dispuestas desordenadamente (*disarray*). H&E, x 600. Ternero cresco N° 4.

bos ventrículos. Las fibras aparecían hipertróficas (>20 μ m de espesor), muy apretadas, con estriaciones irregulares y núcleos ovoides o vesiculares muy prominentes. Había focos de miocitos hinchados y necróticos. La fibrosis del miocardio era incipiente en los casos N° 2, 3 y 4 y más severa en el caso N° 1.

En la piel había moderada ortohiperqueratosis superficial y un aumento notorio en la densidad de folículos pilosos. La región del infundíbulo y del istmo de los folículos pilosos era normal pero su segmento inferior, incluyendo bulbo y región suprabulbar, aparecía displásico, de contorno ondulado o irregular, muy oblicuo o francamente horizontal, con el bulbo piloso curvado en forma de gancho o anzuelo (figura 7). La vaina radicular externa faltaba en la convexidad del gancho mientras que la vaina radicular interna aparecía displásica y con numerosos gránulos trichialinos desordenados. En cortes histológicos gruesos bajo el microscopio de contraste de fase se observó que los bulbos pilosos tenían en realidad forma de tirabuzón o media hélice. Las glándulas sebáceas eran pequeñas, hipoplásicas y muy escasas o faltantes en muchas unidades pilo-sebáceas.

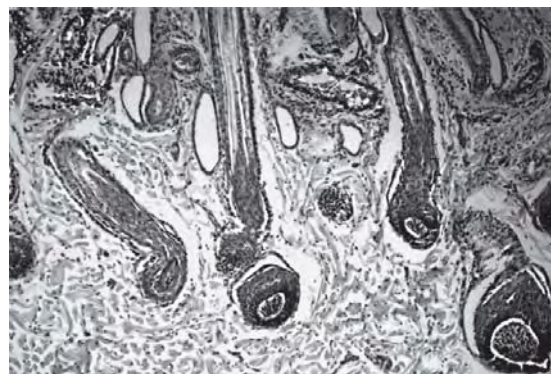


Figura 7. Folículos pilosos displásicos en dermis profunda. Notar la torsión en gancho y severa deformación del bulbo piloso y región suprabulbar. Ternero cresco N° 3. H&E, x 400.

DISCUSIÓN

El presente trabajo demuestra por primera vez la presencia de la enfermedad hereditaria conocida como cardiomiopatía asociada al pelaje cresco (CWH) en la raza Polled Hereford de nuestro país. El diagnóstico se realizó en base al pelaje cresco y la hipertrofia ventricular de los terneros al nacer, y se confirmó por las lesiones histológicas características en el miocardio y la piel. La cardiomiopatía era congénita ya que, los terneros nacían con notable hipertrofia cardíaca de tipo concéntrico que estrechaba las cavidades ventriculares. En el presente trabajo, la razón cardíaca promedio en los terneros crespos fue de 1,17% (rango 0,94%-1,53%), valor muy superior al límite de 0,90% reportado para terneros <30 días de edad sin lesiones cardíacas (Maxie y Robinson, 2006). Gross (2009) reporta valores normales de 0,14%-0,16% para el ventrículo izquierdo y 0,10%-0,15% para el ventrículo derecho, pero no proporciona edad de los terneros ni datos del corazón entero. De la misma manera, el peso promedio del corazón de los terneros crespos (391 g) es significativamente mayor que lo reportado en terneros Hereford

Cardiomiopatía asociada al pelaje crespo en terneros Polled Hereford

normales al nacer (220-248 g; Anthony y col., 1986). Así, el peso del corazón parece un método sencillo y objetivo que permite confirmar la existencia de la cardiomiopatía. Se ha recomendado también la utilización de técnicas electrocardiográficas para detectar arritmias ventriculares en terneros crespos (Whittington y Cook, 1988), pero esta técnica es poco práctica en condiciones de campo.

La **CWH** es relativamente común en Australia, pudiendo su incidencia superar el 2,2% en algunos rodeos Polled Hereford, Hereford y sus cruza (Morrow y McOrist, 1985). En el presente trabajo la enfermedad se diagnosticó con alta incidencia en una cabaña (5,71%) con líneas de sangre muy utilizadas en el país (Catálogo de Pedigrí Prado 2010) y también en un rodeo comercial (3,75%) que compra toros fuera del establecimiento. Esto sugiere que la enfermedad puede estar difundida en el país, como lo atestiguan veterinarios y productores cuando se los consulta. Varias enfermedades hereditarias en diferentes razas de carne se han reportado con alta incidencia en Uruguay (Dutra y Baroni, 2007; Dutra y Lussich, 2007; Kelly y col., 2011; Rivero y col. 2001; Quinteros y col., 2011) sugiriendo que el conjunto de enfermedades hereditarias pueden ser una causa significativa de pérdidas perinatales en nuestro país, donde los sistemas de producción se basan en razas puras con alto grado de consanguinidad.

El fenotipo **CWH** comparte muchas similitudes con el síndrome cardiocutáneo de Naxos y su variante de Carvajal (Protonotarios y Tsatsopoulou, 2004) y se ha sugerido que los terneros crespos son fenotípica y genéticamente similares o idénticos a los ratones mutantes *waved 3* (Simpson y col., 2009). Sin embargo, los hallazgos de este estudio muestran que la cardiomiopatía **CWH** es patológicamente diferente a los casos humanos y murinos. En humanos las lesiones cardíacas son típicas del síndrome de Cardiomiopatía/Displasia Arritmogénica del Ventrículo Derecho o ARVC/D (Basso y Thiene, 2007), caracterizadas por sustitución fibroadiposa del ventrículo derecho que está atrófico y dilatado (Naxos) (Protonotarios y Tsatsopoulou, 2004), aunque el ventrículo izquierdo puede estar también involucrado (Carvajal) (Kaplan y col., 2004). El peso cardíaco es normal para el sexo y edad de los pacientes (Basso y Thiene, 2007). Por su parte, los ratones *waved 3* desarrollan necrosis focal, inflamación y mineralización del miocardio al nacer, que evoluciona a cardiomiopatía dilatada fatal en pocas semanas (Herron y col., 2005). Las lesiones en ratones parecen ser de origen isquémico y comienzan en el ventrículo derecho para extenderse luego al tabique interventricular (Herron y col., 2005). Por el contrario, la cardiomiopatía de los terneros crespos en nuestro estudio se caracteriza por hipertrofia cardíaca global que abarca ambos ventrículos y el tabique interventricular, razón cardíaca >0,90%, hipertrofia y desorganización de los car-

diomiocitos, fibrosis incipiente y ausencia de infiltración fibroadiposa. No había calcificación del miocardio como ha sido reportado (Morrow y McOrist, 1985; Storie y col., 1991) tal vez por la evolución más rápida de la enfermedad en nuestros terneros. La disposición desordenada de los miocitos (*disarray*) y el mayor espesor del tabique respecto a las paredes ventriculares (>1,3) es similar a la reportada en la cardiomiopatía hipertrofica hereditaria humana (Schoen y Mitchell, 2010) y animal (Cesta y col., 2005; Maxie y Robinson, 2007). La desorganización de las fibras musculares es la lesión primaria de la cardiomiopatía hipertrofica. La distorsión de los miocitos altera la transmisión de los impulsos electrofisiológicos normales, origina las arritmias ventriculares y provoca la degeneración y muerte celular (Schoen y Mitchell, 2010). La fibrosis de reemplazo que le sigue causa un aumento de la rigidez de las cámaras ventriculares, isquemia del miocardio y mayor desorganización de las fibras musculares, por lo que con el tiempo la necrosis y la fibrosis se auto-perpetúan (Cesta y col., 2005).

La histopatología de la piel no se ha descrito previamente en los terneros crespos según nuestro conocimiento. El espesor de la epidermis era normal y la ortoqueratosis discreta pero no habían lesiones acantosis ni acantolisis como en los síndromes cardiocutáneos humanos (Carbajal-Huerta, 1998; Protonotarios y Tsatsopoulou, 2004). La disposición cuasi-horizonta de los folículos pilosos es similar a la reportada en ratones mutantes *waved 3* aunque no se han proporcionado mayores detalles dermatopatológicos de esta enfermedad (Herron y col., 2005). La displasia folicular explica el pelo encrespado ya que la forma del pelo depende de la forma del bulbo y de la queratinización sincronizada de la vaina radicular interna (Cheng y Bayliss, 2008).

CONCLUSIONES

La cardiomiopatía asociada al pelaje crespo es una enfermedad hereditaria que está presente en la raza Polled Hereford de nuestro país. La enfermedad tiene características patológicas únicas que la diferencian de los síndromes cardiocutáneos humanos y murino. El examen post-mortem debe realizarse en todos los terneros crespos que mueren en los primeros meses de vida para confirmar las lesiones en el músculo cardíaco. Para el control de la enfermedad deben desarrollarse métodos de diagnóstico genéticos apropiados e investigar la incidencia y difusión de los genes involucrados.

Agradecimientos

A los funcionarios del Laboratorio Regional de Treinta y Tres Sra. Stella Vergara y Srs. Mermoz Da Rosa, José Luis Píriz y Henry Machado por la ayuda en la sala de necropsia, laboratorio y campo.

Referencias Bibliográficas

1. Alcalai R, Metzger S, Rosenheck S, Meiner V, Chajek-Shaul T. (2003). A recessive mutation in desmoplakin causes arrhythmogenic right ventricular dysplasia, skin disorder, and woolly hair. *J. Am. Coll. Cardiol.* 42:319-327.
2. Anthony R V, Bellows R A, Short R E, Staigmilller R B, Kaltenbach C C, Dunn T G. (1986). Fetal growth of beef calves. II. Effect of sire on prenatal development of the calf and related placental characteristics. *J. Anim. Sci.* 62:1375-1387.
3. Antoniadou L, Tsatsopoulou A, Anastasakis A, Syrris P, Asimaki A, Panagiotakos D, Zambartas C, Stefanadis C, McKenna WJ, Protonotarios N. (2006). Arrhythmogenic right ventricular cardiomyopathy caused by deletions in plakophilin-2 and plakoglobin (Naxos disease) in families from Greece and Cyprus: genotype-phenotype relations, diagnostic features and prognosis. *Eur. Heart J.* 27:2208-2216.
4. Basso C, Thiene G. (2007). Autopsy and endomyocardial biopsy findings. En: Frank I. Markus, Andrea Nava y Gaetano Thiene. *Arrhythmogenic RV Cardiomyopathy/ Dysplasia. Recent Advances.* 2a. ed. Milan, Ed. Springer-Verlag, pp. 29-44.
5. Bolling M C, Jonkman M.F. (2009). Skin and heart: une liaison dangereuse. *Exp. Dermatol.* 18, 8: 658-668.
6. Carvajal-Huerta L. (1998). Epidermolytic palmoplantar keratoderma with woolly hair and dilated cardiomyopathy. *J. Am. Acad. Dermatol.*, 39:418-421.
7. Catálogo de Pedigrí Prado (2010). 105ª Exposición Internacional de Ganadería - Hereford y Polled Hereford. Sociedad Criadores de Hereford del Uruguay, http://www.hereford.org.uy/archivos/pdf/Prado2010/Prado2010_Catalogo.pdf
8. Cesta MF, Baty CJ, Keene BW, Smoak IW, Malarkey DE. (2005). Pathology of end-stage remodeling in a family of cats with hypertrophic cardiomyopathy. *Vet Pathol.* 42:458-467.
9. Cheng AS, Bayliss SJ. (2008). The genetics of hair shaft disorders. *J. Am. Acad. Dermatol.* 59:1-22.
10. Èítek J, Bláhová B. (2004). Recessive disorders: a serious health hazard? *J. Appl. Biomed.* 2:187-194.
11. Dutra F, Lussich M. (2007). Edema neuroaxial hereditario (posiblemente maple syrup urine disease) en terneros Polled Hereford en Uruguay. XXXV Jornadas Uruguayas de Buiatría, Paysandú, Uruguay, pp. 306-307.
12. Dutra F, Baroni L. (2007). Epidermolisis bullosa hereditaria en terneros Hereford en Uruguay. XXXV Jornadas Uruguayas de Buiatría, Paysandú, Uruguay, pp. 270-271.
13. Dutra F, Castro, A. (2007). Cardiomiopatía congénita asociada al pelaje crespo en terneros Polled Hereford en Uruguay. XXXV Jornadas Uruguayas de Buiatría, Paysandú, Uruguay, pp. 268-269.
14. Gross DR. (2009). Normal Cardiac Function Parameters. En: Gross, D.R., *Animal Models in Cardiovascular Research.* Third Edition, Springer Dordrecht Heidelberg London New York, pp 55-64.
15. Healy PJ. (1996). Testing for undesirable traits in cattle: an Australian perspective. *J Anim Sci.* 74:917-922.
16. Herron BJ, Rao C, Liu S, Laprade L, Richardson JA, Olivieri E, Semsarian C, Millar SE, Stubbs L, Beier DR. (2005) A mutation in NFκB interacting protein 1 results in cardiomyopathy and abnormal skin development in wa3 mice. *Hum. Mol. Genet.* 14:667-77.
17. Kaplan SR, Gard JJ, Carvajal-Huerta L, Ruiz-Cabezas JC, Thiene G, Saffitz JE. (2004) Structural and molecular pathology of the heart in Carvajal syndrome. *Cardiovasc. Pathol.* 13:26-32.
18. Kelly EL.; Trenchi, G.; D'Agosto, S.; Ravagnolo, O.; Peraza, P.; Llambí, S.; Rivero, R.; Solares, E.; Dutra, F.; Moraes, J. (2011). Molecular diagnosis of inherited diseases. XXVI World Buiatrics Congress 2010. Santiago de Chile, Chile. Session Genetics and Breeding. CD.
19. Maxie, MG.; Robinson, WF. (2007). The cardiovascular system. En: Jubb, K.V.F.; Kennedy, P.C.; Palmer, N., *Pathology of domestic animals.* 5a. ed. Ed. Saunders, vol. 3, pp. 11-49.
20. Morrow, CJ.; McOrist, S. (1985) Cardiomyopathy associated with a curly hair coat in Poll Hereford calves in Australia. *Vet. Rec.* 117: 312-313.
21. Norgett, EE.; Hatsell, SJ.; Carvajal-Huerta, L.; Cabezas, JC.; Common, J.; Purkis, PE.; Whittock, N.; Leigh, IM.; Stevens, HP.; Kelsell, DP. (2000). Recessive mutation in desmoplakin disrupts desmoplakin-intermediate filament interactions and causes dilated cardiomyopathy, woolly hair and keratoderma. *Hum. Mol. Genet.* 9: 2761-2766.
22. OMIA. Online Mendelian Inheritance in Animals. Reprogen, Faculty of Veterinary Science, University of Sydney. MIA Number: 000161-9913. Last edited: 7/10/2011. World Wide Web URL: <http://omia.angis.org.au/>
23. Protonotarios N, Tsatsopoulou A. (2004). Naxos disease and Carvajal syndrome: cardiocutaneous disorders that highlight the pathogenesis and broaden the spectrum of arrhythmogenic right ventricular cardiomyopathy. *Cardiov. Pathol.* 13:185-194.
24. Protonotarios N, Tsatsopoulou, A. (2006). Naxos disease: cardiocutaneous syndrome due to cell adhesion defect. *Orphanet. J. Rare Dis.* 13:1-4.
25. Quinteros C, Baroni L, Techera M, Dutra F. (2011). Osteopetrosis letal congénita en terneros Aberdeen Angus en Uruguay. XXXIX Jornadas Uruguayas de Buiatría, Paysandú, Uruguay, pp. 233-234.
26. Rivero R, Kautz S, Gomar M.S, Barros S.S, Gimeno E.J. (2001). Enfermedad de almacenamiento lisosomal en terneros del norte de Uruguay. *Veterinaria*, (Montevideo) 36: 5-9.

Cardiomiopatía asociada al pelaje crespo en terneros Polled Hereford

27. Schoen FJ, Mitchell RN. (2010). The Heart. En: Robbins and Cotran Pathologic Basis of Disease. Vinay Kumar, Abul K. Abbas, Nelson Fausto, Jon Aster (Eds). 8a. ed. Ed. Saunders Elsevier, vol. 2, pp. 111-149.
28. Simpson MAR, Cook W, Solanki P, Patton M. A, Dennis J. A, Crosby A. H. (2009). A mutation in NFκB interacting protein 1 causes cardiomyopathy and woolly haircoat syndrome of Poll Hereford cattle. *Anim. Genet.* 40:42-46.
29. Storie GJ, Gibson JA, Taylor JD. (1991). Cardiomyopathy and woolly haircoat syndrome of Hereford cattle. *Aust. Vet. J.* 68:119.
30. Whittington RJ, Cook RW. (1988). Cardiomyopathy and woolly haircoat syndrome of Poll Hereford cattle: electrocardiographic findings in affected and unaffected calves. *Aust. Vet. J.* 65:341-344.