

# QUERATITIS Y MICOSIS OCULARES: LESIONES OCULARES EN AVES

Bernardo Mejía Arango. M.V.Z. M.Sc.; Luis Buitrago M., M.V.Z. y Juan Alvear A., M.V.Z. 2014. Avicultores, Diagnostico123 BM Editores.

Fotografías e imágenes: Bernardo Mejía Arango. [bernardomejiaarango@gmail.com](mailto:bernardomejiaarango@gmail.com)

Necropsias: Bernardo Mejía Arango. M.V.Z. M.Sc.; Luis Buitrago M., M.V.Z. y Juan Alvear A., M.V.Z.

Fuente: [patologiaaviarmidiagnostico.blogspot.mx](http://patologiaaviarmidiagnostico.blogspot.mx).

[www.produccion-animal.com.ar](http://www.produccion-animal.com.ar)

Volver a: [Enfermedades de las aves](#)

Las lesiones oculares en aves generalmente son dos: de origen traumático y de origen infeccioso; el medio ambiente en un galpón o caseta es un medio con abundantes patógenos; la mayoría de los casos las infecciones oculares se producen por agentes patógenos sin la existencia de un factor predisponente de origen en el medio ambiente o en un trauma, simplemente la mucosa ocular puede ser la vía “normal” de entrada del patógeno. Las irritaciones por agentes lesivos como el amoníaco en altos niveles y las lesiones de origen traumático en el globo ocular, finalmente convergen en una infección.

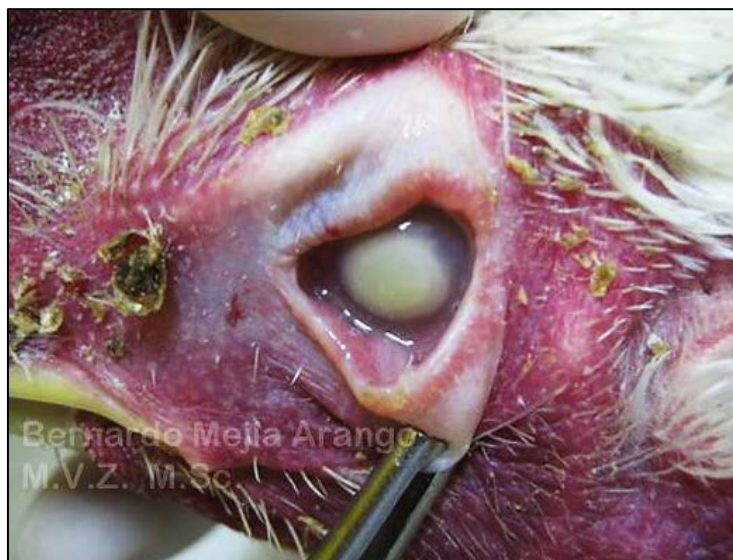
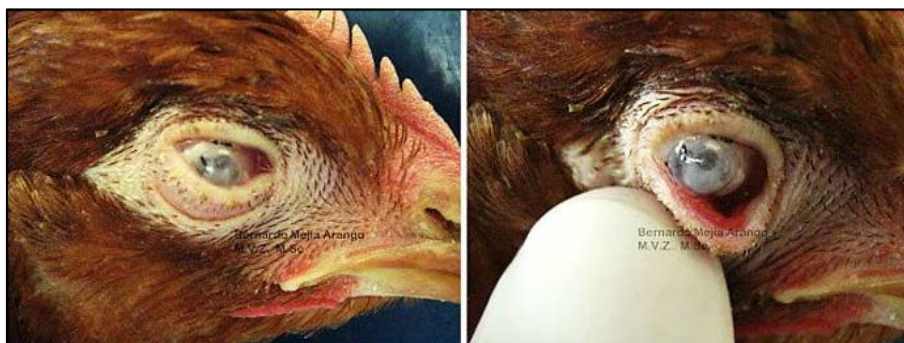
Imagen N° 1. Queratitis y micosis oculares. Gallina de 27 semanas de edad procedente de un lote de 33.400 animales de los cuales fueron remitidos cinco para exámenes de laboratorio porque ocasionalmente se encontraban aves con síntomas respiratorios y lesiones oculares. La córnea conserva su aspecto liso y brillante. Muy probablemente la infección que se observa en la cámara anterior del ojo, llegó allí vía hemática.

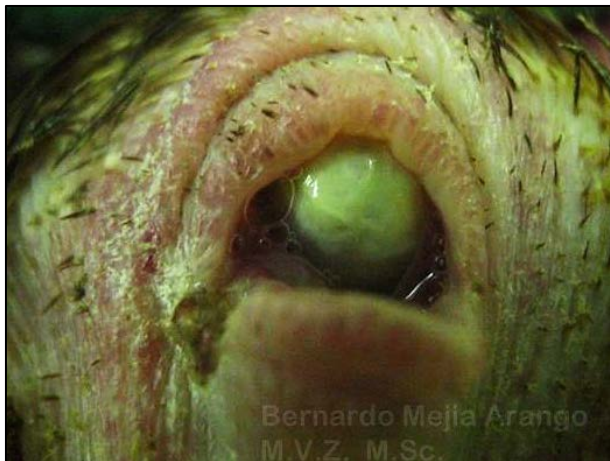

Imagen N° 2. Queratitis y micosis oculares. La fotografía fue tomada a una gallina de 73 semanas de edad, procedente de una granja con 50.000 aves. La historia remitida, indica que todas las aves están afectadas y que tienen inflamación ocular. La mayoría de las aves afectadas tenían lesiones nodulares de color pardo oscuro, con formación de escara. El diagnóstico histopatológico fue viruela aviar. En la fotografía se pretende mostrar las lesiones inflamatorias de la córnea, la cual ha perdido sus aspecto liso y brillante; aunque probablemente hay material purulento/caseoso en la cámara anterior del ojo, la infección es consecuencia de las lesiones palpebrales: el párpado se ve engrosado; la evaluación histopatológica del párpado mostró acantosis del epitelio y demás lesiones de viruela.

Los agentes patógenos que ingresan vía ocular deben sobrepasar la barrera inmunológica propia de la conjuntiva ocular y palpebral. Las lesiones traumáticas que conducen a queratitis, deben lesionar la córnea a tal punto que permitan el ingreso de agentes infecciosos (E inclusive parasitarios).

Los estados de infección ocular con hongos, generalmente del género *Aspergillus*, están relacionados con factores propios del ave y que generalmente comprometen su estado inmunológico al igual que factores inherentes al medio ambiente y al manejo con compromiso de la higiene de las casetas o galpones.

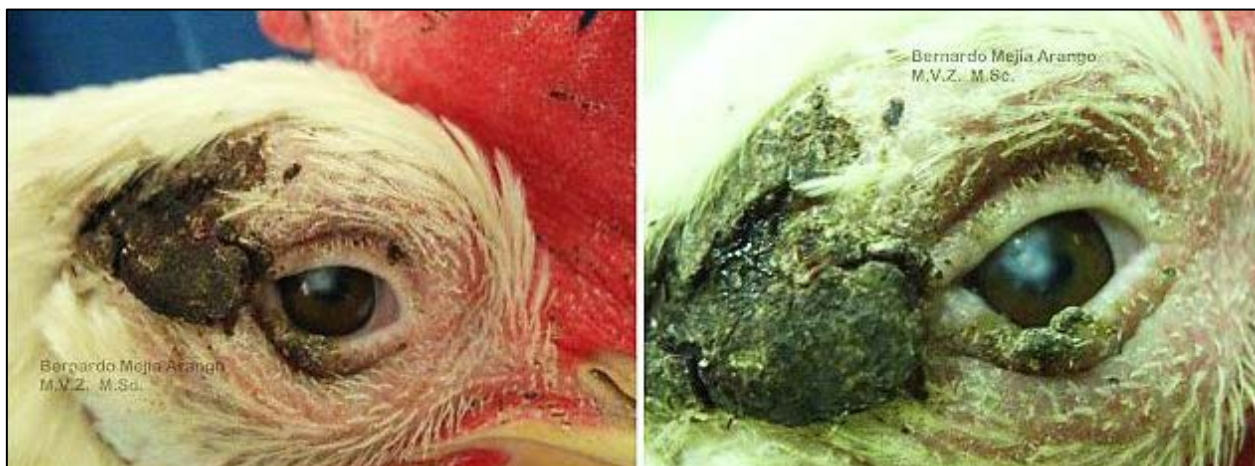

Imagen N° 3. Queratitis y micosis oculares. Las fotografías muestran lesiones en la córnea de una gallina de 23 semanas de edad. El protocolo de remisión de las aves para exámenes de laboratorio, indica que en la granja hay 70.000 animales y que 13.000 de ellas presentan lesiones nodulares, generalmente unilaterales, de color pardo oscuro o ligeramente negras. La evaluación histopatológica mostró lesiones palpebrales de viruela aviar. La queratitis que se observa, muy probablemente es consecuencia del trauma por causa de las lesiones nodulares palpebrales.

Las aspergilosis en aves pueden afectar:

- ◆ Los pulmones
- ◆ Los pulmones, los sacos aéreos y las serosas
- ◆ Solo los sacos aéreos y las serosas
- ◆ El globo ocular.
- ◆ En estados extremos, generalmente cuando hay inmunodepresión, las micosis pueden comprometer órganos como el encéfalo y el hígado.



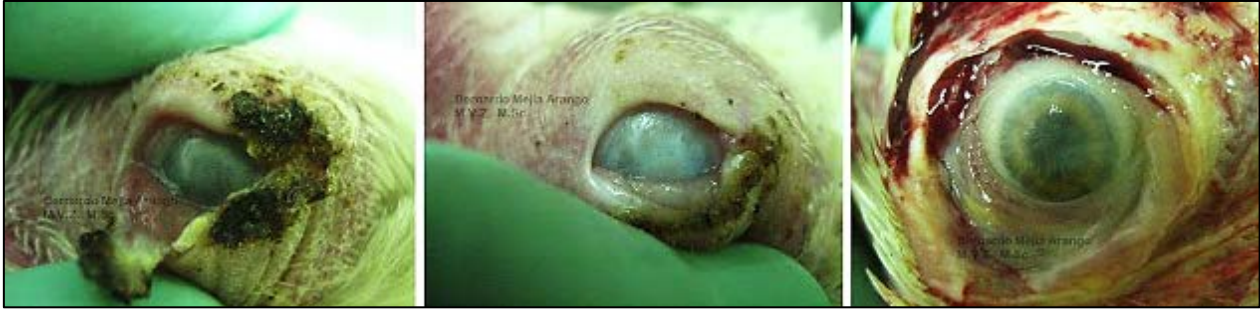

Imagen N° 4 Queratitis y micosis oculares. Gallinas de 23 semanas de edad. Lesiones inflamatorias y opacidad de la córnea. Las fotografías corresponden a gallinas del mismo lote de aves de la imagen anterior (N° 3). Las aves de las cuales se tomaron las fotografías, provienen de una granja con 70.000 aves, 13.000 de ellas con lesiones nodulares palpebrales.

En general y de acuerdo con nuestra experiencia, los casos de micosis en aves generalmente son producidas por infecciones con *Aspegillus fumigatus*, le sigue en proporción la infección con *Aspergillus flavus* y en muy raras ocasiones las infecciones son causadas por *Aspergillus nidulans*.

Encontrar casos de micosis en vías respiratorias en aves de 4 días de edad o menos, es fácilmente atribuible a la adquisición de la infección en incubadoras contaminadas; pero en raras ocasiones las micosis oculares son atribuibles a este factor porque difícilmente se encuentran a esa edad.

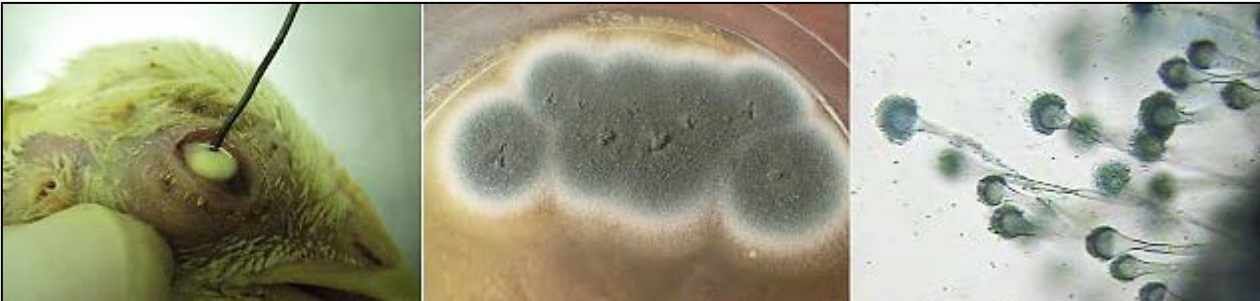

Imagen N° 5. Queratitis y micosis oculares. La fotografía de la izquierda corresponde a un pollo de engorde de 13 días de edad que proviene de un lote de 94.656 aves. Los datos consignados en la historia no indican cuantas aves enfermaron (Se reportó solo la mortalidad); dice que en las aves que murieron se encontraron lesiones inflamatorias con granulomas indicativos de micosis en sacos aéreos; 2.624 animales murieron durante el episodio. En el estudio histopatológico se encontraron las bolsas de Fabricio normales. A partir del material purulento de la cámara anterior del ojo se hicieron cultivos en agar Sabouraud, asilándose *Aspergillus flavus* en 48 horas de incubación de los medios de cultivo inoculados. La fotografía de la derecha corresponde a un extendido de las colonias de hongos que se muestran en la fotografía del centro: se observan conidióforos con vesícula globulosa, con cadenas radiadas de conidios (Azul de lactofenol, 100X). Muy probablemente hubo diseminación hemática de la infección micótica, desde las vías respiratorias.

Hasta allí está claro porque los pollitos hasta los primeros 15 días de edad son receptivos a infecciones con esporas de hongos. Muchos reportes de aspergilosis ocular indican que se produce conjuntivitis severa y ulceraciones en la córnea, indicando que la infección dentro del globo ocular se origina desde una mucosa ocular lesionada; hay una publicación en la revista *Avian Diseases* (38:660-665) de 1994 en la cual B.J. Beckman y cinco autores más presentan un caso de queratitis por *Aspergillus fumigatus* con invasión intraocular en pollos de 15 días de edad.



Imagen N° 6 Queratitis y micosis oculares. Proceso infeccioso del globo ocular (Panoftalmía) con lesiones corneales y de la cámara anterior. Muestra procedente de una gallina de 39 semanas de edad, de una granja con 30.368 aves de las cuales se encontraron 300 aves afectadas con secreción nasal, conjuntivitis y disnea inspiratoria. Se observaron por histopatología lesiones de laringotraqueitis viral. Dentro de las cinco aves remitidas para examen, una de las gallinas presentó la lesión ocular que se muestra en la secuencia fotográfica.

Esto puede ser cierto pero tenemos casos con registro fotográfico que muestra que no hay lesión de la córnea y que hay una infección en las cámaras del ojo por *Aspergillus*.

De acuerdo con la reseña histórica que se encuentra en el libro *Avian Diseases*, las aspergilosis se comenzaron a reportar en aves desde el primer decenio de 1.800; las lesiones oftálmicas se reportaron en aves comerciales en 1.940. En relación con lo que mencioné en el párrafo anterior, los casos reportados en 1.940 presentan dos vías de acceso al ojo y por tanto dos formas de patogénesis: la primera en una lesión ocular externa y la segunda es una diseminación vía hematógica o linfática desde otros órganos, hasta las cámaras del ojo. Se propone por parte de algunos investigadores, que las formas evolutivas de los hongos, las cuales han sido fagocitadas en sitios de infección primaria como pueden ser las aspergilosis de vías respiratorias, son transportadas en los macrófagos hasta las estructuras del ojo.

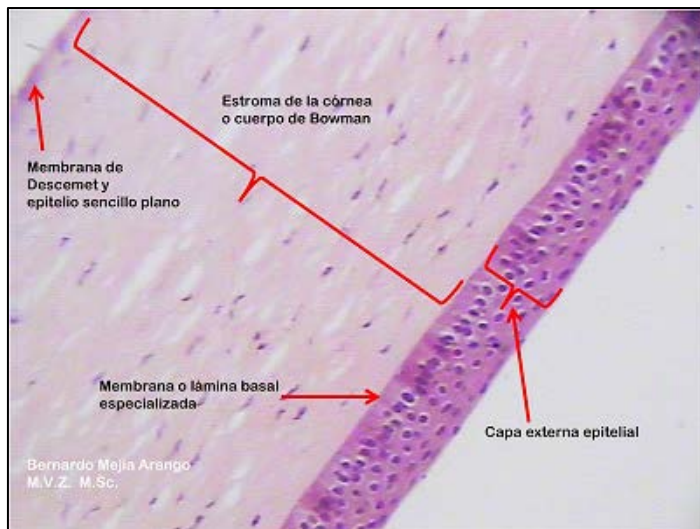


Imagen N° 7. Aspecto histológico normal de la córnea de un pollo de engorde de 42 días de edad. Los tratados de histología describen cinco capas en la córnea: 1) Capa externa epitelial, la cual es un epitelio estratificado que tiene entre 5 y 8 capas de células, es la limitante externa de la córnea 2) Membrana o lámina basal especializada 3) Estroma de la córnea o cuerpo de Bowmann 4) Membrana de Descemet la cual es una lámina basal 5) Epitelio sencillo plano, limitante interno de la córnea.

Lo anterior explicaría los casos de micosis sistémicas que hemos tenido, afortunadamente de escasa frecuencia, en las cuales hay lesiones en sistema nervioso central con la demostración de formas evolutivas de hongos mediante coloraciones diferenciales.

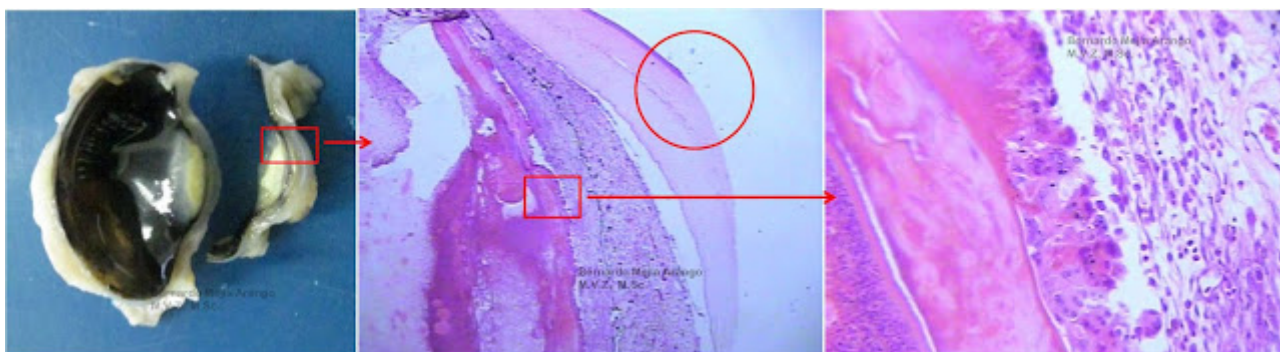


Imagen N° 8. Queratitis y micosis oculares. La secuencia fotográfica muestra a la izquierda, el corte de un globo ocular en el que se aprecia una colección de material purulento/caseoso en la cámara anterior del ojo. En la fotografía del centro (Hematoxilina-Eosina 4X) se aprecia el corte histológico según lo muestran el recuadro y la flecha. El círculo en rojo, contiene una sección de la córnea la cual presenta una solución de continuidad: se interfiere abruptamente la córnea. Hacia el interior de la membrana de Descemet y del epitelio limitante interno (En la cámara anterior) se observa material necrótico-inflamatorio con un granuloma extenso el cual ocupa casi toda la cámara anterior. La fotografía de la derecha (Hematoxilina-Eosina 100X) muestra un detalle del granuloma (Se observan células epitelioideas y células gigantes), hacia el exterior del área granulomatosa se observa el proceso inflamatorio crónico-activo. Muestra procedente de gallina de 39 semanas de edad; esta es la secuencia de la evaluación histopatológica de las muestras de la imagen N° 6.

Y es fácil entender, dada la frecuencia alta de lesiones irritativas de la conjuntiva ocular entre otros agentes por los niveles altos de amoníaco en el medio ambiente, que una mucosa irritada o lesionada, es la puerta de acceso a infecciones bacteriales y fúngicas entre otras.



Debido a las complicaciones y coinfecciones con otros agente, principalmente bacterias, algunas veces (Casos crónicos) el aspecto del globo ocular afectado puede conducir a confundir el diagnóstico con otras infecciones, entre ellas la coriza.

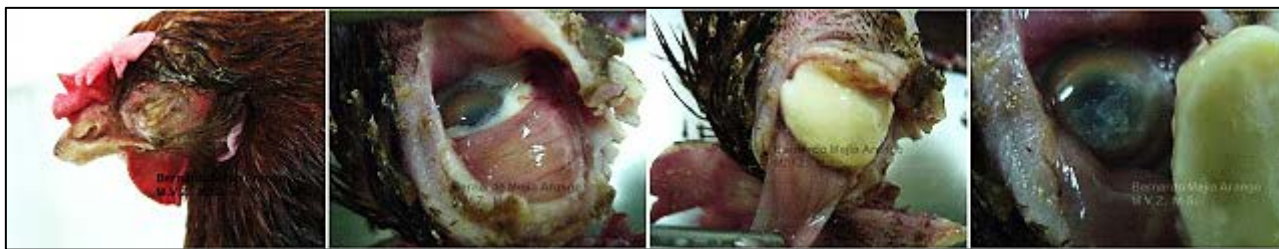

Imagen N° 9 Queratitis y micosis oculares. Gallina de 27 semanas de edad proveniente de una granja de 215.000 aves. El protocolo de remisión de muestras dice que hay 7.959 aves afectadas, que presentan ruidos respiratorios, decaimiento y bajo consumo de alimento. Han muerto 259 aves. Las aves tenían inflamación catarral de senos infraorbitarios de los cuales se aisló *Avibacterium paragallinarum*; inflamación de serosas de las cuales se aisló *Escherichia coli*. En la secuencia fotográfica se observa inflamación ocular y periocular con contenido caseoso. En la fotografía de la derecha se observa queratitis.

Prevenir la presencia de micosis en los las lotes de aves depende tanto de la calidad de las aves recién nacidas, las cuales pueden llegar infectadas desde la incubadora, o provenir del medio ambiente de la casta o galpón; los recuentos de unidades formadoras de colonia de hongos en cama, pueden ser altos y pueden ser la fuente de infección para las aves.

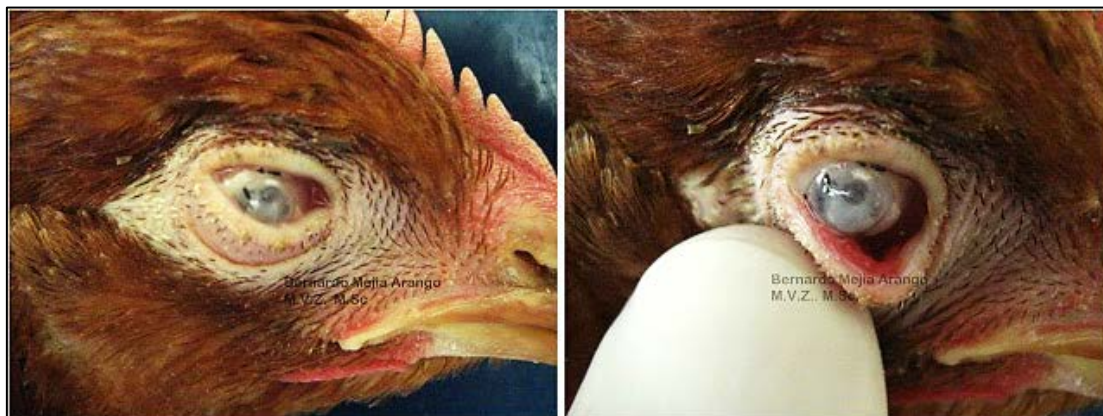

Imagen N° 10. Queratitis y micosis oculares. Polla de levante de 11 semanas de edad; en la granja hay 17.140 aves y se encuentran afectadas 3.000 según el informe de remisión de aves para exámenes de laboratorio; durante el episodio han muerto 122 aves. La historia dice que las aves comenzaron a enfermarse después de una vacuna triple contra *Avibacterium paragallinarum* y contra *Pasteurella*, la cual se aplicó vía intramuscular. En todas las aves remitidas para exámenes se observó miopatía pectoral profunda postvacunal.

Igualmente se deben controlar factores predisponentes a las infecciones con hongos, no solamente infecciones oculares, mediante el control de los niveles agresivos de agentes como el amoníaco.

Volver a: [Enfermedades de las aves](#)