



## *Estructura histológica de la piel de los camélidos sudamericanos*

Lacolla, D.<sup>1</sup>; García, M.<sup>1</sup>; Corredera, C.<sup>1</sup>; Buey, V.<sup>1</sup>

<sup>1</sup>Facultad de Ciencias Veterinarias, Universidad Nacional de La Pampa. Calle 5 y 116 (6360), General Pico. La Pampa.

### **Resumen**

Se describen las características histológicas y citológicas de la piel de guanaco (*Lama guanicoe*), llama (*L. glama*), vicuña (*V. vicugna*) y cruza de guanaco y llama de primera generación. Se prestó especial atención a los aspectos de la epidermis, folículos pilosos y glándulas anexas. La epidermis es gruesa en la cabeza y cuello de guanaco, llama y cruza y delgada en general en regiones inguinales, axilares y en toda la piel de la vicuña. Los folículos pilosos pueden presentarse en forma aislada o en agrupaciones, según la zona cutánea y la especie. Cuando se observan agrupaciones estas pueden estar formadas por un gran folículo o principal y varios accesorios. Los folículos principales producen pelo mientras que los accesorios fabrican pelo o fibras de lana. El número total de folículos por unidad de superficie es máximo en la vicuña. Las glándulas sudoríparas son numerosas y de ubicación profunda. Son mayormente de tipo apócrino. Existe al menos una por agrupación folicular. Las sebáceas son, en general, simples existiendo casi siempre una pequeña unidad en cada folículo aunque algunos folículos pueden no poseerlas. Se ubican superficialmente y su secreción es holócrina. En los individuos cruce de guanaco y llama, se apreciaron valores intermedios, mas cercanos en general a los del guanaco.

**Palabras clave:** piel, folículos pilosos, glándulas cutáneas, camélidos, histología

### **Abstract**

#### ***Skin histological structure of South American camel***

It was described the histological and cytological characteristics of the skin of the guanaco (*Lama guanicoe*), llama (*L. glama*), vicuña (*V. vicugna*) and crosses of guanaco and llama of first generation. Special attention was paid to aspects of the

epidermis, hair follicles and glands. The epidermis is thick in the head and neck of guanaco, llama and crosses, and generally thin in inguinal, axillary regions and all across the skin of the vicuña. Hair follicles can occur in isolation or in groups, according to the skin area and species. When looking at these groups may consist of a large follicle or principal and various accessories. Primary follicles produce hair and accessory follicles can produce hair or wool fibers. The total number of follicles per unit area is highest in the vicuña. The sweat glands are numerous and deep location. They are mostly apocrine type. There is at least one per follicular group. The sebaceous glands are, in general, simple existing almost always a small unit in each hair follicle although some may not possess. They are located superficially and its secretion is holocrine. In individuals crossing guanaco and llama, intermediate values were observed, but generally close to those of the guanaco.

**Key words:** skin, pilosos follicles, cutaneous glands, camelidae, histology.

### **Introducción**

Como en otras especies, la piel de los camélidos sudamericanos consta de epidermis y dermis, apoyando este último estrato, sobre la hipodermis, de constitución variable según la zona en cuestión. Su espesor es muy variable dependiendo de la especie y de la zona, en vacunos entre 15 y 45 mm (Herrera García et al., 1983), 30 mm en alpaca (Torres et al., 2007), 20 mm en caprinos (Costa et al., 2008), 10 a 20 mm en humanos (Cormack, 1988), 36 mm en camello (Dowling and Nay, 1962).

La epidermis es en general delgada y está constituida por los típicos estratos correspondientes a un epitelio plano estratificado queratinizado (Gartner, 2003). Su estrato basal: está formado por células cilíndricas de núcleo oval y cromatina puntillada; el citoplasma es escaso y los límites intercelulares poco visibles



(Navarrete Franco, 2003). Se aprecian escasas figuras de mitosis.

Se observan células cargadas de gránulos oscuros, en cantidad variable que corresponden a células neuroectodérmicas como melanocitos o células de Langerhans (Lacolla and von Lawzewitsch, 1991). El estrato espinoso: solamente aparece desarrollado en zonas de piel gruesa como en la cabeza del guanaco (Lacolla and von Lawzewitsch, 1999). El estrato granuloso: constituido por células de disposición paralela a la superficie cutánea. Es el más difícil de observar en casi todas las zonas. En algunas zonas, donde la epidermis es muy delgada, solamente se aprecian algunas células con gránulos por debajo de la queratina. No se observa estrato lúcido en general (Torres de Jasauí et al., 2007). El estrato córneo: es delgado y está formado por células muertas que constituyen la queratina. Comprende aproximadamente el 24% del espesor de la epidermis, valor variable según la zona. Su última porción describe el estrato disyunto en el cual se observa que la queratina se desprende (Geneser, 2008).

La superficie de unión dermo - epidérmica no es plana sino que presenta numerosas ondulaciones que servirían de anclaje entre ambos tejidos.

Se observa la presencia de fibras reticulares al ser tratados los cortes con orceína, rodeados de mucopolisacáridos, PAS positivos en el tejido conectivo subepidérmico. Estos componentes, que separan la epidermis de la dermis y constituyen una típica membrana basal (Ross et al, 2005). La misma es sumamente delgada, y no presenta características diferenciales de relevancia.

La dermis no presenta características especiales diferenciales. Se pueden describir una zona papilar y otra reticular (Atlee et al., 1997; Lacolla and von Lawzewitsch, 1999; Geneser, 2008).

La zona papilar es de ubicación superficial y se relaciona con la epidermis. Está constituida por tejido conectivo laxo, que rápidamente se va transformando en denso hacia la profundidad, y es sumamente vascularizado. Se notan gran cantidad de fibras colágenas formando haces finos y reticulares.

La zona reticular es profunda y está formada por grandes haces de fibras colágenas que corren en diferentes direcciones. Esta zona soporta a los anexos cutáneos tales como los folículos pilosos y las glándulas de la piel, como también a los grandes vasos sanguíneos que se capilarizan en la dermis papilar.

La piel de los camélidos, como la de otras especies, presenta dos tipos de folículos pilosos: principales y accesorios. Los primeros son poco abundantes, de gran tamaño y dan origen a fibras completas (pelo). Los accesorios son muy frecuentes, más pequeños y pueden dar origen a fibras completas o incompletas (lana). (Calvo, 1982; Dieter Dellmann, 1994; Atlee et al., 1997; Lacolla y von Lawzewitsch, 1999).

Es habitual que los folículos se distribuyan formando agrupaciones formadas por varios folículos accesorios y en algunos casos un folículo principal. Cuando esto ocurre el folículo principal puede estar rodeado de los accesorios ubicándose en el centro del grupo folicular o en la periferia del mismo. Lo más frecuente es que las agrupaciones estén formadas por folículos de tamaño similar, que podemos considerar accesorios (Rodríguez, 1985, Lacolla y von Lawzewitsch, 1999, Lacolla et al., 2001).

Existen dos tipos de glándulas sudoríparas: apócrinas o merócrina. Las glándulas sebáceas son abundantes y se observan ubicadas superficialmente. (Atlee et al., 1997, Delamo et al., 2001). El objetivo del presente trabajo fue describir histológicamente la estructura de la dermis de los camélidos sudamericanos.

### ***Materiales y Métodos***

Se obtuvieron por biopsia mediante punch de diámetro 0.5 cm, muestras de distintos sectores cutáneos de 22 animales (4 guanacos, 12 llamas y 2 vicuñas, y 4 cruza de guanaco y llama) de Trelew, Pcia. de Chubut, Puerto Madryn, Pcia. de Chubut; Gral. Pico, Pcia. de La Pampa; González Moreno, Pcia de Buenos Aires; Río Colorado, Pcia. de Río Negro; San Guillermo, Pcia. de San Juan; y Belén, Pcia. de Catamarca.

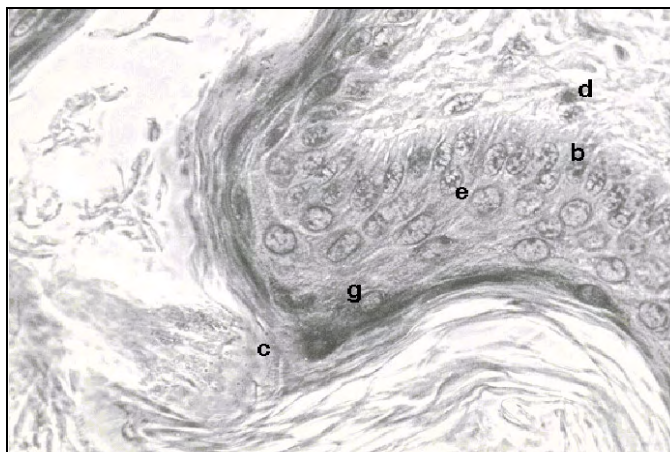
El material fue procesado mediante técnica habitual para microscopía óptica y tratado posteriormente con hematoxilina - eosina,



PAS (Periodic Acid Schiff), tricrómicos, e impregnación argéntica (Lilie, 1954; Luna, 1968; Martoja, 1970; Gartner, 2003; Geneser, 2008).

### Resultados

El espesor total de la piel es muy variable y oscila entre 0.7 mm a 3.5 mm, los mayores valores se encontraron en la cabeza y en el cuello en todas las especies estudiadas. (Tabla 1).



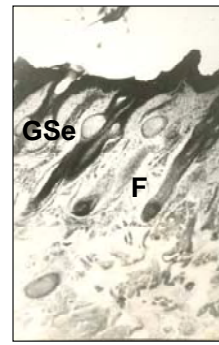
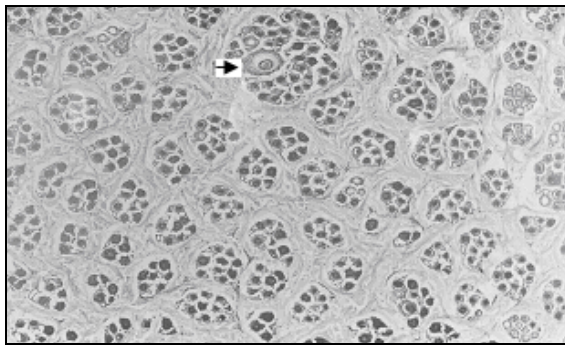
**Foto 1:** Microfotografía donde se observa en piel de región de carrillo del guanaco la epidermis y parte de la dermis; b: estrato basal; c: estratos córneo y disyunto; d: dermis; e: estrato espinoso; g: estrato granuloso. Hematoxilina/eosina. 1000x.

El espesor de la epidermis y de la capa córnea varía según las diferentes zonas cutáneas, en general es muy delgado y no se pueden siempre evidenciar los 4 estratos nombrados. (Foto 1, Tabla 2).

La dermis no presenta características diferenciales apreciables. Su espesor es mayor en concordancia con el de la piel en general.

Es un patrón estructural la distribución de folículos en grupos o agrupaciones foliculares. En muchos casos las agrupaciones poseen un gran folículo principal de ubicación excéntrica con respecto a los folículos accesorios que lo acompañan. En otros casos los folículos de una agrupación son de tamaño similar. El número de folículos por agrupación es variable según la zona corporal y oscila

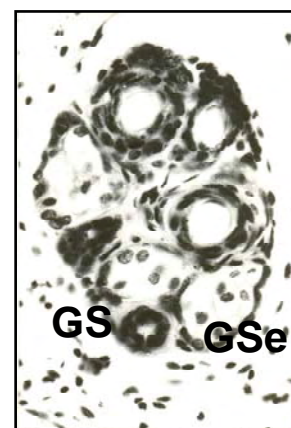
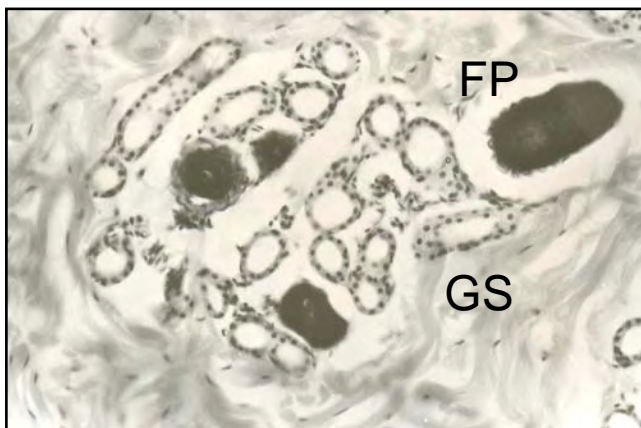
entre 5 y 50. Las mayores agrupaciones se aprecian en la cabeza del guanaco (Foto 2a) y en el costillar de la vicuña, donde superan incluso los 50. Es también variable el número de folículos según la zona a considerar (Tablas 3, 4 y 5). Los folículos primarios presentan un diámetro en su zona media de 350 micrómetros mientras que los secundarios miden alrededor de 250 micrómetros. Ambos presentan una vaina radicular interna queratinizada, una externa epitelial que se continúa con la epidermis y una vaina conectiva que los une a la dermis y puede faltar en los secundarios. La orientación de los folículos, fundamentalmente en la zona costal, es oblicua en las especies estudiadas (Foto 2b).



**Foto 2a.** Microfotografía donde se observa en piel de región de la frente de guanaco en corte paralelo a la superficie cutánea. Se observan agrupaciones foliculares. La flecha señala una agrupación formada por un folículo principal y varios accesorios. Hematoxilina/eosina. 100x. **2b.** Microfotografía donde se observa en piel de región costal de llama en corte perpendicular a la superficie cutánea. Se observan Los folículos pilosos orientados en forma oblicua con respecto a la superficie cutánea. Hematoxilina/eosina. 100x.

Las glándulas sudoríparas apócrinas son las más desarrolladas. Son glándulas simples tubulares o saculares con una porción secretora arrollada o sacular y un conducto excretor tubular recto. (Foto 3a). Las glándulas merócrinas morfológicamente son tubulosas simples y glomerulares en su porción distal y se localizan solo a nivel de las formaciones córneas digitales. Se observa una glándula sudorípara por

agrupación folicular cuyo conducto excretor desemboca en la cercanía de algún folículo piloso, preferentemente principal. Las glándulas sebáceas pueden ser alveolares, la mayoría simples. Son abundantes, pequeñas y se observan ubicadas superficialmente, asociadas a la mayoría de los folículos principales o accesorios. (Foto 3b)



**Figura 3a:** Microfotografía donde se observa en piel de región de la frente de un individuo cruzado el adenómero de una glándula sudorípara (GS) y bulbos de folículos pilosos (FP). Hematoxilina/eosina. 250x. **3B:** Microfotografía donde se observa en piel de escapular de vicuña el conducto excretor de una glándula sudorípara (GS) y glándulas sebáceas (GSe). Hematoxilina/eosina. 400x

**Conclusiones**

El trabajo es de tipo descriptivo pero es posible obtener conclusiones en referencia a aspectos morfológicos y morfométricos. La piel en general es más gruesa en la llama (zonas del cuello y dorso) y fina en regiones axilares de la vicuña. Sin embargo

el espesor de la epidermis fue mayor en la cabeza y cuello de guanaco, llama y cruza. La unión dermo-epidérmica está asegurada por interdigitaciones que se establecen entre ambas y sobre todo, por la continuidad de las vainas radicales de los folículos con la epidermis.



Los folículos pilosos se presentan en agrupaciones y a veces en forma aislada, dependiendo de la zona y la especie. Las agrupaciones están formadas por un gran folículo o principal y varios accesorios. Los folículos principales producen pelo mientras que los accesorios fabrican pelo o fibras de lana.

El número total de folículos por unidad de superficie es máximo en la vicuña. Las glándulas sudoríparas son numerosas y de ubicación profunda. Son mayormente de

tipo apócrino. Existe al menos una por agrupación folicular. Las sebáceas son, en general, simples existiendo casi siempre una pequeña unidad en cada folículo aunque algunos folículos pueden no poseerlas. Se ubican superficialmente y su secreción es holócrina. No se observaron diferencias morfológicas en las glándulas cutáneas en las distintas especies.

En los individuos cruza de guanaco y llama, se apreciaron valores intermedios, más cercanos en general a los del guanaco.

**Tabla 1. Diferentes espesores de la piel de distintas zonas cutáneas de camélidos. Los valores están dados en micrómetros.**

	Guanaco	Llama	Vicuña	Cruzas
Frente	1640	1708	1430	1611
Carrillo	1760	1760	1390	1700
Axila	1309	1400	840	1300
Ingle	1022	1311	760	1008
Vientre	1325	1389	1000	1360
Cara int. Muslo	1200	1411	850	1244
Cuello	1612	3200	1345	1815
Escápula	1167	3012	852	1200
Dorso	1244	3159	995	1290
Costillar	1199	2239	1112	1565
Pectoral	1200	1698	980	1467
Grupa	1344	2079	1232	1400

**Tabla 2. Tabla que muestra el espesor de la epidermis sectores cutáneos. Los valores están expresados en micrómetros. Están incluidos los valores de espesor de la capa córnea (queratina), discriminados en la correspondiente columna.**

	Guanaco		Llama		Vicuña		Cruza	
	Epidermis	Queratina	Epidermis	Queratina	Epidermis	Queratina	Epidermis	Queratina
Frente	60.0	13.7	37.0	10.0	17.1	6.0	62	14
Carrillo	39.0	12.0	33.1	7.1	21	6.9	37.2	11.9
Axila	19.6	4.6	19.9	6.3	14.5	4.5	20.2	5.0
Ingle	21.0	5.1	20.8	7.2	13.9	7.0	22.4	5.0
Vientre	18.4	4.9	19.0	6.0	17	4.2	18.7	4.7
Int. Mus	17.8	4.5	19.7	5.5	17.1	5.4	18.0	4.8
Cuello	20.0	5.1	24.2	6.3	18.4	5.6	21.5	5.6
Escápula	18.5	4.0	21.7	8.0	19.8	8.6	19.1	5.2
Dorso	20.2	5.3	20.0	5.8	17	5.0	20.2	5.5
Costillar	17.9	4.6	21.3	5.6	17	5.6	18.4	4.6
Pectoral	18.5	4.4	20.6	4.9	18.6	4.3	19.9	4.6
Grupa	17.0	4.9	18.8	5.9	18.9	6.1	16.8	5.9



**Tabla 3. Longitud medida en micrómetros de los folículos principales en zonas cutáneas de guanaco, llama, vicuña y cruzas.**

	Guanaco	Llama	Vicuña	Cruza g/l
Frente	1459	2400	2015	1600
Carrillo	1560	1900	1915	1600
Axila	--	2250	1820	--
Ingle	--	2050	1615	--
Vientre	--	1965	1711	--
Cara int. Mus	--	2034	1320	--
Cuello	1850	2200	1480	1920
Paleta	2300	3200	1135	2770
Dorso	1800	2188	1245	2000
Costillar	1850	2470	2250	2100
Grupa	1900	2100	2500	1870

**Tabla 4. Longitud medida en micrómetros de los folículos accesorios en zonas cutáneas de guanaco, llama, vicuña y cruzas.**

	Guanaco	Llama	Vicuña	Cruzas g/l
Frente	1120	1200	960	1100
Carrillo	1050	1370	1004	1250
Axila	1170	1690	1200	1200
Ingle	980	1590	1100	1320
Vientre	1015	1490	1120	990
Int. Mus	1100	1550	910	1000
Cuello	1100	1490	800	--
Paleta	1370	1800	750	1400
Dorso	1030	1480	1012	1040
Costillar	1150	1500	2100	1150
Grupa	1260	1560	1700	1300



**Tabla 5. Número de folículos pilosos por unidad de superficie (cm<sup>2</sup>) de diferentes zonas cutáneas de guanaco, llama, vicuña y cruzas.**

Zona cutánea	Guanaco	Llama	Vicuña	Cruzas g/l
Frente	8790	3285	7000	8000
Carrillo	7290	3895	6600	6320
Axila	2807	2266	3500	2700
Ingle	2540	1190	3200	2680
Vientre	2500	1276	2200	2370
Int muslo	3100	1355	6700	3300
Cuello	6600	3100	7600	3270
Escápula	6750	3000	7200	4500
Dorso	4350	2460	7480	3700
Costillar	3500	2400	9000	3000
Grupa	5990	2000	8100	3460

### Bibliografía

- Antonini, M.; Gonzales, M.; Valbonesi, A. 2004.** Relationship between age postnatal skin follicular development in three types of South American domestic camelids. *Livestock Production Science*, 90: 241-246
- Atlee, B. et al., 1997.** The histology of normal llama skin. *Veterinary Dermatology*, 8: 165-176.
- Calvo, C. 1982.** Ovinos. Orientación Gráfica Editora SRL. Buenos Aires, Argentina. p. 58-93.
- Cormack, D. 1988.** Histología de Ham. Harla. México DF. p. 257-280.
- Costa, R.; Méndez, R.; Oliveira, M.; Camacho, J.; Delgado, A.; Vallecillo, A.; Rey, S. 2008.** Histología de la piel de la raza caprina blanca serrana en diferentes sistemas la producción. *Archivos de Zootecnia*, 57 (219): 353-356
- De Lamo, D.; Lacolla, D.; Heath, J. 2001.** Sweating in the guanaco (*Lama guanicoe*) *Journal of Thermal Biology*, 26: 77-83.
- Dieter Dellmann, H. 1994.** Histología Veterinaria. Ed. Acribia. Zaragoza, España. Capítulo 16. Integumento Monteiro-Riviere, N.; Stinson, A.; Lois Calhoun, H. p. 232-368
- Dougbab, A. 1983.** The prenatal development of the skin in the one humped camel (*Camelus dromedarius*). *Z Mikrosk-anat Forsch (Leipz)* 97 (4).
- Dougbab, A. 1984.** Development of sweat and sebaceous glands in the skin in the one humped camel (*Camelus dromedarius*). *Z Mikrosk-anat Forsch (Leipz)* 97: (5) 894-902.
- Dougbab, A. 1984.** Scanning electron microscopy of the skin and skin appendages in the one humped camel (*Camelus dromedarius*). *Z Mikrosk-anat Forsch (Leipz)* 101: (4) 723-734.
- Dowling, D.K.; Nay, Y. 1962.** Hair follicles and sweat glands of the camel (*Camelus dromedarius*) *Nature*. Nature Publishing Group. Macmillan Publishers. UK., 195: 578-80.
- Gardner, L; Hiatt, J. 2003.** Texto atlas de Histología. 2da. Edición. Mc Graw-Hill. Interamericana Editores. México DF. 1-9: 311-327.
- Geneser, F. 2008.** Histología. Tercera Edición. Editorial Médica Panamericana. Buenos Aires. Argentina. p. 38-48; 445-464.
- Lacolla, D.; García, M.; Hernández, M.; Corredera, C.; von Lawzewitsch, I. 2001.** Sistema tegumentario de la vicuña (*V. vicugna*). *Ciencia Veterinaria*, 3: 15-21
- Lacolla, D.; von Lawzewitsch, I. 1989.** Sistema cutáneo de los Camélidos Sudamericanos. *Extensión: Ciencia y Tecnología Agropecuarias*. 2: (2) 27.
- Lacolla, D.; von Lawzewitsch, I. 1991.** *Histological and Immunocytochemical*



Studies in the Skin of Guanaco (*Lama guanicoe*) Fetuses. Comunicaciones Biológicas. Argentina, 9 (3): 249-259.

**Lacolla, D.; von Lawzewitsch, I. 1993.** Histologic study of the fetal epidermis of the guanaco. Boletín Sociedad Zoológica. Uruguay, 8: 318-323.

**Lacolla, D.; von Lawzewitsch, I. 1999.** Sistema tegumentario del guanaco (*Lama guanicoe*). *Ciencia Veterinaria*, 1: 1-8

**Lillie, R. 1954.** Histopathologic technic and Practical Histochemistry. The Blakinston Division. Mc. Graw. Hill Book Company. New York. Toronto.

**Luna, L. 1968.** Manual of Histologic Staining Methods of the Armed Forces. Institute of Pathology. The Blakinston Division. Mc. Graw. Hill Book Company. New York. Toronto.

**Montalvo, C.; Cevallos, E. 1973.** Mucopolisacáridos en la glándula apócrina y epitríca de la alpaca (*Lama pacos*). Rev.

Inv. Fec. I.V.I.T.A. Universidad Nacional Mayor de San Marcos, 2 (2): 137-140.

**Navarrete Franco, G. 2003.** Histología de la piel. Revista de la Facultad de Medicina. UNAM, 4 (46) 130-133.

**Rodríguez, C.; Chambilla Farfan, V.; Bustinza Choique, A. 1985.** Histología de la Piel de Alpaca y Llama. Dissertation. Puno, Peru: Universidad Nacional Altiplano, 42-62

**Torres de Jasauí, J.; Vélez, V. ; Zegarra, J.; Díaz, G. 2007.** Caracterización de la histología de la piel de alpaca. ALPA-ALPA. Cuzco. 1-8

**Ross, M.; Kaye, G; Pawlina, W. 2005.** Histología texto y atlas color con biología celular y molecular. Cuarta Edición Editorial Panamericana año 2005.