

Rev Inv Vet Perú 2012; 23(1): 27-42

CARACTERIZACIÓN MACROSCÓPICA Y MICROSCÓPICA DE LAS GLÁNDULAS ANEXAS DEL APARATO REPRODUCTOR MASCULINO DE LA LLAMA (*Lama glama*)

MACROSCOPIC AND MICROSCOPIC CHARACTERIZATION OF THE REPRODUCTIVE GLANDS OF THE MALE LLAMA (*LAMA GLAMA*)

Galy Mendoza T.¹, Alejandra Castro², María Lupidio³, María Domínguez², Susana Gómez³, Marcelo Ghezzi²

RESUMEN

Se caracterizó la estructura macroscópica y microscópica de las glándulas sexuales anexas del tracto reproductor de la llama macho empleando ocho animales adultos. Se hizo el estudio macroscópico *in situ* y de órganos aislados, y se colectaron muestras de los órganos para la evaluación histológica. El estudio macroscópico reveló la presencia de dos ampollas en el conducto deferente, ausencia de glándulas seminales, próstata con cuerpo lobulado, istmo y porción diseminada, y dos glándulas bulbouretrales. La dilatación de la porción final de los conductos deferentes sugiere la presencia de las ampollas con característica glandular. El cuerpo prostático tiene apariencia lobular aunque sin una clara delimitación de los lóbulos, y presenta prolongaciones hacia la uretra en forma de pedúnculos, claramente delimitados en la porción diseminada. El peso y las medidas de los lóbulos prostáticos indican que hay mayor masa glandular en el lóbulo izquierdo. Los acinos prostáticos están rodeados de abundante tejido conectivo infiltrado a manera de trabéculas a partir del tejido de la cápsula. Los conductos prostáticos tienen diferentes presentaciones en su desembocadura. Las dos glándulas bulbouretrales son simétricas en peso y tamaño, y están rodeadas de abundante tejido muscular esquelético y poca infiltración de conectivo. Los conductos de las glándulas bulbouretrales desembocan en un divertículo que está dirigido hacia la porción libre del pene. Se concluye que la llama macho presenta ciertas particularidades macroscópicas y microscópicas en relación a la distribución y desembocadura de sus glándulas sexuales anexas.

Palabras clave: llama, macho, glándulas, anatomía, histología

ABSTRACT

The macroscopic and microscopic structure of the sexual glands of the reproductive tract of the male llama was characterized using eight adult animals. The macroscopic

¹ Laboratorio de Anatomía, Facultad de Veterinaria y Zootecnia, Universidad Peruana Cayetano Heredia, Lima, Perú. E-mail: galy.mendoza@upch.pe

² Laboratorio de Anatomía, ³ Laboratorio de Histología, Facultad de Ciencias Veterinarias, Universidad Nacional del Centro de la Provincia de Buenos Aires (UNCPBA), Campus Universitario, (7000) Tandil, Provincia de Bs. As., Argentina

study was done *in situ* and using extracted organs and samples collected for histological evaluation. The macroscopic examination revealed the presence of two ampoules originating from the vas deferens, the absence of seminal vesicles, and a prostate gland with lobed body, isthmus and a disseminated portion, and two bulbourethral glands. Dilation of the final portion of the vas deferens suggests the presence of ampoules with glandular characteristics. The prostate body has lobular-like shape but without clear delimitations and shows extensions to the urethra in the form of stalks clearly defined in the disseminated portion. The weight and size of the prostatic lobes indicate that there is more glandular mass in the left lobe. The prostatic acini are surrounded by abundant trabeculae connective tissue infiltrated from the capsule tissue. Prostatic ducts have different presentations at their mouths. The two bulbourethral glands are symmetric in size and weight, and are surrounded by abundant skeletal muscle and little connective infiltration tissue. The ducts of the bulbourethral glands drain into a diverticulum that is directed toward the free portion of the penis. It is concluded that the male llama presents certain macroscopic and microscopic particularities in relation to the distribution and mouths of the sexual glands.

Key words: llama, male, glands, anatomy, histology

INTRODUCCIÓN

La familia de los camélidos está formada por dos grupos, los camélidos del Viejo Mundo y los camélidos del Nuevo Mundo (camélidos sudamericanos). Estos últimos incluyen a la llama (*Lama glama*) y la alpaca (*Vicugna pacos*) como especies domésticas y al guanaco (*Lama guanicoe*) y la vicuña (*Vicugna vicugna*) como especies silvestres (Aba, 1998).

Se dispone de un número considerable de investigaciones en estas especies, siendo el aspecto reproductivo el tema de mayor interés, dada su peculiar fisiología reproductiva. Los estudios anatómicos del tracto reproductor han estado mayormente abocados al aparato genital de la hembra, de allí que no exista mucha documentación sobre las estructuras anatómicas del macho.

Las investigaciones sobre la anatomía macroscópica de las glándulas sexuales accesorias del macho se han enfocado en las ampollas de los conductos deferentes, próstata y glándulas bulbouretrales (Sato y Montoya, 1990; Ghezzi *et al.*, 1994; Skidmore, 2000; Bravo, 2002). Los estudios macros-

cópicos comparativos permiten determinar los órganos ausentes o presentes y sus principales características de conformación (Cuadro 1).

Los estudios microscópicos han determinado las características del cuerpo y de la porción diseminada de la próstata (Delhon y von Lawzewitsh, 1986; Lupidio, 2006), y en menor cantidad han aportado información sobre la estructura de las glándulas bulbouretrales (Delhon y Von Lawzewitsh, 1986).

La carencia de estudios que relacionen la estructura microscópica y macroscópica de las glándulas sexuales accesorias y su concordancia con los conductos de desembocadura de estas glándulas a nivel de la uretra pelviana motivó el desarrollo del presente estudio.

MATERIALES Y MÉTODOS

El trabajo de campo se llevó a cabo en el camal municipal de la ciudad de Huancavelica, Perú, y los estudios macroscópicos y microscópicos se realizaron en los laboratorios de anatomía y de histología de la

Glándulas anexas de tracto reproductor masculino de la llama

Cuadro 1. Características macroscópicas comparativas de las glándulas anexas masculinas en las especies de mamíferos domésticas (modificado de Pineda y Dooley, 2003)

Especie	Ampolla del conducto deferente	Glándulas vesiculares	Próstata	Glándulas bulbo uretrales
Equino	+ ¹	+ lisas	+ rugosa (2 lóbulos)	+ lisas
Bovino	+	+ lobuladas	+ lisas (cuerpo), porción diseminada	+ lisas
Ovino, caprino	+	+ rugosas	+ porción diseminada	+ lisas
Porcino	-	+ rugosas	+ rugosa (cuerpo), porción diseminada	+ rugosas
Canino	+	-	+ rugosa, anillo	-
Felino	-	-	+ rugosa anillo	+ lisas
Llama, alpaca	+	-	+ lisas (cuerpo), porción diseminada	+ lisas

¹ += Presencia; - = Ausencia

Facultad de Ciencias Veterinarias (FCV) - Sección Chacras, de la Universidad Nacional de la Provincia de Buenos Aires (UNCPBA), Tandil, Argentina.

Se trabajó con ocho muestras de tracto reproductor masculino de llamas adultas, de aproximadamente dos años de edad, peso corporal de 90 kg y condición corporal de 3 a 4, según la escala de la Australian Alpaca Association (2008). De estos, seis animales se escogieron al azar entre los animales sacrificados en el camal municipal y dos ejemplares provinieron del rebaño experimental de la FCV-UNCPBA, cuyas muertes ocurrieron por accidente o por causas que no afectaron los órganos reproductivos.

Se trabajaron los órganos *in situ* y en forma aislada. Inicialmente, se hizo una abertura dorsal en la cavidad pelviana para observar los órganos en su posición normal. Para esto, se realizó la divulsión y corte de los músculos dorsales del cinturón pelviano, un corte transversal a nivel del cuerpo de los huesos ilíacos, desarticulación a nivel de la L7 y S1, y desplazamiento del techo de la cavidad, incluyendo todas las vértebras coccígeas. Los planos anatómicos, de superficial a profundo, se asignaron como niveles 1, 2 y 3.

Para realizar el estudio de los órganos en forma aislada, se retiró el tracto genito-urinario sacando la vejiga urinaria en sus puntos de inserción, a nivel de los ligamentos late-

rales y redondos, y se cortaron los conductos deferentes. Finalmente, se retiró la uretra del piso de la cavidad pelviana junto con las glándulas bulbouretrales y los músculos del periné. Para el estudio de la próstata y las glándulas bulbouretrales, se observó su posición, relaciones anatómicas y forma; se tomaron las medidas de largo, ancho, espesor (Calibre de Vernier con precisión de 0.1 mm), y se registró el peso (balanza [®]Acculab V-200 de 200 g y precisión de 0.1 g). Los términos anatómicos utilizados corresponden a la Nómina Anatómica, Histológica y Embriológica Veterinaria (NAV, 2003).

Además, se colectaron muestras de las ampollas de los conductos deferentes, uretra pelviana, lóbulos prostáticos y glándulas bulbouretrales. Las muestras fueron fijadas en formol bufferado al 10%. Para los estudios microscópicos, se hicieron cortes de 5 µm de grosor y las láminas resultantes fueron teñidas con Hematoxilina-Eosina.

Se realizó estadística descriptiva paramétrica, utilizando el software estadístico SAS (Statistical Analysis System) v 9.1.3.

RESULTADOS

Anatomía Macroscópica

Cavidad pelviana

En el Nivel 1 (plano dorsal) se encuentra la porción final del tracto digestivo, representado por el recto, sostenido por el meso recto hacia la parte dorso lateral de la cavidad pelviana. El espacio que se encuentra entre el recto y el pliegue genital se denomina saco recto genital (Fig 1).

En el Nivel 2 (plano medio), se encuentra:

- El cuerpo de la próstata, ubicada en el origen de la uretra pelviana y en relación con el cuello de la vejiga. A los lados de cada cuerpo prostático se encuen-

tran los conductos deferentes, sostenidos por el meso deferente. Ambos cuerpos glandulares se encuentran cubiertos por peritoneo. La línea de reflexión del peritoneo para formar el fondo del saco recto genital se ubica a un centímetro caudal de la próstata.

- Las ampollas del conducto deferente. Las glándulas, a medida que se aproximan a la uretra pelviana se van engrosando. La porción terminal se halla enclavada en un profundo surco localizado en la superficie ventral del cuerpo de la próstata.
- Las glándulas bulbouretrales. Se encuentran también sobre la uretra pelviana, pero en una posición caudal y dorsal, en el límite de la uretra pelviana y peneana, y en relación con el arco isquiático. Están cubiertas por la fascia pelviana (tejido conectivo), pero no se encuentran cubiertas por peritoneo, y están, además, parcialmente ocultas por los músculos bulbouretrales (Fig. 2).

En el Nivel 3 (plano ventral), se encuentran los órganos del tracto urinario: la vejiga y la uretra. La vejiga se halla sostenida por dos ligamentos laterales, y sobre el borde libre de cada ligamento lateral se halla el ligamento redondo, constituido por la arteria umbilical obliterada. A nivel de la línea media ventral se observa el ligamento ventral de la vejiga urinaria, también denominado pubovesical, ya que une este órgano con la sínfisis pubiana.

El tracto genital está conformado por las bolsas escrotales localizadas en la región perianal, que contiene a los dos testículos, de forma ovoide, ubicados caudodorsalmente. Cada testículo se relaciona con el epidídimo, localizado a lo largo del borde dorsal del testículo. El epidídimo está compuesto de tres partes: cabeza, cuerpo y cola, y desde la cola se origina el conducto deferente, de trayecto flexuoso y rodeado en la parte inicial por las estructuras que conforman el cordón espermático. El conducto deferente ingresa a la cavidad abdominal por el anillo inguinal y

Glándulas anexas de tracto reproductor masculino de la llama

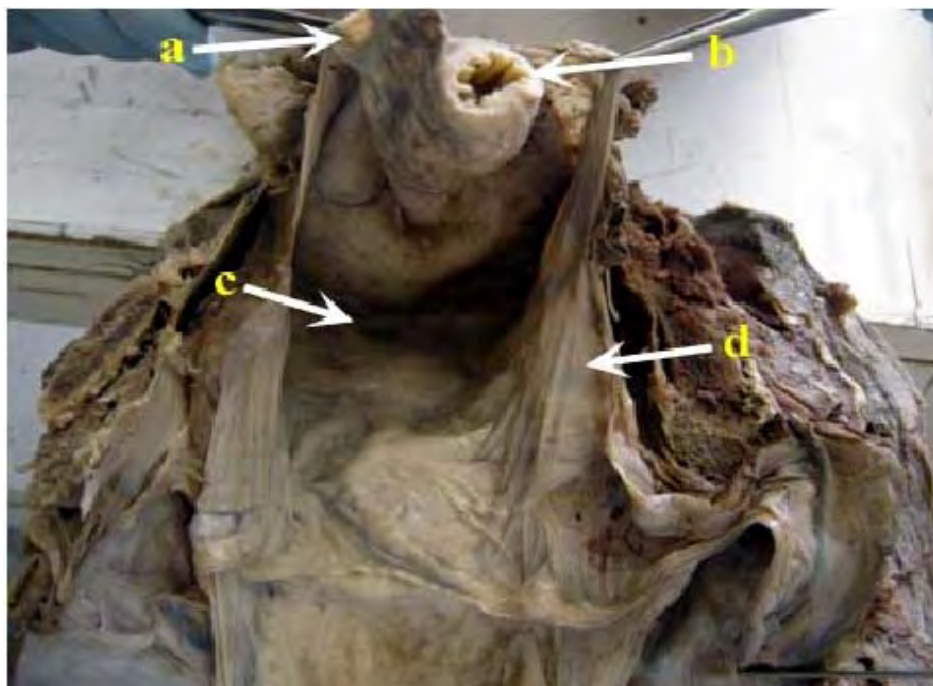


Figura 1. Vista desde cráneo dorsal del nivel 1 de la cavidad pelviana de una llama macho. (a) Mesorecto, (b) Recto, (c) Saco rectogential, (d) Pliegue genital

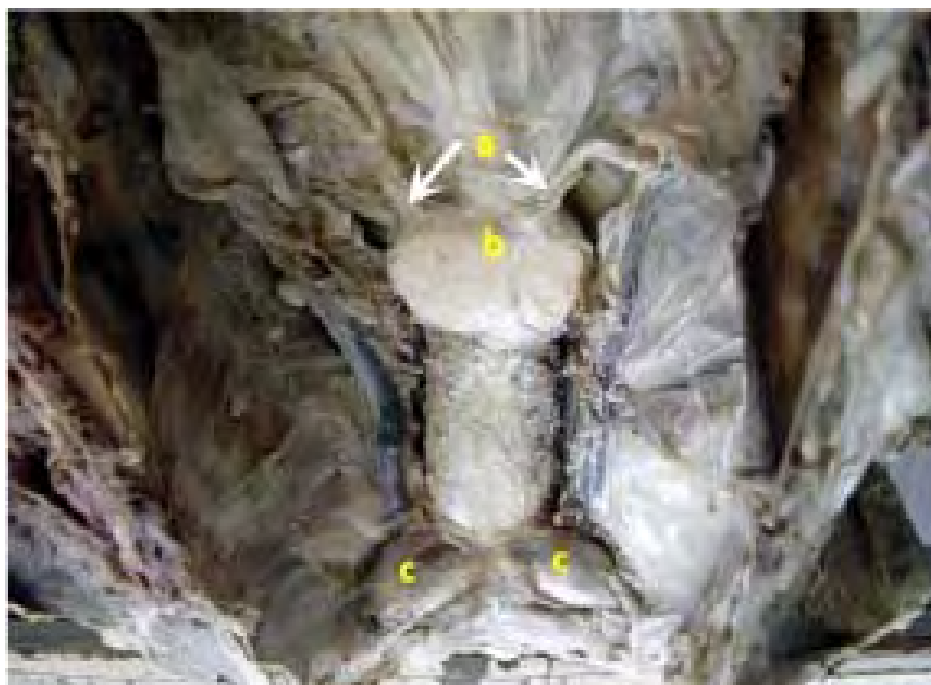

Figura 2. Vista del nivel 2 del aparato reproductor de la llama macho. (a) Ampollas del conducto deferente, (b) Próstata, (c) Glándulas bulbouretrales

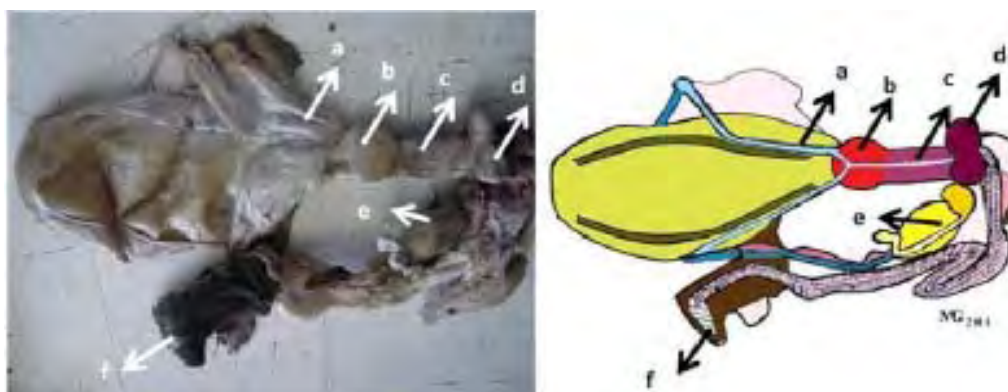


Figura 3. Tracto genital de la llama macho. (a) Ampolla del conducto deferente, (b) Próstata, (c) Uretra, (d) Glándula bulbouretral, (e) Testículo y epidídimo, (f) Prepucio

se dirige a la entrada de la cavidad pelviana, donde comienza a engrosar sus paredes para confluir hacia la uretra pelviana donde finaliza formando el colículo seminal.

Las glándulas sexuales accesorias están representadas por la ampolla del conducto deferente, la próstata y las glándulas bulbouretrales. Las vesículas seminales, llamadas también glándulas vesiculares, se encuentran ausentes. El pene se extiende desde la arcada isquiática a la región umbilical del abdomen. Es de tipo fibroelástico y se encuentra retraído dentro de su vaina por medio de la flexura sigmoidea pre-escrotal. El glande termina en dos puntas, donde la más corta constituye el proceso uretral y la otra corresponde al proceso cartilaginoso, de forma curva vista a lo largo del plano vertical, dando un aspecto de gancho con un cuello definido entre el glande y el cuerpo del pene. El prepucio en estado de reposo sexual es retroflexo y la pequeña abertura prepucial apunta hacia caudal, razón por la cual la emisión de orina durante la micción se dirige hacia el miembro pelviano (Fig. 3).

Próstata

Presenta el cuerpo, el istmo y la porción diseminada. El cuerpo prostático se en-

cuentra dorsal al inicio de la uretra pelviana, relacionado a la llegada de las ampollas de los conductos deferentes. En dorsal, se observa dos lóbulos unidos en su borde medial, sin aparente separación entre ellos. En dorsal, los lóbulos se observan separados por un surco en su borde medial, que constituye el istmo. La porción más caudal de los lóbulos se profundiza hacia el tejido de la uretra formando unos pedúnculos o cordones, los cuales demarcan a los conductos prostáticos (Figs. 4a,b).

Al corte longitudinal de la superficie ventral de la uretra prostática, se observa el colículo seminal a 1.4 ± 0.35 cm del punto medio prostático (Fig. 4c). Al canular este orificio se muestra una desembocadura para cada conducto deferente. Los conductos prostáticos desembocan tanto en el interior del colículo, como en una posición medial al mismo (Fig. 4d).

El cuerpo prostático pesó 0.84 ± 0.37 g. El lóbulo izquierdo es de mayor peso (0.48 ± 0.13 g) en relación al derecho (0.36 ± 0.3 g). La medidas de longitud, ancho y grosor de la glándula muestran que el lóbulo izquierdo es más largo y más ancho, pero de menor grosor que el derecho (Cuadro 2).

Glándulas anexas de tracto reproductor masculino de la llama

Cuadro 2. Longitud, ancho y grosor (cm) de los lóbulos prostáticos de la llama macho

Medidas	Lóbulo derecho		Lóbulo izquierdo	
	Promedio ± d.e.	e.e.	Promedio ± d.e.	e.e.
Longitud	1.33 ± 1.45	0.39	0.77 ± 0.74	0.18
Ancho	0.88 ± 1.10	0.13	0.25 ± 0.28	0.17
Grosor	0.60 ± 0.50	0.18	0.37 ± 0.49	0.12

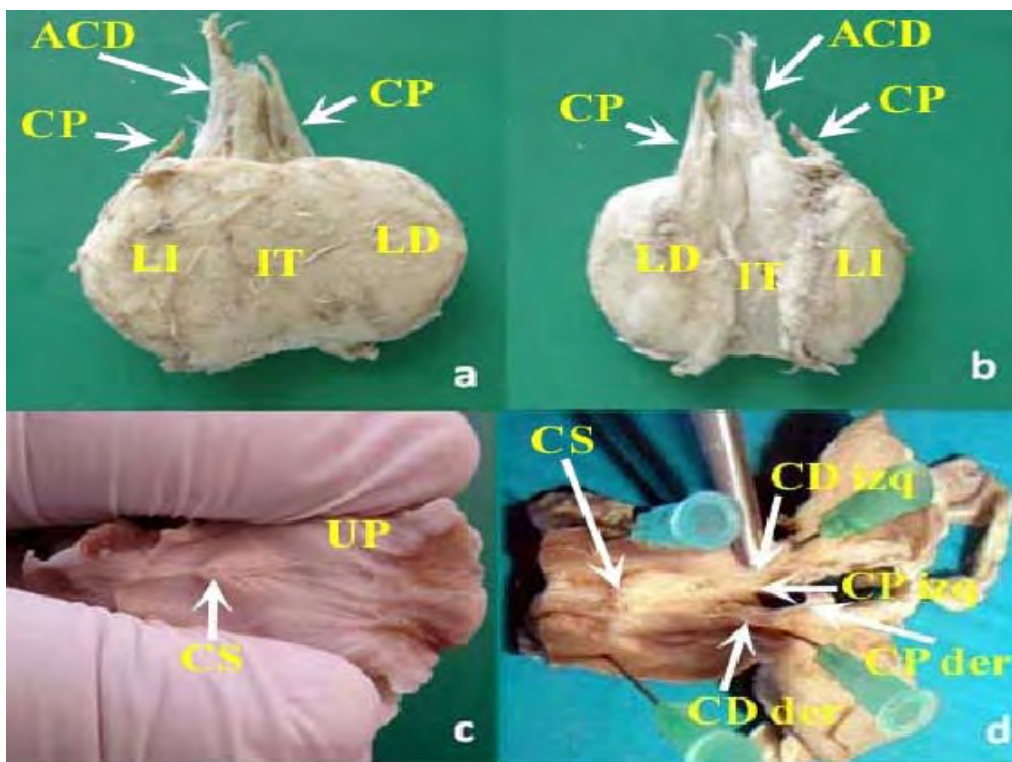


Figura 4. Estructuras del tracto genital de la llama macho. (a) Próstata, vista dorsal; (b) Próstata, vista ventral: (ACD) ampolla del conducto deferente, (CP) conducto prostático, (LI) lóbulo izquierdo, (LD) lóbulo derecho, (IT) istmo; (c) Colículo seminal: (CS) colículo seminal, (UP) uretra pelviana; (d) Desembocadura de conductos prostáticos en relación al colículo seminal: (CS) colículo seminal, (CD der) conducto deferente derecho, (CD izq) conducto deferente izquierdo, (CP der) conducto prostático derecho, (CP izq) conducto prostático izquierdo

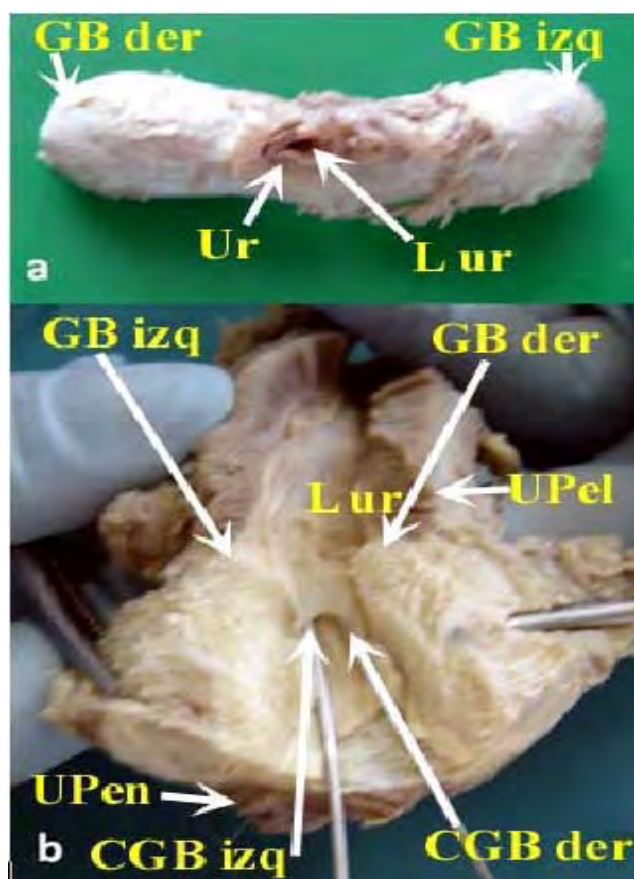


Figura 5. Glándulas bulbouretrales de la llama. (a) Vista caudal de las glándulas bulbouretrales; (b) Desembocadura del conducto de las glándulas. (GB izq) glándula bulbouretral izquierda, (GB der) glándula bulbouretral derecha, (Ur) uretra, (L ur) luz de la uretra, (UPel) uretra pelviana, (U Pen) uretra peneana, (CGB izq) conducto de la glándula bulbouretral izquierda, (CGB der) conducto de la glándula bulbouretral derecha

La porción diseminada de la próstata son dos cordones ubicados en la región dorsal de la uretra y que surgen como continuación del cuerpo prostático. Se le observa como un engrosamiento de aproximadamente 4 mm de la pared de la uretra.

Glándulas bulbouretrales

Se ubican en el dorso de la uretra, a nivel del arco isquiático. Son glándulas ovaladas y están parcialmente cubiertas por los músculos bulbouretrales. Al retirar estos músculos, se observa una cápsula fibrosa blanquecina en la superficie de las glándulas. Estas están fuertemente adheridas a la pared

dorsal de la uretra y están bien delimitadas una de la otra. Internamente, en la línea media dorsal de la uretra, se encuentra un pequeño divertículo donde desembocan los conductos glandulares. Este divertículo se ubica a varios centímetros caudal al punto medio de las glándulas. Su abertura está orientada hacia caudal (Fig. 5).

El lóbulo derecho pesa 1.37 ± 1.24 g y el lóbulo izquierdo pesa 1.25 ± 1.73 g, sin diferencia notoria entre ellos, dando un total de 2.62 ± 2.97 g. La longitud, ancho y grosor de los lóbulos derecho e izquierdo es similar. Cada glándula bulbouretrales mide aproximadamente $1.5 \times 1.0 \times 0.9$ cm.

Glándulas anexas de tracto reproductor masculino de la llama

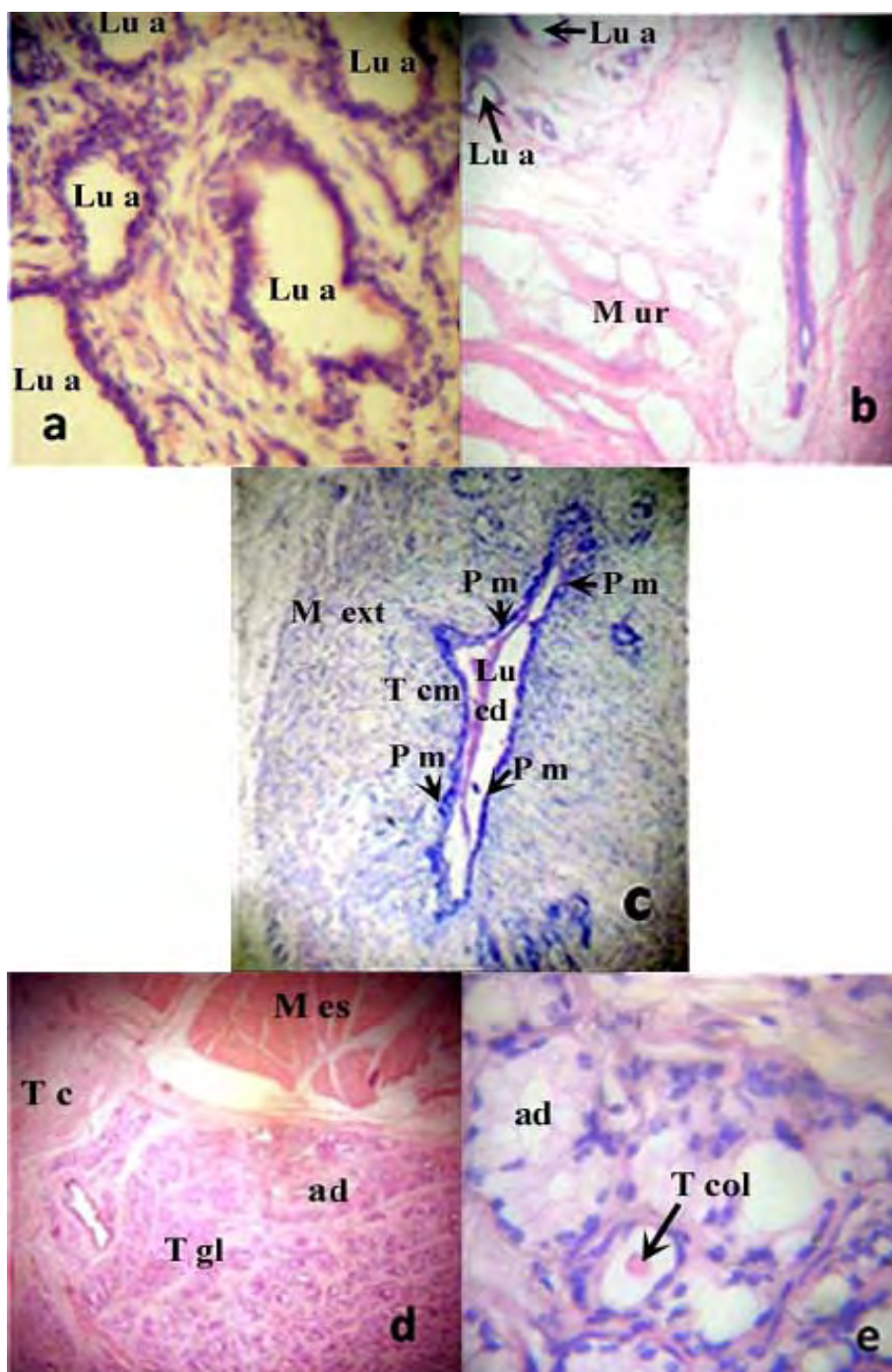


Figura 6. Anatomía microscópica del conducto deferente, próstata y glándula bulbouretral de la llama. (a) Lóbulo prostático (100X); (b) Porción diseminada de la próstata (100X); (c) Ampolla del conducto deferente (100X); (d) Glándula bulbouretral (50X); (e) Glándula bulbouretral (400X). (Lu a) luz del adenómero glandular revestido por epitelio columnar simple, (M ur) músculo uretral, (Lu cd) luz del conducto deferente, (P m) pliegues de la mucosa, (T cm) tejido conectivo de la mucosa, (M ext) capa de músculo liso de la túnica muscular externa, (M es) músculo esquelético, (T c) tejido conectivo, (ad) adenómero, (T gl) tejido glandular túbulo alveolar, (T col) túbulo colector

Anatomía Microscópica

Próstata

En el cuerpo e istmo prostático se observa la cápsula y el tabique o septo prostático constituidos por abundante tejido conectivo, el cual se profundiza en trabéculas que forman los lobulillos. La cápsula está compuesta externamente por tejido conectivo fibroso denso e internamente por tejido conectivo laxo. La cápsula interna y el tabique prostático presentan abundantes fibras elásticas y reticulares, así como células de musculatura lisa.

La unidad morfofuncional de la próstata está formada por los lóbulos que contienen los adenómeros y el sistema inicial de conductos, todos rodeados por una densa red de fibras reticulares. La próstata está constituida por una estructura túbulo alveolar. Los adenómeros están revestidos por un epitelio columnar simple con núcleos orientados hacia la membrana basal, con escasa cantidad de células basales (Fig. 6a). El citoplasma de las células principales se encuentra ocupado por gránulos secretores, donde las pequeñas vesículas se funden con la membrana (exocitosis) para liberar su contenido. En este proceso de secreción merocrina, las células no pierden ninguna parte de la membrana celular y nada o muy poco de citoplasma. En la luz de los adenómeros se puede ver cuerpos redondeados, similares a concreciones prostáticas, que al microscopio óptico presentan una disposición laminar.

En la porción diseminada se observa la uretra rodeada de tejido glandular y los conductos prostáticos relacionados a la luz de la uretra. Las glándulas son túbulo-alveolares, rodeadas por abundante tejido conectivo. Los adenómeros se encuentran revestidos por un epitelio columnar simple. Algunos alveolos presentan las células principales con gránulos atípicos. Estas células presentan un aspecto esponjoso con marcado polimorfismo nuclear y de características similares a las células principales de la glándula bulbouretral

(Fig. 6b). La parte inicial del sistema de conductos se halla revestido por epitelio cuboidal simple, además de células secretorias, que luego se va transformando en epitelio transicional hasta llegar a la luz de la uretra.

El tejido descrito para el cuerpo e istmo prostático se continúa profundamente por medio de dos cordones que se prolongan caudalmente en dorsal de la uretra pelviana. Con excepción del fragmento caudal o porción terminal de estos cordones, este tejido no puede considerarse una porción diseminada verdadera. El cuerpo, el istmo y los cordones se hallan cubiertos por una cápsula y subdivididos por tabiques que se desprenden de esta, y se hallan bien definidos. Solo los adenómeros caudales rodean la uretra hacia dorsal y lateral con una organización dispersa.

Ampollas de los conductos deferentes

Constituye la porción glandular de los conductos deferentes y se puede considerar la presencia de un segmento ampular y de un segmento prostático o terminal. En el segmento ampular se observa la luz de los conductos deferentes revestida por epitelio columnar simple pseudoestratificado, apoyado sobre una lámina basal festoneada. En el segmento prostático el tejido se transforma en epitelio transicional. La lámina propia está formada por tejido conectivo laxo con numerosas células mononucleadas, aunque los constituyentes del tejido conectivo son escasos porque se interdigitan entre las glándulas ampulares (Fig. 6c).

El tejido glandular ocupa completamente la submucosa, se halla poco ramificada y no está rodeada por músculo liso.

Glándulas bulbouretrales

La glándula presenta una cápsula bien desarrollada, con presencia de tejido muscular esquelético. El tejido de la cápsula se infiltra hacia el órgano formando delgadas trabéculas que separan el tejido glandular túbulo alveolar. El revestimiento del tejido

Glándulas anexas de tracto reproductor masculino de la llama

glandular está formado por epitelio cúbico simple sostenido por escasas células basales de forma piramidal. La mayoría de las células secretoras de los alveolos son células mucosas con gránulos secretorios típicos con nucléolos distribuidos basalmente. Las células presentan un citoplasma pálido (coloración H-E) y los núcleos están orientados hacia la membrana basal (Figs. 6d,e).

Vías de excreción

El producto secretorio de varios adenómeros es colectado en forma directa por túbulos colectores revestidos por epitelio columnar simple. Los alveolos solitarios pueden unirse a este conducto con túbulos intermediarios de excreción y, también, algunas células secretoras aisladas pueden hallarse intercaladas entre el conducto y las células de revestimiento. La confluencia de los conductos excretores determina cambios en el revestimiento del epitelio glandular transformándose de columnar pseudoestratificado a transicional en la porción terminal del conducto. Ambos epitelios presentan células ciliadas. En la porción terminal del conducto principal hay células no ciliadas.

DISCUSIÓN

Las glándulas sexuales accesorias de la llama están constituidas por la próstata y las glándulas bulbouretrales (Sumar, 1991; Smith, 1994; Ghezzi *et al.*, 1994; Aba, 1995; Skidmore, 2000; Bravo, 2002). En los camélidos no hay glándulas vesiculares o vesículas seminales (Bravo *et al.*, 2000). La disposición anatómica general encontrada en el presente estudio está de acuerdo con las observaciones realizadas en otros miembros de la familia de camélidos (Osorio y San Martín, 1966; Alí *et al.*, 1978; Sumar, 1983; Tibary y Anouassi, 1997).

En el camello no se distingue la porción ampular del conducto deferente (Zhao, 1995). Según Osorio y San Martín (1966), en los lamoides mide aproximadamente unos 4 mm

de diámetro y se halla localizada en relación a la cara dorsal de la vejiga. En el presente estudio se ha encontrado que en la dilatación final de los conductos deferentes se observan estructuras glandulares; sin embargo, estas no son consideradas como glándulas sexuales accesorias, tal como son vistas en otras especies domésticas (König y Liebich, 2005; NAV, 2005).

En la porción terminal del conducto deferente se ha distinguido, por su aspecto macroscópico, dos partes bien definidas: la porción ampular y la porción prostática. Las ampollas del conducto deferente, como ocurre en el caballo, toro, carnero y marrano (Dellmann y Wrobel, 1980), están representadas por el ensanchamiento del conducto deferente, donde, de acuerdo a su estructura microscópica, se localizan las glándulas de la ampolla ocupando completamente la submucosa. Las glándulas de la ampolla, como en la mayoría de las especies (Eurell y Frappier, 2006), se hallan poco ramificadas y no están rodeadas por músculo liso como en el toro y el marrano (Wrobel, 1972; Dellmann y Wrobel, 1980; Ilio y Hess, 1994).

En el epitelio que reviste el lumen y el epitelio secretor de las ampollas del conducto deferente se pueden observar espacios intraepiteliales que corresponden a derivados embrionarios del conducto mesonéfrico (de Wolff) (Wrobel, 1972; Delhon *et al.*, 1984). Los adenómeros de las ampollas del conducto deferente contienen cuerpos secretores que ocupan toda la luz, en forma similar a la alpaca (Osorio y San Martín, 1966). Presentan una túnica laminar típica donde se almacenan los espermatozoides en la superficie externa. Observaciones realizadas por Bravo *et al.* (2000), en alpacas adultas, no revelaron un gran número de espermatozoides en la ampolla, indicando que no constituye un lugar de almacenamiento de espermatozoides como ocurre en el toro y el carnero.

En la porción prostática de las ampollas del conducto deferente, el tejido glandular se halla menos desarrollado. Los cambios

estructurales que aparecen en este nivel confirman que la luz del conducto se halla cubierta por epitelio transicional que reemplaza al epitelio columnar observado en los otros segmentos y, además, la túnica muscular comienza a ser delgada al igual que el tejido que rodea a toda la estructura del tejido cavernoso. La luz del conducto deferente rodeado de tejido glandular y la presencia de conductos glandulares, concuerda con lo observado para otras especies (Bacha W y Bacha L, 2001).

La presencia o ausencia de la próstata, así como el mayor o menor grado de desarrollo de cada una de sus partes varía entre especies animales. En los mamíferos se puede describir dos porciones de tejido: el cuerpo prostático y la porción diseminada; pero el desarrollo relativo muestra una variación muy amplia de acuerdo a las especies (Getty, 1982; König y Liebich, 2005). El cuerpo de la próstata está bien desarrollado, se localiza periféricamente, rodea la uretra pelviana y no hay porción diseminada en los carnívoros. En el equino el cuerpo se presenta relativamente de gran tamaño, ubicados a cada lado de la región dorsal, ambos cuerpos se hallan unidos por un istmo y no hay porción diseminada. En el toro y carnero la porción diseminada tiene mayor desarrollo relativo que el cuerpo (Rodger, 1976; Pineda y Dooley, 2003).

Estudios previos demuestran que el cuerpo de la próstata en la llama se divide en dos lóbulos laterales unidos por el istmo prostático, lo cual le da la apariencia de una "H" (Sato y Montoya, 1990; Ghezzi *et al.*, 1994; Bravo, 2002), sin embargo, en el presente estudio se encontró que en la superficie dorsal del órgano no se presenta una clara división de los lóbulos.

La superficie ventral de la próstata es cóncava (Sato y Montoya, 1990; Ghezzi *et al.*, 1994; Bravo, 2002), y presenta un istmo manifiesto constituido por un surco mediano que permite la demarcación de los lóbulos prostáticos. El cuerpo prostático está representado por dos lóbulos superficiales que se

continúan mediante dos pedúnculos que siguen su trayecto hacia caudal profundizándose en el tejido uretral, en concordancia con las observaciones de Delhon y von Lawzewitsh (1986). La desembocadura de los conductos en la superficie lateral y dentro del colículo seminal coincide con otros reportes (Sato y Montoya, 1990; Ghezzi *et al.*, 1994; Bravo, 2002). El colículo se abre hacia la uretra pélvica (Bravo, 2002).

El peso promedio de la próstata fue similar a los resultados de Ghezzi *et al.* (1994). La literatura científica, si bien menciona dimensiones globales de la glándula prostática (Sumar, 1991; Smith *et al.*, 1994) o del istmo (Ghezzi *et al.*, 1994), no se encontró estudios como el presente, donde se detallan dimensiones independientes para cada lóbulo, y que logran demostrar un mayor tamaño del lóbulo izquierdo en relación al lóbulo derecho. Las observaciones para la porción diseminada de la próstata, que señala que rodea la uretra pélvica formando una capa de 3-4 mm concuerdan con otros estudios (Ghezzi *et al.*, 1994; Bravo, 2002).

La organización microscópica del tejido glandular de la próstata tiene una estructura túbulo alveolar, constituido por epitelio columnar simple, con abundante tejido conectivo circundante (Lupidio *et al.*, 1996). Los núcleos son esféricos y ubicados en la región basal. Numerosos gránulos se pueden observar en la porción supranuclear del citoplasma. La cápsula de la próstata es gruesa y reforzada con fibras de músculo liso. El epitelio columnar tiene núcleos basales y citoplasma acidófilo (glicoproteínas) (Bravo, 2002). Todas las células secretoras de la próstata pertenecen al mismo tipo celular, a diferencia del perro y gato donde se pueden hallar células con y sin gránulos secretores en varios estados funcionales (Wrobel, 1972); asimismo, estas células producen secreciones de sustancias mucosas y proteicas en el toro y el carnero (Wrobel, 1972).

La cápsula y los tabiques que contienen a los adenómeros del cuerpo y del istmopros-

Glándulas anexas de tracto reproductor masculino de la llama

tático se continúan conformando los dos cordones dorsales sobre la parte dorsal de la uretra pelviana. Debido a esto, no se puede describir una verdadera porción diseminada, ya que estos cordones presentan una estructura definida, y sólo los adenómeros caudales ubicados en la submucosa dorsal y lateral de la uretra tienen una organización dispersa. Escasos adenómeros se pueden observar en la submucosa de la uretra pelviana constituyendo la porción diseminada. En este aspecto, es difícil establecer homologías con el toro (Kainer *et al.*, 1969), el carnero (Aitken, 1959) y el marrano (Aitken, 1960), donde la porción diseminada se extiende a lo largo de la uretra pelviana y contiene abundantes células mucosas (Bharadwaj y Calhoun, 1959; Aitken, 1960; Kainer *et al.*, 1969). Los conductos prostáticos están revestidos con epitelio de transición. La mayor parte del conducto tiene un lumen estrecho y está constituido por células columnares o piramidales.

La presencia y el número de glándulas bulbouretrales varían según la especie. No existen en el perro (Krahmer *et al.*, 1979), pero están presentes en las demás especies domésticas (caballo, toro, carnero, marrano y gato), como una formación par situada en el extremo caudal de la parte pélvica de la uretra (König y Liebich, 2005). Las glándulas bulbouretrales de la llama son pares y de forma oval, separadas por un rafe mediano (Sumar, 1983; Ghezzi *et al.*, 1994; Fowler, 1998). Están localizadas a nivel del arco isquiático y están cubiertas parcialmente por los músculos bulbouretrales. Cada conducto excretor desemboca en un pequeño divertículo situado en la línea media dorsal de la uretra (Sato, 1990). El peso promedio de las glándulas bulbouretrales (2.62 ± 2.97 g) fue bastante inferior a los 4 g señalados en otros estudios (Ghezzi *et al.*, 1994).

La estructura microscópica de las glándulas bulbouretrales en la llama, como en el camello (Perk, 1962; Ali *et al.*, 1976), muestra el tejido secretorio confinado a los dos cuerpos glandulares, aunque algunos adenómeros se pueden observar en la

submucosa de la uretra pelviana. La cápsula que rodea el cuerpo glandular contiene fibras de músculo estriado. El tejido acinar de las glándulas bulbouretrales presenta células cilíndricas con un citoplasma acidófilo, y el lumen de los acinos contiene material abundante en glicoproteínas (Bravo, 2002).

Diversos tipos celulares han sido descritos en las glándulas bulbouretrales de los mamíferos domésticos (Bacha W y Bacha L, 2001). En el gato (Perk, 1962) se han observado células secretoras de mucina; en el camello se describen tres tipos celulares que varían su presentación en forma estacional (Alí *et al.*, 1978), y en el carnero se ha descrito dos tipos celulares: células mucosas y células cuyos gránulos son de naturaleza proteica (Wrobel, 1972). En la llama predominaron las células de tipo mucoso, que ocupan parcialmente los adenómeros, ya que se pueden observar formas transicionales, de modo que es probable que mediante estudios citológicos específicos, se pueda establecer analogías con los tipos celulares descritos en el camello (Alí *et al.*, 1978). Por otro lado, los conductos excretores de las glándulas bulbouretrales están revestidos por epitelio de transición con células ciliadas bajo el estrato superior. La presencia de cilios podría estar relacionada con la eliminación de residuos post-eyaculación proveniente de la permeabilidad del sistema de los conductos excretores.

CONCLUSIONES

- La dilatación de la porción final de los conductos deferentes sugiere la presencia de las ampollas del conducto deferente con característica glandular.
- El cuerpo prostático tiene apariencia lobular aunque sin una clara delimitación externa de los lóbulos.
- El cuerpo de la próstata presenta prolongaciones hacia la uretra en forma de pedúnculos, claramente delimitados de la porción diseminada.
- La porción diseminada presenta escasos adenómeros en la submucosa de la uretra pelviana.

- El peso y las medidas de los lóbulos prostáticos indican que hay mayor masa glandular en el lóbulo izquierdo.
- Los acinos prostáticos están rodeados de abundante tejido conectivo infiltrado a manera de trabéculas a partir del tejido de la cápsula.
- Los conductos prostáticos tienen diferentes presentaciones en su desembocadura.
- Las dos glándulas bulbouretrales son simétricas en peso y tamaño. Están rodeadas de abundante tejido muscular esquelético y poca infiltración de tejido conectivo.
- Los conductos de las glándulas bulbouretrales desembocan en un divertículo que está dirigido hacia la porción libre del pene.

Agradecimientos

Los autores agradecen el apoyo técnico del Médico Veterinario Sergio Luis Islas, profesional de Apoyo Técnico y Científico de la Comisión de Investigaciones Científicas de la Provincia de Buenos Aires (CIC), que desarrolla sus actividades en el Laboratorio de Anatomía de la Facultad de Ciencias Veterinarias, UNCPBA.

LITERATURA CITADA

1. **Aba MA. 1995.** Studies on the reproductive endocrinology of llamas and alpacas from mating throughout early pregnancy. MSc Thesis. Uppsala, Sweden: Faculty of Veterinary Medicine, Swedish University of Agricultural Sciences. 78 p.
2. **Aba MA. 1998.** Hormonal interrelationships in reproduction of female llamas and alpacas. Doctoral Thesis. Uppsala, Sweden: Faculty of Veterinary Medicine, Swedish University of Agricultural Sciences. 33 p.
3. **Aitken RNC. 1959.** Observations on the development of seminal vesicles, prostate and bulbourethral glands in the male ram. *J Anat* 93: 43-51.
4. **Aitken RNC. 1960.** A histochemical study of the accessory glands of the boar. *J Anat* 94: 253-262.
5. **Ali HA, Moniem KA, Tingari MD. 1976.** Some histochemical studies on the prostate, urethral and bulbourethral glands of the one-humped camel. *Histochem J.* 8: 565-578.
6. **Alí HA, Tingari MD, Moniem KA. 1978.** On the morphology of the accessory male glands and histochemistry of the ampulla ductus deferentis of the camel (*Camelus dromedarius*). *J Anat* 125: 277-292.
7. **Australian Alpaca Association. 2008.** Body condition score (BCS) of alpacas. [Internet], [20 diciembre 2011]. Disponible en: <http://www.alpaca.asn.au/docs/about/info/4bodycondition.pdf>
8. **Bacha W, Bacha L. 2001.** Atlas color de histología veterinaria. 2° ed. Buenos Aires, Argentina: Intermédica. 314 p.
9. **Bharadwaj MB, Calhoun ML. 1959.** Histology of the urethral epithelium of domestic animals. *Am J Vet Res* 20: 841-851.
10. **Bravo PW, Skidmore JA, Zhao XX. 2000.** Reproductive aspects and storage of semen in Camelidae. *Anim Reprod Sci* 62: 173-193.
11. **Bravo PW. 2002.** Male Reproduction. In: The reproductive process of South American camelids. Salt Lake City, UT, USA: Seagull Printing. p 49-64.
12. **Dellmann HD, Wrobel KG. 1980.** Sistema reproductor masculino. En: Dellmann HD. Histología veterinaria. Zaragoza: Acribia. p 313-339.
13. **Delhon GA, Zuckerberg C, Von Lawzewitsh I, Larrieu E, Bigatti R, Oporto R. 1984.** Histologic studies of the semeniferous tubules of the testicle of the guanaco *Lama guanicoe*. *Rev Mus Arg Cienc Nat Bernardino Rivadavia Inst Nac Invest Sienc Nat (Zool)* 13: 369-373.
14. **Delhon GA, Von Lawzewitsh I. 1986.** Light and scanning electron microscopy on the male accessory sexual glands of the llama (*Lama glama*). *Comunic Biol* 5: 209-224.

15. **Eurell JA, Frappier BL. 2006.** Dellmann's textbook of veterinary histology. Iowa, USA: Blackwell Publishing. 420 p.
16. **Fowler ME. 1998.** Reproduction. In: Medicine and surgery of South American camelids: llama, alpaca, vicuña, guanaco. 2nd ed. Iowa, USA: Iowa State University Press. 549 p.
17. **Getty R. 1982.** Sistema Urogenital de los rumiantes. En Sisson y Grossman, anatomía de los animales domésticos. Barcelona: Salvat. p 1043-1049.
18. **Ghezzi MD, Galotta DR, Castro ANC, Alzola RH, Lupidio MC. 1994.** El aparato reproductor masculino de la llama. Excerta Anatómica Camelidae. [Internet], [20 diciembre 2011]. Disponible en: http://www.produccion-animal.com.ar/libros_on_line/13-anatomia_camelidos/05-esplacnologia.pdf
19. **Ilio KY, Hess RA. 1994.** Structure and function of the ductuli efferentes: a review. Microsc Res Techniq 29: 432-467.
20. **Kainer RA, Faulkner LC, Abdel-Raouf M. 1969.** Glands associated with the urethra of the bull. Am J Vet Res 30: 963-974.
21. **König H, Liebich H. 2005.** Anatomía de los animales domésticos. Órganos, sistema circulatorio y sistema nervioso. 2^o ed. Tomo 2. Buenos Aires: Panamericana. 381 p.
22. **Krahmer R, Schröder L, Michel G, Gutte G 1979.** Anatomía de los animales domésticos. 2^o ed. Zaragoza: Acribia. 214 p.
23. **Lupidio MC, Ghezzi MD, Gomez SA, Massone A, Galotta DR. 1996.** Macroscopic and microscopic structure of prostatic gland of llama (*Lama glama*). XXI Congress European Association of Veterinary Anatomists. Lugo, España.
24. **Lupidio MC, Gomez SA, Castro ANC, Ghezzi MD. 2006.** Micro estructura de la porción diseminada de la glándula prostática de la llama (*Lama glama*). Resúmenes IV Congreso Mundial sobre Camélidos. Catamarca, Argentina. p 73.
25. **[NAV] Nómima Anatómica, Histológica, Embriológica Veterinaria. 2003.** World Association of Veterinary Anatomists. International Committee on Veterinary Gross Anatomical Nomenclature. 5th ed. Knoxville, TN, USA: NAV. 166 p.
26. **Osorio EM, San Martín M. 1966.** Aspecto histológico del epidídimo, conducto deferente y glándulas sexuales accesorias del aparato reproductor masculino de la alpaca (*Lama glama pacos*). Arch Inst Biol Andina 1: 128-141.
27. **Perk K. 1962.** Seasonal changes in the glandula bulbu-urethralis of the camel. Bull Res Council, Israel 10: 37-44.
28. **Pineda MH, Dooley MP. 2003.** McDonald's veterinary endocrinology and reproduction. 5th ed. Iowa, USA: Blackwell. 556 p.
29. **Rodger JC. 1976.** Comparative aspects of the accessory sex glands and seminal biochemistry of mammals. Comp Biochem Physiol B 55: 1-8.
30. **Sato A, Montoya L. 1990.** Aparato reproductor de la alpaca (*Lama pacos*). Anatomía macroscópica. Rev Camélidos Sudam 7: 17-18.
31. **Skidmore L. 2000.** Anatomía del tracto reproductivo en camélidos. En: Recent advances in camelid reproduction. Ithaca, New York: IVIS. [Internet], [20 diciembre 2011]. Disponible en: http://www.ivis.org/advances/Camel_Skidmore/hassanein/ivis.pdf
32. **Smith CL, Peter AT, Pugh DG 1994.** Reproduction in llamas and alpacas. A review. Theriogenology 41: 573-592.
33. **Sumar J. 1983.** Studies on reproductive pathology in alpacas. MSc Thesis. Uppsala, Sweden: Faculty of Veterinary Medicine, Swedish University of Agricultural Sciences. 90 p.
34. **Sumar J. 1991.** Fisiología de la reproducción del macho y manejo reproductivo. En: Fernández-Baca S (ed). Avances y perspectivas del conocimiento de los camélidos sudamericanos. Santiago de Chile: FAO. p 111-143.

G. Mendoza *et al.*

35. **Tibary A, Anouassi A. 1997.** Theriogenology in Camelidae. Anatomy, physiology, pathology and artificial breeding. Abu Dhabi: Veterinary Research Centre, Ministry of Culture and Information. 489 p.
36. **Wrobel KH. 1972.** Zur morphologic der ductuli efferentes des bullen. Z Zellforsch 135: 129-148.
37. **Zhao XX. 1995.** Ecophysiology and reproduction of the Camelidae. Lanzhou, China: Gansu Science and Technology Press. 282 p.