

Estudio macro-microscópico de la involución uterina postparto en alpacas - Macro and microscopic of uterine involution postpartum in alpacas

MVZ. Augusto Excelmes Loza. Puno-Perú 2005

Tesis presentada en la Maestría en Ganadería Andina de la Escuela de Postgrado de la Universidad Nacional del Altiplano para optar el grado académico de Magister Scientiae en reproducción animal, sustentado y aprobado el 28 de abril del 2005 ante el jurado integrado por:

Presidente : M.V.Z. DPA. Teofilo León Quispe Quispe.

Primer miembro: M.V.Z. M. Sc. Zenón Maquera Marón.

Segundo miembro: M.V.Z. M. Sc. Máximo Melo Ancasi.

Patrocinador: Ing Agr. M. Sc. Pedro Villalta Rojas

Asesor: M.V.Z. M. Sc. Ph. D. Luis Olivera Marochó.

Correspondencia:

MVZ MSc Augusto Excelmes Loza y MVZ Leoncio Calle Charaja.

Jr. Tiahuanaco No 265. Puno – Peru. E_mail: auexlo@hotmail.com - calle_leo@hotmail.com - calle@peru.com - calle_leo@yahoo.com

RESUMEN

El presente estudio se llevo a cabo en el Laboratorio de Histología y Embriología de la Facultad de Medicina Veterinaria y Zootecnia de la Universidad Nacional del Altiplano; con alpacas provenientes de la Rural Alianza E.P.S. (4,140m.s.n.m), Centro Experimental Quinsachata-INIA (4,050 m.s.n.m) y el Centro de Investigación y Producción La Raya (4,130 m.s.n.m), cuyo objetivo fue el estudio del proceso de la involución uterina post parto en la alpaca, desde el parto hasta los 30dpp. Para tal propósito se estudiaron 34 alpacas múltiparas de 4 a 6 años de edad. Los resultados fueron: Macroscópicamente: la pérdida de peso del útero fue de: 71.07% (385,25g), 25.54% (138.55g) y 3.42% (18.6g) al primer, segundo y tercer periodo de la involución uterina. La reducción de Peso del cuerno uterino derecho fue de: 55.26% (37.55g), 38.63% (26.25g) y 6.11% (4.15g) al primer segundo y tercer

periodo respectivamente. La secuencia de la pérdida de peso del cuerno uterino izquierdo fue de: 75.50% (159.5g), 19.58% (41.25g), y 4.92% (10.40g) al primer, segundo y tercer periodo sucesivamente. El descenso de Peso del cuerpo del útero fue de: 76.60% (87.25g), 17.08% (19.45g) y 6.32% (7.2g) al primer, segundo y tercer periodo sucesivamente. El Peso de reducción gradual de la cervix fue de: 68% (47,15g), 26,10% (18,00g) y 5,51% (3,8g) al primer, segundo y tercer periodo respectivamente.

Histológicamente: durante los primeros días la superficie uterina es irregular y presenta proyecciones endometriales de aspecto fungiforme y esta cubierto por células pavimentosas, estroma con la presencia de linfocitos, macrófagos y fibroblastos, glándulas reducidas en su diámetro. A partir del sexto día, muestra cambio en el regenerativo, el epitelio de hace predominantemente cúbico, Del

1

sexto al doceavo día el epitelio continua irregular con pequeñas áreas con células epiteliales pavimentosas y cúbicas, lo cual coincide con el cambio en el peso del útero en forma significativa ($P \leq 0.01$). A partir del día trece al dieciocho se observa pequeñas áreas cubiertas por epitelio plano y la superficie es algo irregular, las glándulas están bien desarrolladas mostrando un lumen amplio, lo cual

coincide con el cambio de peso y volumen del útero en forma significativa ($P \leq 0.01$). El día diecinueve post parto la superficie uterina se torna regular, instalándose un epitelio cilíndrico, cambios que se relacionan nuevamente con el cambio en el peso y volumen del útero en forma significativa ($P \leq 0.01$), quedando el útero restaurado a su forma pregrávida aproximadamente a los 30 días postparto.

SUMMARY

This study was carried out in the Histology and Embriology laboratory at the Medicine Veterinary and Zootechny of the Altiplano National University, with alpacas coming from the EPS Rural Alliance (4140 m.a.s.l.), Quimsachata Research Center (4050 m.a.s.l.) and the Raya Research Center (4130 m.a.s.l.) whose objective was the study the process of the uterine involution after parturition from day 0 to 30. For such purpose 34 multiparous alpacas from 4 to 6 year old were selectec. The results were: Macroscopically the uterusweight lost 71,07% (385,25g), 25,54% (138,55g) and 3,42% (18,6g) at first, second and third period of uterine involution. The weight reduccion in the right uterine horn was55,26% (37,55g), 38,63% (26,25g) and 6,11% (4,15g) at first, second and third period respectively. The lost sequence of weight in the left horn was 75,50% (159,5g), 19,58% (41,25g) and 4,92% (10,4g) at first, second and third period respectively. The uterus body declined in weight at 76,6% (87,25g), 17,08% (19,45g) and 6,32% (7,2g) at first, secondand third period successively. The gradual reduccion in weight of the cervix was 68,38% (47,15g), 26,10% (18.00g) and 5,51% (3,8g) at first, second and third period respectively.

Histologically: During the first days the uterine surface was irregular and show off endometrial projections the fungiforme aspect, and was coveret with pavement cells, the stroma show linfocites, macrophages and fibroblasts cells and the diameter of the glands was reduced. After day six the uterus change and the epithelium show mainly cubic cells. The day 6 to 12 the epithelium going out irregular with same areas with pavement and cubic cells, which coincide with the significant change in the uterus weight ($P = 0.01$). Fron day 13 to 18 are evident small covered areas by plane epithelium and the surface is something irregular, the glands are well developed showing a wide lumen which coincide with the significant change in both weight and volume of uterus ($P = 0.01$). At day 19 the uterine surface change to regular and cylindrical epithelium, which are related again with the significant change in both weight and volume of uterus ($P = 0.01$). The uterus is restored to original condition approximately at day 30 postpartum.

I.

Excelmes Lomas, Augusto. Estudio macro-microscópico de la involución uterina postparto en alpacas. 2 [Revista Electrónica de Veterinaria REDVET®](#), ISSN 1695-7504, Vol. VII, nº 07, Julio/2006, [Veterinaria.org®](#) - [Comunidad Virtual Veterinaria.org®](#) - Veterinaria Organización S.L.® España. Mensual. Disponible en <http://www.veterinaria.org/revistas/redvet> y más específicamente en <http://www.veterinaria.org/revistas/redvet/n070706.html>

II. INTRODUCCIÓN:

2.1. LUGAR DE ESTUDIO.

La alpaca, reconocida como Producto Bandera de nuestro país (D.S. N° 025-2005-MINCETUR), constituye un recurso natural renovable de gran importancia; crianza que se caracteriza por sus peculiaridades propias. Este camélido tiene trascendencia para el poblador alto andino desde el punto de vista social, económico, ecológico y estratégico, por constituir una de las principales fuentes de sustento alimenticio e ingreso económico; su gran capacidad de adaptación hace posible el aprovechamiento de extensas áreas de la zona alto andina, por encima de los 4000 m.s.n.m., que por las limitaciones impuestas por la altitud no son aptas para actividades agrícolas ni para la explotación económica de otras especies animales. A esto se suman otras ventajas comparativas, tales como la calidad de su carne y fibra (Solís, 1997).

Los factores que afectan la productividad de las alpacas, además de la nutrición y las enfermedades es la baja tasa de natalidad, para algunos investigadores esta es de 50% (Sumar, y Col, 1984) y para otros 65-70% (Fernández Baca, 1971). Este factor está asociado a los sistemas de empadre, fallas en el proceso de ovulación, mortalidad embrionaria, factores genéticos y enfermedades reproductivas, que trae como consecuencia una natalidad del 50% (Fernández Baca, 1971) que va a influir directamente en la capitalización del rebaño y en los bajos ingresos de la familia campesina.

Existe información de orden general, sobre el tiempo de duración de la involución uterina, que es de 12, 25 días, otros sugieren un descanso mínimo postparto de 15 días (Fernández Baca, 1979). Sin embargo se carece de una información científica que determine con precisión el día que concluye el proceso de involución.

Frente a esta problemática descrita, el presente estudio trata de dar respuesta en forma precisa, sobre los diferentes cambios que ocurren hasta los 30 días postparto, información que permitirá a los productores, profesionales y técnicos, mejorar el manejo de los sistemas de empadre en la crianza de alpacas.

II. MATERIALES Y MÉTODOS

2.1. LUGAR DE ESTUDIO.

Para el presente estudio se utilizaron muestras de animales provenientes de tres lugares del departamento de Puno: Rural Alianza EPS, ubicado en el Distrito de Nuñoa, Provincia de Melgar a 14° 51' 29", latitud sur y 70° 38' 21" longitud oeste, a una altitud de 4,230 a 5,615 m.s.n.m. (ONERN, 1975; INRENA, 1995); Centro de Investigación y producción La Raya-UNA-Puno, situado en el distrito de Santa Rosa, Provincia de Melgar, entre 4,136 a 5,740 m.s.n.m. próximo a las coordenadas, latitud sur 14° 30' 33" y longitud oeste 70° 70' 57" 5" (ONERN, 1975). Centro Experimental Quimsachata - INIA, ubicado en el Distrito

Excelmes Lomas, Augusto. Estudio macro-microscópico de la involución uterina postparto en alpacas. 3
[Revista Electrónica de Veterinaria REDVET](#)®, ISSN 1695-7504, Vol. VII, nº 07, Julio/2006,
[Veterinaria.org](#)® - [Comunidad Virtual Veterinaria.org](#)® - Veterinaria Organización S.L.® España.
Mensual. Disponible en <http://www.veterinaria.org/revistas/redvet> y más específicamente en
<http://www.veterinaria.org/revistas/redvet/n070706.html>

de Santa Lucia, Provincia de Lampa a 15° 45' 56" latitud sur y a 70° 39' 42" longitud oeste, a 4,400 m.s.n.m. (ONERN, 1975; INRENA, 1995). Posteriormente se continuo con el estudio en el Laboratorio de Histología y Embriología de la Facultad de Medicina Veterinaria y Zootecnia de la Universidad Nacional del altiplano.

2.2. ANIMALES

Los animales utilizados fueron alpacas multíparas de la raza Huacaya con edades entre 4 a 6 años que se encontraban en etapa de postparto, identificadas en registros.

2.3. METODOLOGÍA

El estudio de la involución uterina en alpacas, comprendió los aspectos macroscópicos y modificaciones microscópicas, según diferentes edades de postparto.

2.3.1. ESTUDIO MACROSCÓPICO.

Las muestras para esta parte el estudio, se obtuvieron beneficiando animales postparto, por seccionamiento a nivel del orificio atlanto occipital del cuello y médula espinal, y posterior a la sangría, se coloco el animal en posición de cúbito dorsal, se procedió a la incisión desde el cartílago xifoides hasta la región perineal, cerca de la comisura ventral de la vulva, luego una incisión paralela al borde posterior del arco costal, seguidamente se procedió al corte de los ligamentos y retiro del útero de la cavidad pelviana.

Peso del Útero.- Se determino colocando el órgano completo en una balanza de triple barra (OHAUS), seguidamente fue seccionado para determinar el peso del cuerno uterino derecho, izquierdo y cervix. (Zirena, 1978).

Longitud.- De los cuernos uterinos se siguió el eje mayor desde la unión útero-tubárica hasta la altura del velo uterino (bifurcación de los cuernos) y desde este hasta el primer pliegue para obtener la medida del cuerpo uterino, para la cervix se tomo en cuenta los pliegues cervicales (Zirena, 1978).

Diámetro.- Se considero la medida del diámetro de los cuernos uterinos derecho e izquierdo a nivel de la parte proximal medial y distal con respecto al cuerpo uterino. (Zirena, 1978). Para ambas medidas se utilizo una regla Vernier.

Volumen del útero.- Se determino introduciendo el órgano en una probeta graduada con un volumen conocido de agua, el desplazamiento del liquido nos indica el volumen total del órgano.

2.3.2. ESTUDIO MICROSCÓPICO

Una vez expuesto los órganos se tomo pequeñas muestras de tejido de diferentes partes del útero, cuernos uterinos en su parte medial y proximal: parte medial y proximal del cuerpo y parte media de la cervix.

Excelmes Lomas, Augusto. Estudio macro-microscópico de la involución uterina postparto en alpacas. 4 [Revista Electrónica de Veterinaria REDVET](http://www.veterinaria.org/revistas/redvet)®, ISSN 1695-7504, Vol. VII, nº 07, Julio/2006, [Veterinaria.org](http://www.veterinaria.org)® - [Comunidad Virtual Veterinaria.org](http://www.veterinaria.org)® - Veterinaria Organización S.L.® España. Mensual. Disponible en <http://www.veterinaria.org/revistas/redvet> y más específicamente en <http://www.veterinaria.org/revistas/redvet/n070706.html>

Las muestras seleccionadas fueron introducidas en frascos con solución fijadora, para un pre fijado, después de las 24 horas de fijación fueron lavados con agua corriente por 18 horas para eliminar el fijador; la deshidratación fue utilizando alcohol etanol de 60 a 100 grados en cada uno de ellos por 30 minutos, seguidamente se procedió a diafanizar por acción del cloroformo por 1 hora a temperatura ambiente y se continuo con la inclusión en parafina obteniéndose bloques para el respectivo corte en un Micrótopo de rotación. Los cortes fueron de 4 mm de espesor Las baterías de coloración a la que fueron sometidos los cortes son:

- Hematoxilina Eosina, para determinar la estructura celular, la hematoxilina tiñe los núcleos de color azul o púrpura oscuro y la eosina tiñe el citoplasma de color rosado.
- Tricomica de Masson, para determinar fibras musculares y colágenas
- Van Giesson-Orceina. Para fibras elásticas, colágenas y musculares.
- Reacción de Schiff-Acido Peryodico (PAS), la positividad a esta reacción indica la presencia de mucopolizacáridos neutros y glucógeno (Banks, 1996).

El montaje se efectúa colocando una gota de bálsamo de Canadá, sobre la lamina cubreobjeto, luego se cubre la lámina porta objeto que contiene la muestra a observar mediante la utilización de microscopio y la obtención de placas microfotografías.

2.4. ANÁLISIS ESTADÍSTICO.

Los datos obtenidos de los diferentes parámetros en estudio, se sistematizaron y luego fueron analizados, utilizando medidas como el promedio, desviación estándar y coeficiente de variabilidad.

Para el análisis estadístico, se utilizo el diseño completamente al azar, considerando para ello 17 tratamientos (días evaluados postparto) y cada tratamiento con 2 repeticiones.

El modelo estadístico del diseño fue:

$$X_{ij} = \mu + T_i + E_{ij}$$

$i = 1, 2, \dots, 17$ (días evaluados)
 $j = 1, 2$, (repeticiones)

Donde:

X_{ij} = Variable de respuesta
 μ = Media general del experimento (constante)
 T_i = Periodo del efecto estudiado (medida evolutiva)
 E_{ij} = Efecto del error debido al muestreo.

Para contrastar promedios, se utilizo la prueba múltiple de Tukey a diferentes niveles de confiabilidad, como son a 5% y 1% de error admisible.

III. RESULTADOS Y DISCUSIÓN

3.1. ASPECTO MACROSCÓPICO.

La condición macroscópica de los parámetros considerados en el útero postparto se aplicara por periodos de 10 días (tercios) a través de los 30 días observados en el puerperio se consideran tres periodos (periodo 1, de 0 a 10 días; periodo 2, de 11 a 20 días y periodo 3, de 21 a 30 días).

3.1.1. PESO DEL ÚTERO.

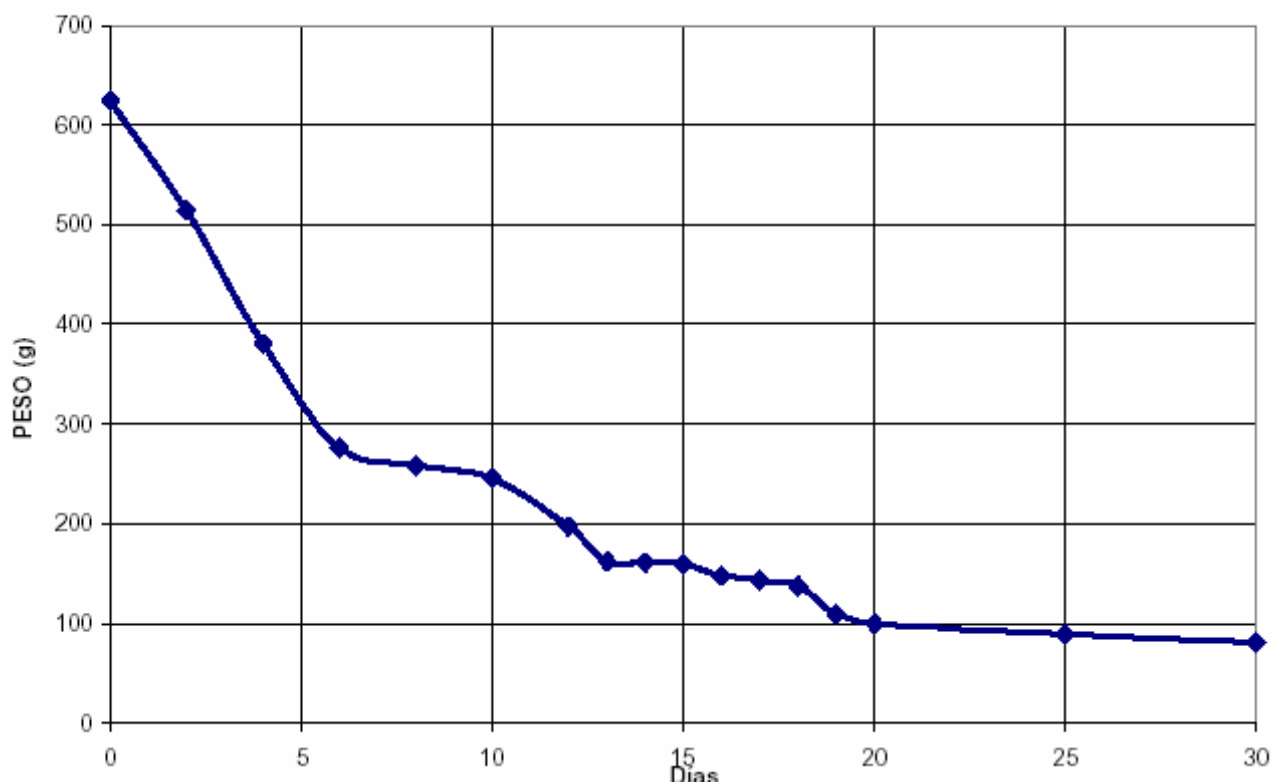
**CUADRO 1.- PESO DEL ÚTERO DE LA ALPACA
POSTPARTO.**

Días Postparto	Peso Promedio (g)	Pérdida de Peso (g)	Pérdida de Peso (%)
0	624,30		
2	514,65	109,65	
4	380,85	133,80	71,04
6	275,80	105,05	
8	258,50	17,30	
10	238,70	19,80	
12	197,80	40,90	
13	162,10	35,70	
14	160,35	1,75	
15	157,45	2,90	
16	148,40	9,05	25,52
17	143,20	5,20	
18	136,95	6,25	
19	109,20	27,75	
20	100,15	9,05	
25	88,70	11,45	
30	81,55	7,15	3,42
		542,75	100,00

Los resultados indican que durante los 10 días postparto (dpp) (primer tercio) disminuye 385,60g (71,04%) del peso total perdido. Dentro de este periodo se observa dos momentos estadísticamente diferentes (P £0.01); el primero se produce durante los 4 primeros días, en el cual el peso disminuye 243,45g (44,85%) y el segundo del día 6 al 12 en la que descendió 183,5g.(33,68%)incluido dos días del segundo periodo. El segundo tercio, considerado desde el día 11 al 20 pp, disminuye 138,55g del peso total perdido (25,52%). En este periodo la reducción de peso del útero es altamente significativa frente al primer periodo (P £0.01) y se observa un momento del 13 al 19dpp se reduce 109 g. Por último se tiene el tercer periodo, comprendido del día 21 al 30pp, en el que el útero perdió 18,6g (3,42%), valor que es altamente significativo frente al segundo periodo (P £0.01).

Los datos encontrados en el presente trabajo coinciden a los reportados por Sumar, (1972) quien indica que el útero disminuyó de 883g (primer día) a 155g en el décimo día, que corrobora al descenso en escala logarítmica que se produce en el primer tercio, el cual posiblemente se deba a las contracciones miométrales debidas a la secreción constante de PGF2a , que se incrementa después del final del parto y alcanza un valor máximo a los 3 días de postparto y no vuelve a los niveles basales hasta los 15 días(Arthur, 1975). Durante las primeras 24 horas después del parto, las contracciones uterinas se suceden cada 3 a 5 minutos y pueden durar hasta 1 minuto o más, disminuyendo con el tiempo, así que entre el día 3 y 5 pp las contracciones son casi imperceptibles (Rutter, 2003).

GRAFICO 1
EVOLUCION DEL PESO DEL UTERO EN ALPACAS POSTPARTO



Excelmes Lomas, Augusto. Estudio macro-microscópico de la involución uterina postparto en alpacas. 7
[Revista Electrónica de Veterinaria REDVET](http://www.veterinaria.org/revistas/redvet)®, ISSN 1695-7504, Vol. VII, nº 07, Julio/2006,
[Veterinaria.org](http://www.veterinaria.org)® - [Comunidad Virtual Veterinaria.org](http://www.veterinaria.org)® - Veterinaria Organización S.L.® España.
 Mensual. Disponible en <http://www.veterinaria.org/revistas/redvet> y más específicamente en
<http://www.veterinaria.org/revistas/redvet/n070706.html>

3.1.2. PESO DEL CUERNO UTERINO DERECHO DE LA ALPACA POST PARTO

CUADRO 2.- PESO DEL CUERNO UTERINO DERECHO DE LA ALPACA POSTPARTO

Días Postparto	Peso Promedio (g)	Pérdida de Peso (g)	Pérdida de Peso (%)
0	90,90		
2	88,05	2,85	
4	66,05	22,00	55,26
6	63,75	2,30	
8	54,00	9,75	
10	53,35	0,65	
12	49,85	3,50	
13	44,95	4,90	
14	41,90	3,05	
15	41,05	0,85	
16	35,25	5,80	38,63
17	33,45	1,80	
18	32,35	0,95	
19	30,10	2,40	
20	27,10	3,00	
25	24,90	2,20	6,11
30	22,95	1,95	
		67,95	100,00

En los primeros 10 días descendió 37,55g (55,26%) de la reducción total. En este primer periodo se observa un momento estadísticamente diferente y superior (PE 0.01), que comprende los primeros seis días, en el cual el peso disminuye en 27,15g (39,96%) y a partir de ese día hay otro momento que estadísticamente es superior (PE 0.01), que abarca hasta la parte media en el segundo periodo. En el segundo tercio bajo 26,25g (38,63%).

Dentro de este periodo hay dos momentos que estadísticamente son significativos (PE 0.01), que comprende desde el día 7 al 16 pp en donde se pierde 28,5g (41,94%) y el segundo momento desde el día 17 al 30pp, donde se reduce 12,3g (18,10%) que es estadísticamente inferior frente a los dos momentos anteriores y abarca al tercer periodo.

En el tercer periodo se reduce 4,15g (6,11%) del peso total perdido.

En general la pérdida de peso es gradual, siendo mayor en el primer periodo (52,26%) seguido por el segundo (38,63%) y el último (6,11%), resultado que es similar en la vaca, que después de la rápida fase inicial de involución los siguientes cambios suceden mas lentamente (Morrow, 1969).

Excelmes Lomas, Augusto. Estudio macro-microscópico de la involución uterina postparto en alpacas. 8 [Revista Electrónica de Veterinaria REDVET](http://www.veterinaria.org/revistas/redvet)®, ISSN 1695-7504, Vol. VII, nº 07, Julio/2006, [Veterinaria.org](http://www.veterinaria.org)® - [Comunidad Virtual Veterinaria.org](http://www.veterinaria.org)® - Veterinaria Organización S.L.® España. Mensual. Disponible en <http://www.veterinaria.org/revistas/redvet> y más específicamente en <http://www.veterinaria.org/revistas/redvet/n070706.html>

La disminución de peso probablemente se debe al proceso activo en que se produce la pérdida de colágeno, reducción de número y tamaño de miofibrillas en el miometro. (Holy, 1993).

3.1.3. PESO DEL CUERNO UTERINO IZQUIERDO DE LA ALPACA POSTPARTO.

CUADRO 3.- PESO DEL CUERNO UTERINO IZQUIERDO DE LA ALPACA POSTPARTO.

Días Postparto	Peso Promedio (g)	Pérdida de peso (g)	Pérdida de Peso (%)
0	238,05		
2	227,90	10,15	
4	137,90	90,00	75,50
6	132,95	4,95	
8	83,85	49,10	
10	78,55	5,30	
12	75,00	3,55	
13	71,20	3,80	
14	65,55	5,65	
15	58,75	6,80	
16	56,65	2,10	19,58
17	54,90	1,75	
18	54,70	0,20	
19	41,60	13,10	
20	37,20	4,40	
25	32,55	4,65	4,92
30	26,80	5,75	
		211,25	100,00

Durante el primer periodo el cuerno uterino izquierdo descendió 159,50g (75,5%) del peso total perdido, en este se observa tres momentos que estadísticamente son diferentes (P<E 0.01), el primero se produce en los dos primeros días, en el cual se pierde 10,15g (4,8%), en el segundo 94,95g (44,95%) y el tercero que comprende parte de este y casi todo el segundo periodo. El segundo periodo o tercio considerado desde el día 11 al 20 pp, se perdió 41,35g (19,58%). En este bajo el peso en forma significativa frente al tercer periodo (P<E 0.01). Por último en el tercer periodo descendió 10,40g (4,92%), en este se observó un momento que es significativo.

En general la reducción de peso del cuerno uterino izquierdo es normal, ya que en la mayoría de las especies domésticas, durante los primeros días postparto se produce pérdida significativa con respecto a los demás periodos (segundo y tercero) (Noakes, D. 1997, Holy, L.1983).

Excelmes Lomas, Augusto. Estudio macro-microscópico de la involución uterina postparto en alpacas. 9 [Revista Electrónica de Veterinaria REDVET](http://www.veterinaria.org/revistas/redvet)®, ISSN 1695-7504, Vol. VII, nº 07, Julio/2006, [Veterinaria.org](http://www.veterinaria.org)® - [Comunidad Virtual Veterinaria.org](http://www.veterinaria.org)® - Veterinaria Organización S.L.® España. Mensual. Disponible en <http://www.veterinaria.org/revistas/redvet> y más específicamente en <http://www.veterinaria.org/revistas/redvet/n070706.html>

3.1.4. PESO DEL CUERPO DEL ÚTERO DE ALPACAS POSTPARTO

CUADRO 4. PESO DEL CUERPO DEL ÚTERO DE LA ALPACA POSTPARTO.

Días Postparto	Peso Promedio (g)	Pérdida de Peso (g)	Pérdida de Peso (%)
0	124,95		
2	119,30	5,65	
4	76,00	43,30	76,60
6	70,45	5,55	
8	41,40	29,05	
10	37,70	3,70	
12	35,80	1,90	
13	33,05	2,75	
14	28,75	4,30	
15	28,45	0,30	
16	27,00	1,45	17,08
17	21,60	5,40	
18	19,35	2,25	
19	19,15	0,20	
20	18,25	0,90	
25	14,20	4,05	6,32
30	11,05	3,15	
		113,90	100,00

La reducción de peso del cuerpo del útero, se produce en forma similar al del cuerno uterino izquierdo, donde en el primer periodo (día 0 al 10) se perdió 87.25g (76.60%), que es significativo frente a los demás periodos, en este se observó tres momentos significativos (PE 0.01), el primero del día del parto al 2, se perdió 5.65g (4.96%), el segundo del 3 al 6 se redujo 48.85g (42.89%) y el tercer momento abarca hasta la mitad del segundo periodo. En el segundo periodo bajo 19.45g (17.08%), este presentó dos momentos significativos (PE 0.01), en el primero se pierde aproximadamente 43.45g.(38.15%) y en el segundo 15,95g (14.00%). Para el tercer periodo la reducción fue de 7.2g (6.32%), el mismo que es significativo inferior al segundo periodo.

En general la pérdida de peso del cuerpo del útero sigue una secuencia normal coincidiendo con los reportes dados para otros mamíferos domésticos. Reportes revisados dan como tiempo de duración de la involución uterina en la vaca, de 20 a 26 días, pero que el puerperio dura en promedio de 42 a 50 días (Holy, 1983; Noakes, 1997).

Excelmes Lomas, Augusto. Estudio macro-microscópico de la involución uterina postparto en alpacas.10 [Revista Electrónica de Veterinaria REDVET](#)®, ISSN 1695-7504, Vol. VII, nº 07, Julio/2006, [Veterinaria.org](#)® - [Comunidad Virtual Veterinaria.org](#)® - Veterinaria Organización S.L.® España. Mensual. Disponible en <http://www.veterinaria.org/revistas/redvet> y más específicamente en <http://www.veterinaria.org/revistas/redvet/n070706.html>

3.1.5. PESO DEL CUELLO UTERINO DE LA ALPACA POSTPARTO.

CUADRO 5. PESO DEL CUELLO UTERINO DE LA ALPACA POSTPARTO.

Días Postparto	Peso Promedio (g)	Pérdida de Peso (g)	Pérdida de Peso (%)
0	82,65		
2	79,30	3,35	
4	44,65	34,65	68,38
6	39,85	4,80	
8	36,25	3,60	
10	35,50	0,75	
12	32,85	2,65	
13	27,80	5,05	
14	26,10	1,70	
15	25,85	0,25	
16	25,40	0,45	26,16
17	25,10	0,30	
18	21,15	3,95	
19	19,25	1,90	
20	17,50	1,75	
25	16,30	1,20	5,51
30	13,70	2,60	
		68,95	100,00

Durante el primer tercio (0 a 10dpp), se redujo 47,15g (68,38%) del total de peso perdido, en este se observó dos momentos significativos (PE 0.01); el primero del día 0 al 2 donde bajó 3,65g (4,86%) y el segundo del 3 al 12dpp, se perdió 46,45g (67,37%). En el segundo tercio disminuyó 18,00g (26,10%), en el cual se observó dos momentos significativos (PE 0.01); el primero del día 13 al 19, descendió 13,6g (19,72%) y el segundo del 20 al 30 se perdió 5,55g (8,05%). En el tercer periodo bajó 3,8g (5,51%), el cual es significativo inferior al segundo periodo.

Al respecto la reducción en peso del cuello uterino es gradual, siendo mayor en el primer periodo (76,60%) seguido por el segundo (17,08%) y el tercer (7,11%). La involución del cervix es debida esencialmente a la reabsorción del edema tisular y reducción del tejido muscular (Rutter, 2003).

Excelmes Lomas, Augusto. Estudio macro-microscópico de la involución uterina postparto en alpacas.11 [Revista Electrónica de Veterinaria REDVET](#)®, ISSN 1695-7504, Vol. VII, nº 07, Julio/2006, [Veterinaria.org](#)® - [Comunidad Virtual Veterinaria.org](#)® - Veterinaria Organización S.L.® España. Mensual. Disponible en <http://www.veterinaria.org/revistas/redvet> y más específicamente en <http://www.veterinaria.org/revistas/redvet/n070706.html>

3.1.6. LONGITUD DEL CUERNO DERECHO EN ALPACAS POSTPARTO.

CUADRO 6. LONGITUD DEL CUERNO UTERINO DERECHO DE LA ALPACA POSTPARTO.

Días Postparto	Longitud Promedio (cm)	Disminución de Longitud (cm)	Disminución de Longitud (%)
0	13.80		
2	13.15	0.65	
4	12.45	0.70	
6	11.80	0.65	36,05
8	11.35	0.45	
10	11.15	0.20	
12	10.55	0.20	
13	10.03	0.52	
14	9.75	0.28	
15	8.95	0.80	
16	8.90	0.05	39,46
17	8.80	0.10	
18	8.70	0.10	
19	8.60	0.10	
20	8.25	0.35	
25	8.25	0.00	24,49
30	6.45	1.80	
		7.35	100.00

La reducción promedio durante el primer periodo fue 2.65cm. (36.05%). En este se puede observar dos momentos significativos; el primero del día 0 al 2, donde se redujo 0.65cm (8.84%) y el segundo del 3 al 16 dpp del segundo periodo. El segundo periodo tubo una disminución de 2.9cm (39.46%), en este se presenta dos momentos significativos (PE 0.01), el primero que viene desde el primer periodo hasta el día 16, en el que se redujo 4.25 cm. (57.82 %) y el segundo momento del día 17 al 30 del tercer periodo. La reducción en el tercer periodo fue de 1.8 cm (24.49%).

Los resultados de la longitud del cuerno son similares a los reportados por Zirena, (1978), quien determinó que el largo de este cuerno en estado pre-grávido es de 5.54 cm con valores extremos de 4.0 – 8.0 cm. En el presente trabajo encontramos a los 30 dpp valores de 6.5 cm de longitud promedio, lo que nos indica que el cuerno alcanza su tamaño pre grávido. La reducción de tamaño, posiblemente se deba a las contracciones uterinas que producen la disminución de la longitud de las células miométrales que pasan de 750 micras a 400 micras en el primer día postparto y a 200 micras 24 horas mas tarde (Rutter, 2003).

3.1.7. LONGITUD DEL CUERNO UTERINO IZQUIERDO DE LA ALPACA POSTPARTO.**CUADRO 7. LONGITUD DEL CUERNO UTERINO IZQUIERDO DE LA ALPACA POSTPARTO.**

Días Postparto	Longitud Promedio (g)	Disminución de Longitud (cm)	Disminución de Longitud (%)
0	27.90		
2	24.55	3.35	
4	19.10	5.45	67,85
6	18.50	0.60	
8	17.75	0.75	
10	13.55	4.20	
12	13.05	0.50	
13	12.15	0.90	
14	11.75	0.40	
15	11.10	0.65	
16	10.70	0.40	22,46
17	10.00	0.70	
18	9.80	0.20	
19	8.85	0.95	
20	8.80	0.05	
25	8.55	0.25	9,69
30	6.75	1.80	
		21.15	100.00

Al analizar el cuadro, se observa que en el primer periodo se redujo 14.35 cm. (67.85%) del total reducido, en este se observa dos momentos significativos (PE 0.01), en el primero se redujo 3.35cm (15.84%), en el segundo 11cm (52,01%). En el segundo periodo se redujo 4.75cm (22.46%), de igual manera, en este se observa dos momentos significativos (PE 0.01), el primero del día 11 al 18, se reduce 3,75 cm. (17,73%) ; el segundo comprende del día 19 al 30 del tercer periodo. En el tercer periodo se redujo 2.05 cm(9.69%)valor este que es significativo inferior a los dos anteriores.

Los resultados en lo que se refiere a longitud de este cuerno difieren con respecto al derecho en este caso es menor debido a que el cuerno izquierdo es el gestante. La longitud del día 30 pp (6.75cm), es similar al reportado por Zirena (1977) que de una evaluación de 50 órganos, encontró valor promedio de 6.48 cm.

En general se nota que la secuencia de reducción es similar al cuerno uterino derecho, con valores mucho más altos para este cuerno izquierdo por ser la zona que ha sufrido distensión mayor por ser el cuerno gestante.

3.1.8. LONGITUD DEL CUERPO UTERINO DE LA ALPACA POSTPARTO.**CUADRO 8. LONGITUD DEL CUERPO UTERINO DE LA ALPACA POSTPARTO**

Días Postparto	Longitud Promedio (cm)	Disminución de Longitud (cm)	Disminución de Longitud (%)
0	6.03		
2	5.70	0.33	
4	4.80	0.90	40,90
6	4.65	0.15	
8	4.40	0.25	
10	4.30	0.10	
12	4.00	0.30	
13	3.05	0.95	
14	3.05	0.00	
15	3.00	0.05	
16	2.65	0.35	49,64
17	2.45	0.20	
18	2.40	0.05	
19	2.35	0.05	
20	2.20	0.15	
25	2.05	0.15	9,46
30	1.80	0.25	
		4.23	100.00

Los resultados indican que en el primer periodo la reducción fue de 1,73 cm. (40.9%) del total reducido; en este periodo se observó dos momentos significativos (PE 0.01), el primero del día 0 al 8 donde se reduce 1,63cm (38.53%) y el segundo del 9 al 16 del segundo periodo. El segundo tercio o periodo mostró una reducción de 2,1 cm. (49,64%) del total reducido; de igual manera se observa dos momentos significativos (PE 0.01), el primero del día 9 al 16, bajó 1,75 cm. (41,37%) y el segundo del 17 al 30. En el tercer periodo se reduce 0.4cm (9,46%), periodo que es significativamente inferior frente a los dos periodos anteriores.

La longitud reportada en el presente trabajo para el día 30 pp. es de 3.30 cm. medida que es similar al descrito por Zirena (1978) quien indica que la longitud del cuerpo del útero no grávido es de 4.08 cm con extremos de 2.5 a 6.0 cm. lo que nos estaría indicando que el cuerpo uterino alcanza su estado pre grávido.

3.1.9. LONGITUD DEL CUELLO UTERINO DE LA ALPACA POSTPARTO.

CUADRO 9. -LONGITUD DEL CUELLO UTERINO DE LA ALPACA POSTPARTO

Días Postparto	Longitud Promedio (cm)	Disminución de Longitud (cm)
0	4.35	
2	4.30	0.05
4	3.70	0.60
6	3.10	0.60
8	3.00	0.10
10	2.98	0.02
12	2.90	0.08
13	2.85	0.05
14	2.75	0.10
15	2.75	0.00
16	2.75	0.00
17	2.65	0.10
18	2.45	0.20
19	2.45	0.00
20	2.25	0.20
25	2.20	0.05
30	2.00	0.20
		2.35

Este órgano durante los tres periodos, no ha sufrido cambios significativos tal como se demostró en el análisis estadístico. De acuerdo a los resultados del análisis, pareciera que la longitud del cervix no es afectada por la gestación en la alpaca y el ligero aumento en la longitud de 2.35 cm. ($4.35 - 200 = 2.35$ cm.) se debe más que todo al efecto del feto al momento de ser expulsado del útero hacia la vagina y luego al exterior, por cuanto este proceso puede durar de 5 a 10 minutos y en ese lapso puede sufrir un estiramiento, más no así un aumento de longitud por efecto de la preñez cuya recuperación después del parto parece lenta. Este acontecimiento parece ser razonablemente lógico, puesto que el cerviz siendo parte del aparato reproductor, no participa durante el período que dure la gestación, salvo en el tapón cervical que es una barrera de defensa para evitar la contaminación del útero. Con respecto a la longitud del cuello uterino (pre grávido) Zirena (1978) cuantifica en 2.46 cm. con extremos de 1.8 a 3.5 cm. datos que resultan similares a los encontrados en el presente trabajo para el día 30 pp. Que es de 2.0 cm. que indicaría que la cervix se ha restablecido.

3.1.10. DIÁMETRO PROXIMAL DEL CUERNO UTERINO DERECHO DE LA ALPACA POSTPARTO.

CUADRO 10.- DIÁMETRO PROXIMAL DEL CUERNO UTERINO DERECHO DE LA ALPACA POSTPARTO.

Días Postparto	Diámetro Promedio (cm)	Disminución de Diámetro (cm)	Disminución de Diámetro (%)
0	3.50		
2	3.45	0.05	
4	2.90	0.55	42,00
6	2.80	0.10	
8	2.55	0.25	
10	2.45	0.10	
12	2.15	0.30	
13	2.10	0.05	
14	2.05	0.05	
15	1.90	0.15	
16	1.90	0.00	42,00
17	1.70	0.20	
18	1.60	0.10	
19	1.45	0.15	
20	1.40	0.05	
25	1.25	0.15	16,00
30	1.00	0.25	
		2.50	100.00

Los resultados indican, que durante el primer tercio o periodo se redujo 1,05 cm (42%), del total reducido; sin embargo en este periodo se observa dos momentos significativos (PE 0.01), el primero del día 0 al 6, con una reducción de 0.7cm. (28%), el segundo del día 7 al 16 del segundo periodo. En el segundo tercio o periodo bajo 1.05 cm. (42%), se observó un momento significativo, del día 17 al 30 pp., se redujo 0.9 cm (36 %). La reducción en el tercer periodo fue de 0.4cm(16%), que estadísticamente es inferior a los dos periodos anteriores.

El diámetro proximal a los 30 dpp. fue de 1.0 cm. resultado que es parecido al reportado por Zirena (1978), que manifiesta que en alpacas no gestantes es de 1.95 cm. con extremos de 0.7 a 2.5 cm.

Las prostaglandinas pueden ejercer un papel en el control de la involución uterina. Eley et al. (1981) han demostrado una correlación positiva entre las concentraciones de prostaglandina en la circulación periférica y el diámetro del cuerno uterino. Utilizando PGF_{2a}

Excelmes Lomas, Augusto. Estudio macro-microscópico de la involución uterina postparto en alpacas.16 [Revista Electrónica de Veterinaria REDVET](http://www.veterinaria.org/revistas/redvet)®, ISSN 1695-7504, Vol. VII, nº 07, Julio/2006, [Veterinaria.org](http://www.veterinaria.org)® - [Comunidad Virtual Veterinaria.org](http://www.veterinaria.org)® - Veterinaria Organización S.L.® España. Mensual. Disponible en <http://www.veterinaria.org/revistas/redvet> y más específicamente en <http://www.veterinaria.org/revistas/redvet/n070706.html>

exógena dos veces al día durante 10 días, comenzando en el tercer día postparto, la involución uterina se acelera en seis a trece días (Kindahl et al., 1982).

3.1.11. DIÁMETRO MEDIAL DEL CUERNO UTERINO DERECHO DE LA ALPACA POSTPARTO.

CUADRO 11. DIÁMETRO MEDIAL DEL CUERNO UTERINO DERECHO DE LA ALPACA POSTPARTO.

Días Postparto	Diámetro Promedio (cm)	Disminución de Diámetro (cm)	Disminución de Diámetro (%)
0	3.09		
2	2.90	0.19	
4	2.60	0.30	58,52
6	2.60	0.00	
8	1.85	0.75	
10	1.75	0.10	
12	1.70	0.05	
13	1.50	0.20	
14	1.40	0.10	
15	1.35	0.05	
16	1.32	0.03	28,38
17	1.30	0.02	
18	1.30	0.00	
19	1.15	0.15	
20	1.10	0.05	
25	0.80	0.30	
30	0.80	0.00	13.10
		2.29	100.00

De acuerdo a estos resultados durante el primer periodo la reducción fue de 1,34 cm. (58,52%) del total reducido. En el segundo tercio o periodo descendió 0,65cm. (28,38%) y en el tercer se redujo 0.3 cm. (13,10%). En el tiempo evaluado (30 días), solo se produjo dos momentos significativos (P<0.01), el primero comprendido entre el primer y segundo periodo, donde se redujo 1.99 cm. (86,9%) y el segundo comprende el tercer periodo, en que se redujo 0,3cm. (13,10%), este resultado es de esperarse puesto que la parte media del cuerno derecho no fue afectado significativamente por la gestación por desarrollarse el feto en el cuerno uterino izquierdo.

Para este parámetro Zirena (1978) reporta 1.53 cm con valores extremos de 0.5 a 2.0 cm que concuerda con nuestros resultados para el día 30 pp. que es de 0.8 cm que nos indica la involución del cuerno uterino.

3.1.12. DIÁMETRO DISTAL DEL CUERNO DERECHO DE LA ALPACA POSTPARTO.

CUADRO 12. DIÁMETRO DISTAL DEL CUERNO UTERINO DERECHO DE ALPACA POSTPARTO.

Días Postparto	Diámetro Promedio (cm)	Disminución de Diámetro (cm)	Disminución de Diámetro (%)
0	2.42		
2	2.35	0.07	63,77
4	1.60	0.75	
6	1.50	0.10	
8	1.25	0.25	
10	1.10	0.15	
12	1.05	0.05	24,15
13	1.05	0.00	
14	0.95	0.10	
15	0.90	0.05	
16	0.90	0.00	
17	0.85	0.05	
18	0.70	0.15	
19	0.70	0.00	
20	0.60	0.10	
25	0.50	0.10	12,08
30	0.35	0.15	
		2.07	100.00

De acuerdo a estos resultados, en el primer periodo se redujo 1,32 cm. (63,77%) del total reducido; en este se observó dos momentos significativos (PE 0.01), el primero del día 0 al 2, que se redujo 0.07 cm. (3,38%) y el segundo del 3 al 10 dpp., que se redujo 1,25cm (60,39%). El segundo periodo tiene una reducción de 0,5 cm. (24,15%), en este se observó dos momentos significativos (PE 0.01), el primero del 11 al 17 dpp., en el que se reduce 0,25 cm (12,8%) y el segundo del día 18 al 30 del tercer periodo. La reducción en el tercer periodo fue 0,25cm (12,08%) que es significativamente inferior a los dos anteriores.

El diámetro distal encontrado en el presente trabajo (0.35 cm) a los 30 dpp. Es similar al reportado por Zirena, (1978) en alpacas no gestantes que fue de 1.36 cm con extremos de 0.2 a 2.0 cm, indicándonos la regresión total del cuerno uterino.

3.1.13. DIÁMETRO PROXIMAL DEL CUERNO UTERINO IZQUIERDO DE LA ALPACA POSTPARTO.

CUADRO 13. DIÁMETRO PROXIMAL DEL CUERNO UTERINO IZQUIERDO DE ALPACA POSTPARTO.

Días Postparto	Longitud Promedio (g)	Disminución de Longitud (cm)	Disminución de Longitud (%)
0	6.50		
2	6.35	0.15	
4	4.10	2.25	
6	3.95	0.15	69,90
8	3.05	0.90	
10	2.90	0.15	
12	2.85	0.05	
13	2.60	0.25	
14	2.55	0.05	
15	2.45	0.10	
16	2.20	0.25	26,22
17	2.20	0.00	
18	1.80	0.40	
19	1.60	0.20	
20	1.55	0.05	
25	1.50	0.05	3,88
30	1.35	0.15	
		5.15	100.00

De acuerdo a los resultados se observa que el primer periodo se redujo 3.6 cm. (69,90%). Este presenta tres momentos significativos (PE 0.01), el primero tiene una reducción de 0,15 cm. (2,91%), el segundo del día 3 al 6 donde se redujo 2,4cm.(46,6%) y el tercero del día 7 al 17 del segundo periodo. El segundo periodo tiene una reducción de 1,35 cm. (26,22%) y se observa un momento del 16 al 19, se reduce 0,85 cm.(16,5%). La reducción en el tercer periodo fue 0,2 cm. (3,88%).

Los resultados antes descritos son similares a los reportados por Zirena, (1978) quien encontró en alpacas pre grávidas 2.27 cm. con extremos de 1,2 a 3,5 cm. , el cual coincide a las reportadas en el presente trabajo para el día 30 pp., que nos indicaría la vuelta a la normalidad del cuerno uterino. En general se observa que la disminución sigue el patrón de los demás órganos evaluados, lo cual se considera razonablemente lógico por el tiempo transcurrido durante el puerperio.

3.1.14. DIÁMETRO MEDIAL DEL CUERNO UTERINO IZQUIERDO DE LA ALPACA POSTPARTO.

CUADRO 14. DIAMETRO MEDIO DEL CUERNO UTERINO IZQUIERDO DE ALPACA POSTPARTO.

Días Postparto	Diámetro Promedio (cm)	Disminución de Diámetro (cm)	Disminución de Diámetro (%)
0	5.55		
2	5.45	0.10	73,12
4	2.55	2.90	
6	2.50	0.05	
8	2.15	0.35	
10	2.15	0.00	
12	2.10	0.05	
13	2.10	0.00	
14	1.85	0.25	
15	1.80	0.05	
16	1.55	0.25	
17	1.50	0.05	
18	1.45	0.05	
19	1.20	0.25	
20	1.15	0.05	5,37
25	1.10	0.05	
30	0.90	0.20	
		4.65	100.00

Estos resultados muestran que durante el primer periodo se produce una reducción de 3,4 cm. (73,12%) del total reducido. Este periodo presenta dos momentos significativos (PE 0.01), el primero del día 0 al 2, bajó 0,1 cm. (2,15%) y el segundo del día 3 al 13 del segundo periodo. En el segundo periodo descendió 1.00 cm. (21,51%), comprendiendo tres momentos significativos (PE 0.01), el primero del día 3 al 13 que se reduce 3,35cm (72,04%), el segundo del día 14 al 17 bajo 0,6 cm. (12,98%) y el tercero del 18 al 30 dpp.

El diámetro medial del cuerno uterino izquierdo de alpacas no grávidas fue cuantificada por Zirena, (1978) fue de 1.64 cm., con extremos de 0.5 a 2.2 cm. que es similar al encontrado en el presente trabajo en los días 16,17,18,19,20,25,30 dpp.

3.1.15. DIÁMETRO DISTAL DEL CUERNO UTERINO IZQUIERDO DE LA ALPACA POSTPARTO.

CUADRO 15. DIÁMETRO DISTAL DEL CUERNO UTERINO IZQUIERDO DE LA ALPACA POSTPARTO.

Días Postparto	Diámetro Promedio (cm)	Disminución Diámetro (cm)	Disminución de Diámetro (%)
0	3.15		
2	3.05	0.10	
4	1.45	1.60	68,52
6	1.30	0.15	
8	1.30	0.00	
10	1.30	0.00	
12	1.30	0.00	
13	1.05	0.25	
14	1.05	0.00	
15	1.00	0.05	
16	1.00	0.00	20,37
17	0.95	0.05	
18	0.95	0.00	
19	0.95	0.00	
20	0.75	0.20	
25	0.65	0.10	
30	0.45	0.20	11,11
		2.70	100.00

Durante el primer periodo la reducción fue 1,85 cm. (68,52%) del total reducido, en este se observó dos momentos significativos; el primero del día 0 al 2 en el que se redujo 0,1cm. (3,71%) y el segundo del 2 al 20 dpp. El segundo periodo tiene una reducción de 0,55 cm. (20,37%), en este solamente hay un momento del día 3 al 20 de este periodo, que se redujo 2,3 cm. (85,18%).

El diámetro distal del cuerno uterino izquierdo de alpacas no grávidas fue 1,38 cm. (Zirena, 1978), con extremos de 0,7 a 2.2 cm. que es similar al encontrado en el presente trabajo para los días 6 al 30pp.

3.1.16. VOLUMEN DEL ÚTERO DE LA ALPACA POSTPARTO.**CUADRO 16.- VOLUMEN DEL ÚTERO DE LA ALPACA POSTPARTO.**

Días Postparto	Volumen Promedio (ml)	Disminución del volumen (ml)	Disminución de Volumen (%)
0	497.50		
2	480.00	17.50	
4	267.50	212.50	64,29
6	262.50	5.00	
8	247.50	15.00	
10	227.50	20.00	
12	160.00	67.50	
13	152.50	7.50	
14	150.00	2.50	
15	144.00	6.00	
16	137.00	7.00	32,14
17	135.00	2.00	
18	125.00	10.00	
19	100.00	25.00	
20	92.50	7.50	
25	77.50	15.00	
30	77.50	0.00	3,57
		420.00	100.00

En el primer periodo descendió 270 ml (64,9%) del total reducido, este presenta dos momentos significativos; el primero del día 0 al 2, que bajó 17,5ml. (4,17%) y el segundo del 3 al 10 que se reduce 252,5 ml (60,12%). La disminución en el segundo periodo fue 135 ml(32,14%). En este se observó dos momentos significativos; el primero del día 12 al 18 que se redujo 102,5 ml(24,4%) y el segundo del 19 al 30 dpp. En el tercer periodo se redujo el mas bajo volumen con 15 ml. (3,57%) valor que es significativamente inferior frente a los dos periodos anteriores.

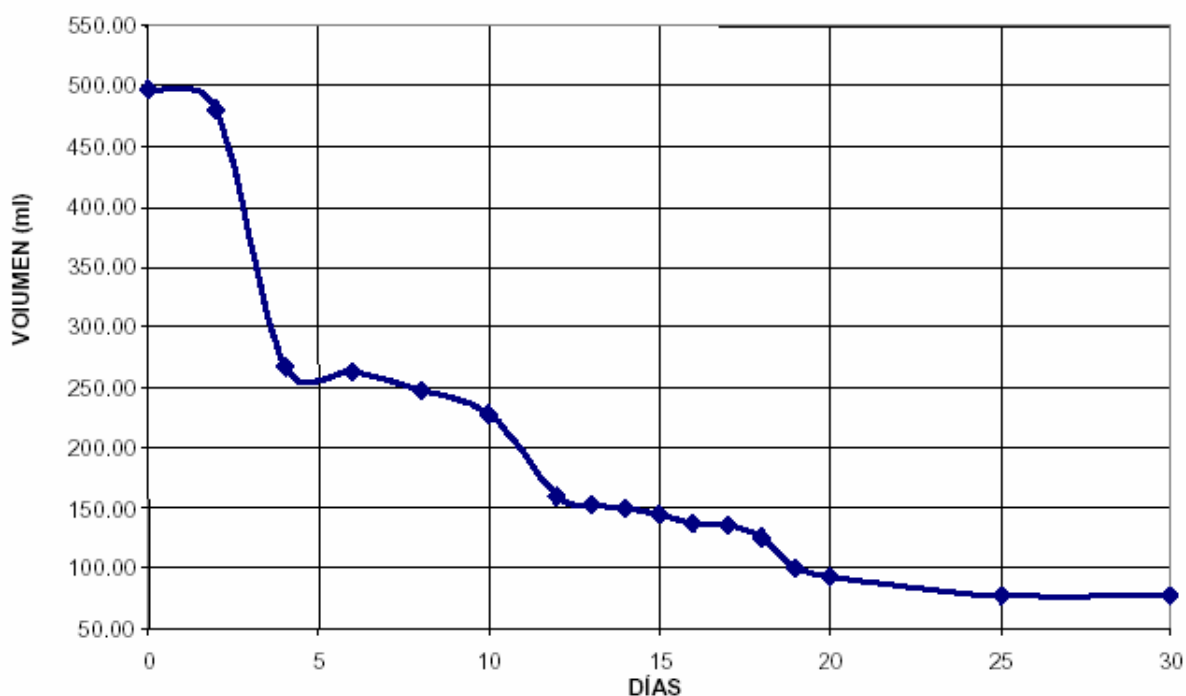
Al relacionar el volumen del útero (variable entrada) con el peso del útero (variable salida), se encontró que hay una relación fuertemente asociada ($r = 0.9843$), el cual es altamente significativa, lo que quiere decir que el volumen del útero expresado en ml, influye en el peso del útero en un 96.88% y el resto del porcentaje se debe a un efecto no controlado en el estudio. Además el valor de $b=1.1957$ (coeficiente de regresión) indica que por cada ml que el útero varíe el peso del útero variara en 1.1957 gramos, la ecuación de regresión entre estas dos variables:

$$Y = -12.2282 + 1.1957X.$$

22

La disminución del volumen, posiblemente se deba a la vaso constricción, disminución del aporte sanguíneo, eliminación de loquios y la reabsorción del edema tisular (Rutter, 2003).

GRAFICO 2
EVOLUCIÓN DEL VOLUMEN UTERINO DE LA ALPACA POST PARTO



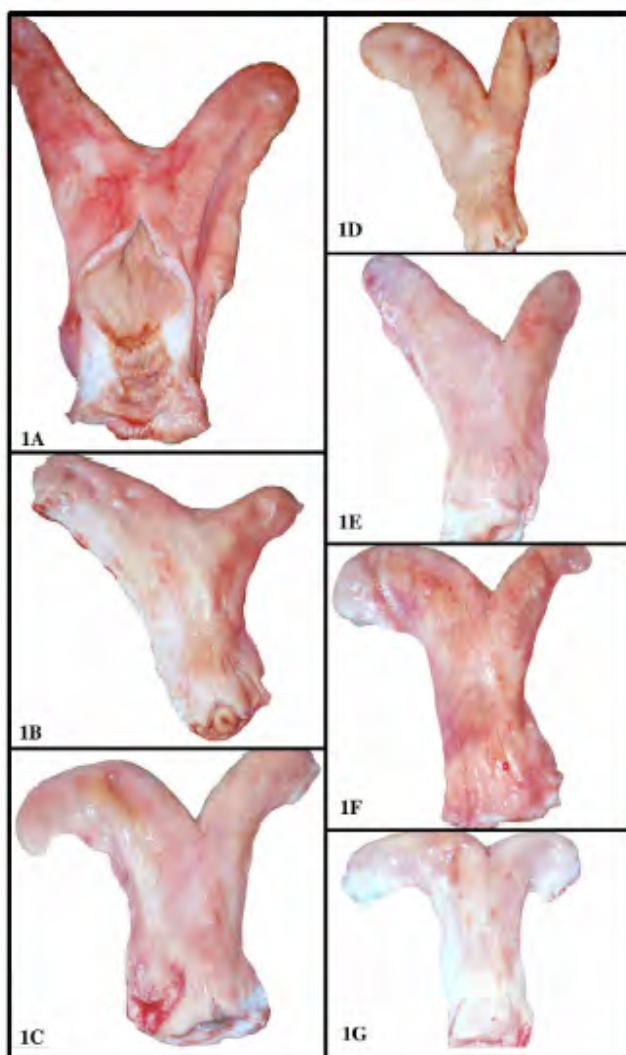
3.2. ESTUDIO MICROSCÓPICO.

Durante la involución uterina, el endometrio sufre las mayores modificaciones morfo-fisiológicas, describimos estas alteraciones normales desde el día 2 al 30 pp.

3.2.1. Día 2.

3.2.1.1. Cuerno Uterino. El endometrio de los cuernos uterinos, mostró una espesura mayor que el miometrio. La superficie endometrial en su recorrido, presenta proyecciones de forma fúngica y de diferentes tamaños. Las proyecciones presentaron revestimiento epitelial simple y escasas células cúbicas bajas, el citoplasma mostró estar mas condensado en la región apical y con discreta basofilia; la región supra nuclear es mas clara, el núcleo tiene uno o dos nucleolos. La superficie basal de las células epiteliales presentó modificaciones, las cuales estuvieron en contacto con el recorrido de los capilares sub epiteliales; por

debajo de esta red capilar se observa una gran celularidad, conformado por linfocitos, fibroblastos, plasmocitos y eosinófilos; entre estas células hubo la presencia de finas



fibras colágenas. Transversalmente, la superficie de las proyecciones muestra áreas claras y vacías de aspecto estrellado y unidas entre sí. En la región basal de las proyecciones, se observó vasos sanguíneos de mediano a menor calibre, con presencia de fibras colágenas de recorrido circular. Acompaña a estas estructuras la presencia de unidades glandulares de recorrido sinuoso y juntamente con vasos sanguíneos de mayor calibre forman a manera de una franja. Las glándulas uterinas se mostraron reducidas en su diámetro, revestidas por células de aspecto piramidal con núcleos en la porción basal, muestran núcleos pleomórficos hasta con tres nucleolos; el conducto glandular mostró células cilíndricas de núcleos basales, la región supra nuclear es clara, en el borde libre de estas células se observa la presencia de secreción.

Figura 1.- Útero de Diferentes Edades Postparto.

Fotografía 1A, Útero 8 dpp; 1B, Útero 15 dpp; 1C, Útero 17 dpp; 1D, Útero 10 dpp; 1E, Útero 13 dpp; 1F, Útero 18 dpp; 1G, Útero 16 dpp.

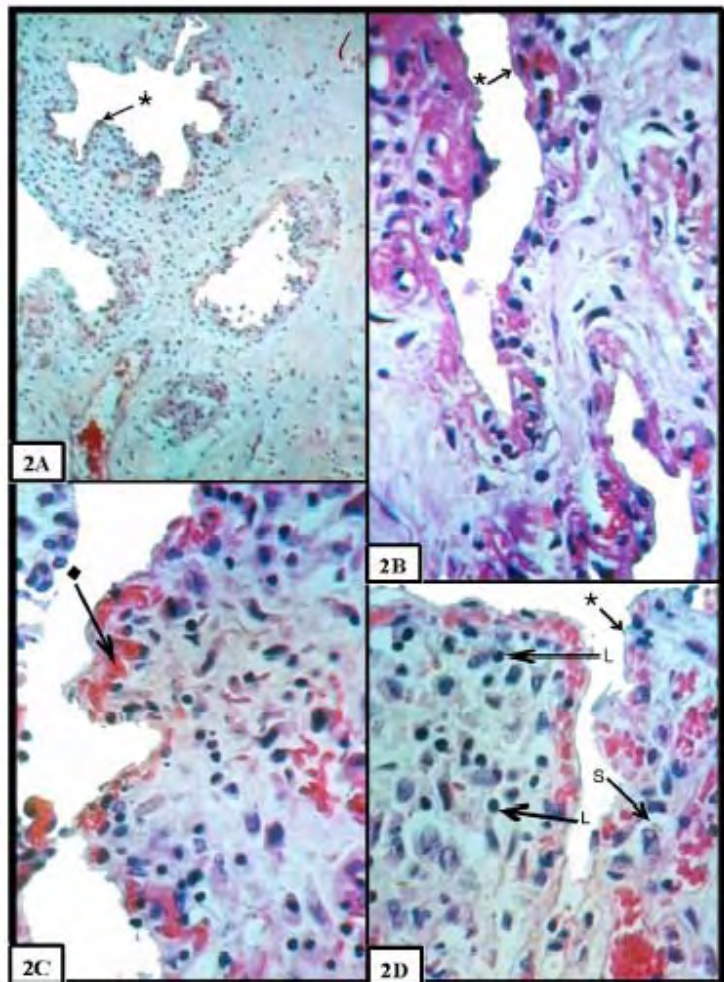
3.2.1.2. Cuerpo Uterino. La superficie endometrial es irregular, presentó proyecciones endometriales ramificadas. La región central de estas proyecciones exhibe fibras colágenas compactas, mientras que en las ramificaciones las fibras fueron mas finas.

3.2.1.3. Cuello Uterino. Se encuentra cubierto por epitelio cilíndrico simple, la mucosa forma grandes pliegues circulares con repliegues secundarios y terciarios, el estroma se compone de tejido conjuntivo irregular denso, existen vasos sanguíneos y muestra mayor celularidad, compuesto por linfocitos y fibroblastos.

Los resultados para el día 2 difieren a los reportados por Apaza, (1995) quien al realizar el estudio de los cambios celulares para este día, indica que el endometrio estructuralmente presenta un epitelio superficial cilíndrico simple, para el presente trabajo la superficie endometrial es bastante irregular cubierta por células pavimentosas y están en contacto con los capilares sub epiteliales y debajo de este se observa gran celularidad de leucocitos, linfocitos y fibroblastos. La presencia de leucocitos posiblemente se deba a que el epitelio endometrial es capaz de sintetizar Leucotrieno B4 (LtB4), que es una sustancia leucotáctica, responsable del pasaje activo de los leucocitos de la circulación sanguínea hacia el endometrio uterino en el periodo peripartal (Rutter, 2003). En vacas para este día Rasbech, (1958) observa infarto hemorrágico asociado con degeneración y proliferación de lesiones vasculares en las carúnculas no así en el epitelio intercaruncular que se encuentra intacto.

FIGURA 2.- Cuerno Uterino 2 días Posparto.

En 2AD, observar la mucosa endometrial en corte transversal; en 2B notar el epitelio con células pavimentosas con espacios de forma estrellada (*); 2C obsérvese red capilar de curso ondulante conteniendo eritrocitos ("); 2D, áreas próximas al epitelio con senos vasculares (S) e infiltrado linfocitario (L). Coloración, AD H y E; 2A10X; 2BCD, 40X



3.2.2. Día 4.

3.2.2.1. Cuerno Uterino. La luz del cuerno uterino se observó reducido, donde están presentes las proyecciones endometriales, el epitelio en esta área, es pavimentoso, con escasas células cúbicas. Por debajo del epitelio y con relación al día 2, existe una discreta disminución de la capilaridad sub epitelial. Las proyecciones endometriales de aspecto fungiforme están disminuidos con respecto a la edad anterior, la región central de estas muestran fibras colágenas más densas conformando el eje central. Próximo al epitelio se observó una delgada franja celular, donde estuvieron presentes escasos linfocitos y además áreas con ausencia de estas células. En la región profunda del endometrio, las glándulas uterinas

Próximo al epitelio se observó una delgada franja celular, donde estuvieron presentes escasos linfocitos y además áreas con ausencia de estas células. En la región profunda del endometrio, las glándulas uterinas

mostraron reducido tamaño, de recorrido paralelo a la superficie epitelial, algunos conductos presentaron en su revestimiento células prismáticas y cúbicas con escasa secreción en la luz (PAS positivo). En el estroma endometrial existe además de fibroblastos y linfocitos la presencia de macrófagos.

3.2.2.2. Cuerpo Uterino. La superficie endometrial continua en forma irregular, se observó disminución del tamaño de las proyecciones endometriales, el epitelio con células cubicas bajas. Se presenta una disminución de la red sub capilar y escasa presencia de linfocitos.

3.2.2.3. Cuello del Útero. El epitelio del endocervix es cilíndrico y se encuentra muy plegada, los pliegues presentan diversas direcciones y separados por profundos surcos que se extienden a la parte profunda de la mucosa, el estroma exhibió gran celularidad, donde los linfocitos estuvieron en mayor número y menor cantidad los macrófagos.

Para esta edad nuestros resultados son diferentes a los encontrados por Apaza, (1995) quien indica que la superficie esta cubierta por epitelio cilíndrico simple en nuestro caso observamos que el endometrio continua cubierto con células pavimentosas con algunas células cúbicas, mas bien existe reducción en la capilaridad sub epitelial, es similar a la presencia de linfocitos, células plasmaticas y fibroblastos a nivel del estroma endometrial.

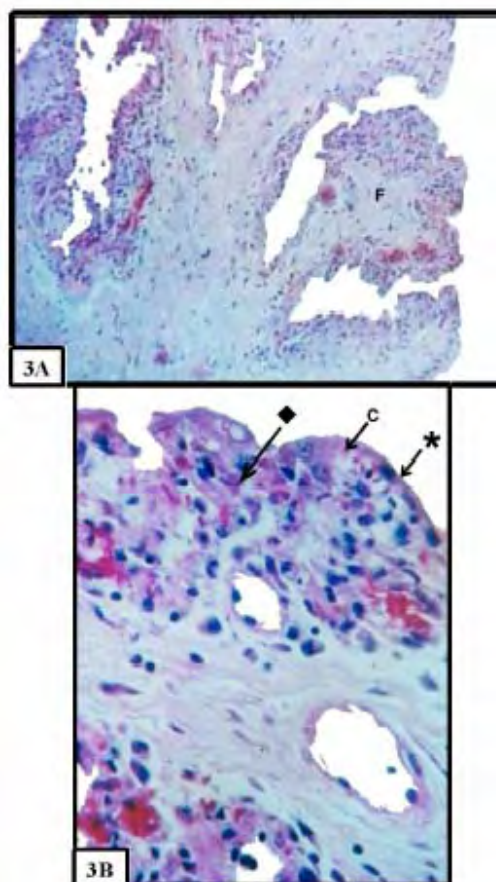


Figura 3.- Cuerno Uterino 4 días Postparto.
 Observar 3A proyecciones endometriales de aspecto fungiforme (F). En la mucosa endometrial (3B) notar las células pavimentosas (*), red capilar (C); el estrato compacto (:).
 Colorac., H y E; 3A 10x; 3B 40X.

3.2.3. Día 6.

3.2.3.1. Cuerno Uterino. La superficie endometrial de los cuernos uterinos se mostró ligeramente convexa, entrecortadas con ligeras depresiones, con epitelio de células cúbicas bajas. En la región superficial del endometrio, existe una franja celularizada, los tipos celulares presentes en mayor número corresponde a linfocitos y fibroblastos. Por esta celularidad se considero como "estrato compacto". En este se notó la presencia de meta arteriolas que son localizadas en su parte basal, en la parte limitante con la región profunda del endometrio intercalándose con los vasos sanguíneos, existe la presencia de vasos

linfáticos distribuidos regularmente mostrando un lumen amplio y dilatado, toda esta red capilar esta siendo soportada por finas fibras colágenas; en la porción final del estrato compacto existe una mayor cantidad de macrófagos. La región profunda tiene predominio de células linfocitarias; las glándulas están en menor proporción, con reducido lumen donde la región del adenómero esta cubierto por epitelio cúbico bajo. El conducto de la glándula y próximo al estrato compacto, presentó lumen reducido exhibiendo células de núcleo esférico.

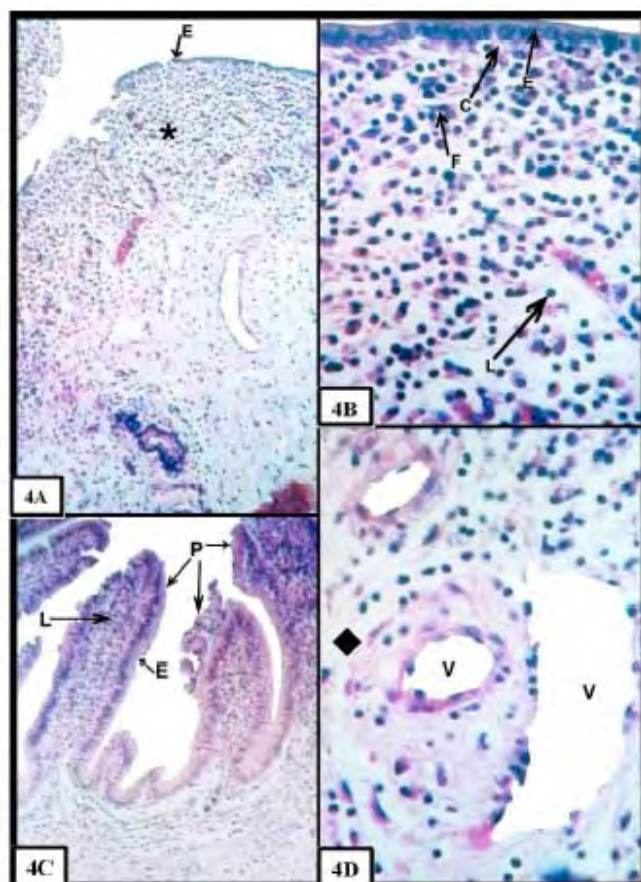


Figura 4.- Cuerno Uterino y Cervix 6 días Postparto.

En 4A se muestra el aspecto panorámico del cuerno uterino, notar el estrato compacto (*), en proximidad al epitelio (E). En 4B el epitelio cúbico (E) esta en contacto con los capilares (C). En el estrato compacto evidencia la presencia de linfocitos (L), fibroblastos (F); 4D área final del estrato compacto con presencia de vasos sanguíneos (V); notar la disminución celular (•). 4C, cervix, el los pliegues (P) notar el epitelio cilíndrico (E), e infiltrado linfocitario (L). Colorac. H y E; 4A, C, 10X; 4B,C, 40X.

3.2.3.2. Cuerpo Uterino. El epitelio endometrial presentó predominio de células cúbicas. El estrato compacto estuvo aumentado en todo el recorrido del cuerpo uterino. La región profunda muestra la mayor presencia de macrófagos. En las glándulas se observó escaso material secretado.

3.2.3.3. Cuello Uterino. El epitelio que cubre la mucosa cervical es cilíndrico, con núcleos en la parte central, citoplasma reducido, la ramificación de los pliegues están delimitados y son profundos, en el estroma se observó

finas fibras colágenas.

Para el día 6 de estudio Apaza, (1995) reporta que el endometrio esta cubierto por epitelio cilíndrico simple aparentemente normal, debajo del epitelio presenta infiltración linfocitaria con pequeños focos linfocíticos, proliferación de tipo fibroblástico; el estroma propiamente dicho, presenta algunos eritrocitos especialmente en las glándulas endometrialres. En el presente estudio determinamos que la superficie endometrial continua irregular siendo el epitelio cúbico bajo con zonas cubiertas con células pavimentosas, coincidiendo en cuanto

se refiere a la presencia de linfocitos y fibroblastos que se encuentra incrementado, las glándulas están en menos proporción y están cubiertas con células bajas con reducido lumen.

3.2.4. Día 8.

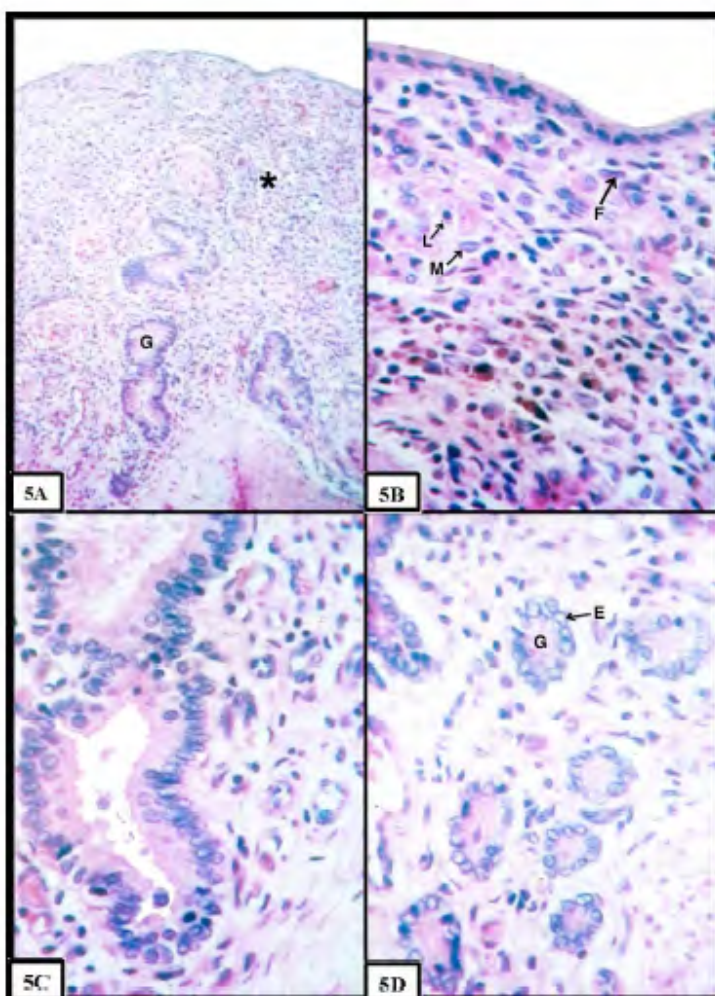
3.2.4.1. Cuerno Uterino. La superficie endometrial continua irregular. El epitelio en todo el cuerno uterino no fue homogéneo, encontrándose variaciones epiteliales; zonas donde existen proyecciones, las células se observa pavimentosas con escaso citoplasma y de intensa basofilia, cuya región nuclear es voluminosa, la membrana basal del epitelio y en contacto con la red capilar sub epitelial se hizo mas regular.

Otras áreas donde la superficie endometrial es ligeramente cóncava se observaron células cúbicas, en áreas reducidas hubo la presencia de células cilíndricas, cuya región apical y basal son ligeramente acidófilas, estando la región supra nuclear clara. El núcleo con grumos de cromatina ocupa la región media o basal de la célula.

Figura 5.- Cuerpo Uterino 8 días Postparto.

Las microfotografías (5A,D), muestran el endometrio, con celularidad en el estrato compacto (*) y glándulas uterinas (G) con secreción en la región profunda del endometrio, notar los adenómeros glandulares (G), epitelio cúbico (E), macrófagos (M), linfocitos (L), fibroblastos (F).

Col. H y E; 5A, 10x; 5B,C,D,40X



Las glándulas uterinas en su porción secretora esta conformada por células cúbicas, mientras que el conducto presentó células cúbicas altas a cilíndricas con citoplasma homogéneo. En la luz glandular se observa material grumoso de diferentes tamaños.

En el estrato compacto es evidente la mayor cantidad de macrófagos, cuyo citoplasma mostró material fagocitado de aspecto irregular. En la región profunda, algunos conductos de la glándula se muestran constituidos por células cúbicas bajas con amplio lumen; el

núcleo de la célula glandular presenta numerosas granulaciones basófilas que varía de 1 a 8 unidades. En esta región también se observó infiltración linfocitaria.

3.2.4.2. Cuerpo Uterino. El epitelio del cuerpo uterino estuvo conformado por células cúbicas, existiendo pequeñas áreas donde células cilíndricas estaban presentes. En el estrato compacto, hubo mayor número de macrófagos, donde la región profunda exhibió presencia linfocitaria. Las glándulas no mostraron cambios saltantes con relación a la edad anterior.

3.2.4.3. Cuello Uterino. La mayoría de los pliegues cervicales eran anchos, muestran mayor volumen, se encuentran revestidos por epitelio cilíndrico simple homogéneo, donde los núcleos se ubican en la parte basal de las células, el citoplasma ocupa la mayor parte de la célula mostrando leve acidofilia.

Para este día se muestra que la superficie endometrial no esta homogénea, hay áreas con células pavimentosas y otras con células cúbicas bajas, asimismo podemos mencionar con diferencia a lo sucedido en la vaca no se observa ningún tipo de lesión. En ovinos Foote and Call, (1968) nos indica que, el epitelio caruncular es parecido al día 7 donde la superficie epitelial es plana y la zona compacta esta ordenada en forma de ondas. También se observa la presencia de macrófagos que es muy importante en el puerperio ya que son células fagocíticas residentes en el tejido conjuntivo y cumplen numerosas tareas importantes como la destrucción bacteriana, mediante la excreción de hidrolasas, proteasas y eliminación de sustancias extrañas (Banks, 1996).

3.2.5. Día 10.

3.2.5.1. Cuerno Uterino. Para esta edad, la superficie del cuerno uterino, mostró leves hendiduras estando constituidas de células pavimentosas, la morfología celular a lo largo del cuerno uterino continuó muy variada, hay áreas con células cúbicas que cambia abruptamente a células cilíndricas. En la superficie apical libre de todas las células, se muestra finas proyecciones, en las aberturas de las glándulas se continuó con epitelio cilíndrico. Regiones próximas al cuerpo uterino, el epitelio se muestra eminentemente cilíndrico, en ésta área se observa el tránsito de linfocitos y macrófagos próximos al epitelio. La red vascular presentó una modificación en su aproximación al epitelio, es decir, hubo mayor acercamiento de capilares a la membrana basal y estando más distantes cuando se observa el epitelio cilíndrico simple. Las glándulas desde la luz del cuerno uterino hasta la región profunda del endometrio presentan células cilíndricas que gradualmente pasan a cúbicas, cuyo ápice es de una pirámide truncada. La región profunda muestra vasos sanguíneos de mayor calibre.

3.2.5.2. Cuerpo Uterino.- El epitelio fue irregular, es muy variado en su citología, la superficie uterina presentó ligeras proyecciones, es evidente la presencia de la franja celular próxima al epitelio, áreas más internas del endometrio se muestran con acumulo de linfocitos y plasmocitos.

3.2.5.3. Cuello Uterino. El epitelio cilíndrico que reviste a todos los pliegues de la cervix, es uniforme, con núcleos localizados en la región basal de la célula, el citoplasma es abundante mostrándose mas claro.

Los cambios celulares postparto descrito por Apaza, (1995) muestra que el endometrio presenta epitelio cilíndrico simple de arquitectura normal, estroma con infiltración linfocitaria, fibroblastos con formación capilar, para nuestro trabajo encontramos que en la superficie uterina, existen áreas, que están cubiertas con células pavimentosas que corresponden a pequeñas hendiduras y áreas con cambios morfológicos con presencia de células cilíndricas el cual coincide con Apaza, (1995) en que recién a los 10 días observamos la presencia de epitelio cilíndrico, asimismo coincide en cuanto se refiere a la presencia de linfocitos, macrófagos y fibroblastos.

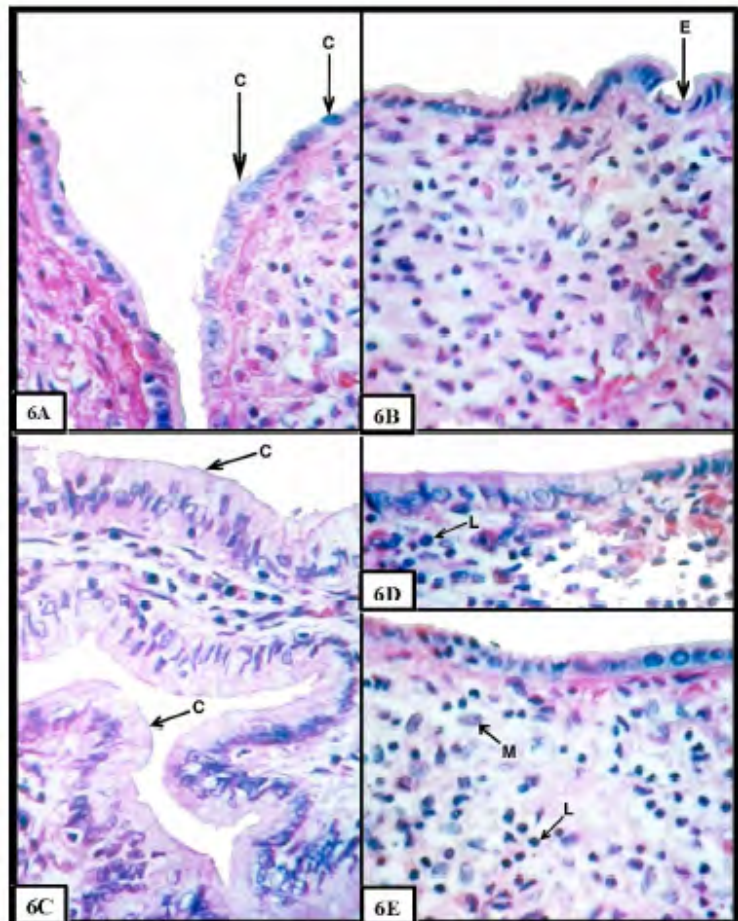


Figura 6.- Cuerno Uterino y Cervix 10 días Postparto.

En 6B el epitelio muestra leves hendiduras cubiertas con células pavimentosas (E); en 6A, obsérvese áreas con células cúbicas que cambian abruptamente a células cilíndricas (C); en 6D, E nótese linfocitos (L) y macrófagos (M) próximo al epitelio. Cervix (6C) con epitelio cilíndrico (C) con amplio citoplasma.
Colorac. H Y E, 6A, B, C, D, E, 40X.

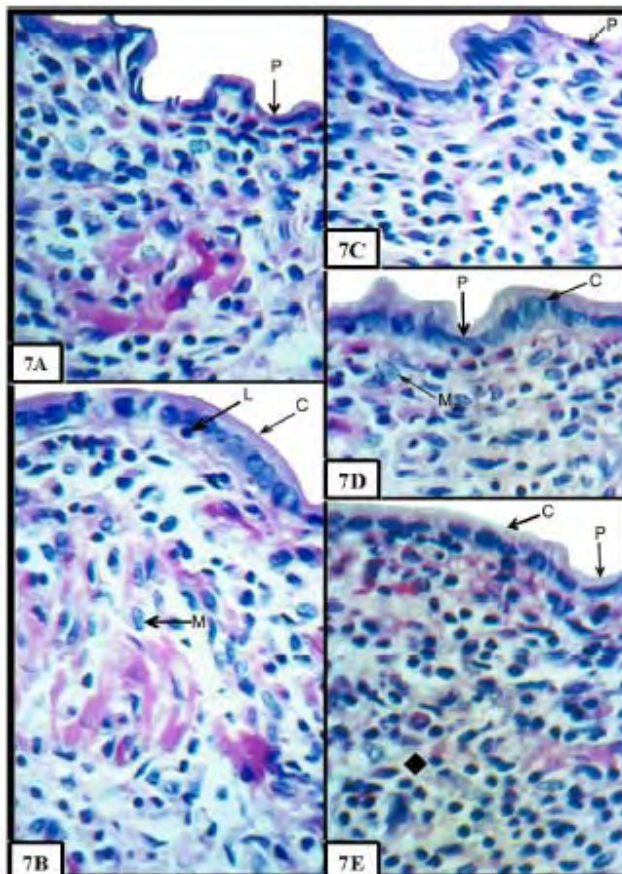
3.2.6. Día 12.

3.2.6.1. Cuerno Uterino. La superficie uterina es ligeramente irregular, donde el epitelio uterino, tiene predominio de células cúbicas a cilíndricas, existe escasas zonas donde el epitelio mostró células pavimentosas y estuvieron localizadas en ligeras depresiones del endometrio, de núcleo eucromático, los cuales se encuentran ubicados en la parte intermedia de la célula epitelial. La región apical de la célula es de aspecto grumoso y ligeramente acidófila, la región supra nuclear era mas clara; entre células epiteliales se observó núcleos de células cilíndricas mas picnóticas, en este epitelio existe células mostrando evidencias de núcleos interfásicos a profase.

El estrato celular compacto se hizo más difuso, extendiéndose desde la región sub epitelial hasta las regiones mas profundas, el acúmulo de linfocitos en ciertas áreas pueden estar próximas al epitelio, región profunda o en la región secretora de las glándulas; a poca distancia de la región epitelial existe una zona menos celular, donde se encuentran arterias de menor calibre acompañado de vénulas, esta región se notó menos celularizada. En la región profunda nuevamente se observó el aumento de celularidad, localizada entre las unidades glandulares. Las glándulas están cubiertas por células cilíndricas altas de núcleo en posición basal, su luz mostró presencia de secreción, en dirección a la región profunda, el diámetro glandular disminuye y se mostró con células de forma de pirámide truncada de citoplasma acidófilo y núcleo esférico, en el trayecto de la glándula se observa células que presentan cilios, también se observa entre células glandulares núcleos en proceso de lisis.

Figura 7.- Microfotografía de Cuerno Uterino 12 días Postparto.

Obsérvese en 7A, B, C, D, E pequeñas áreas con hendiduras que muestran células pavimentosas(P), existen otras áreas cubiertas con células cúbicas (C), nótese linfocitos en tránsito(L), abundantes macrófagos (M), infiltración linfocitaria ("). Colorac. H y E, 7, A, B, C, D, E, x 40.



3.2.6.2. Cuerpo Uterino. La superficie endometrial se muestra regular, el epitelio esta conformado por células cúbicas, existiendo áreas en menor proporción, con epitelio simple plano. El estrato compacto continua como una franja celularizada y a espacios irregulares con acúmulo de linfocitos, la red capilar sub-epitelial se conserva donde el epitelio se muestra pavimentoso y esta disminuido en áreas cubiertas por epitelio cúbico. El acúmulo linfocitario también es observado en las regiones profundas del endometrio próximo al miometro

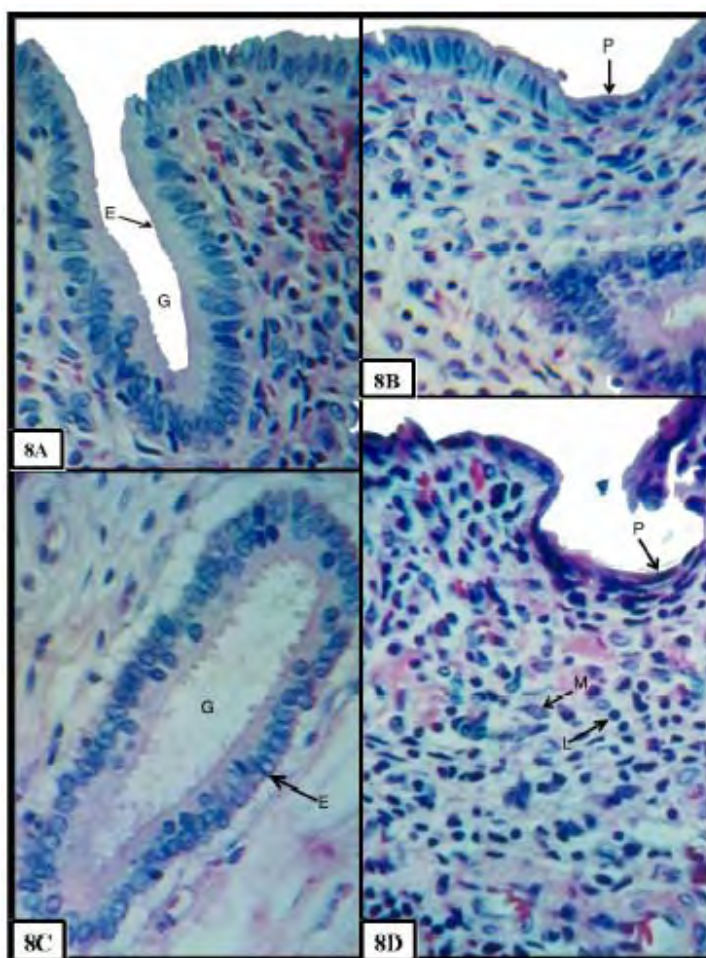
3.2.6.3. Cuello Uterino. La estructura cervical en todo su recorrido fue uniforme, mostró un epitelio cilíndrico uniforme, donde sus células exhiben mayor volumen citoplasmático, la región apical de las células es de aspecto vesicular y son ciliadas, el núcleo se encuentra en el eje basal.

Para nuestro estudio se determinó que en este día, la superficie uterina muestra predominio de células cilíndricas a cúbicas y escasa área de epitelio pavimentoso, a diferencia a lo

descrito por Rasbech, (1968) en vacas, quien indica que para este día las carúnculas están parcialmente cubierta por epitelio, asimismo describe prominentes focos de linfocitos en el estroma caruncular. Así mismo se observa infiltración linfocitaria, su presencia es muy importante, estas células se encuentran en forma abundante durante la involución, van a producir anticuerpos (inmunoglobulinas) y constituyen la base de la inmunidad, su superficie celular tiene receptores específicos para antígenos (Bank, 1996).

Figura 8.- Cuerno Uterino 13 días Postparto.

En 8AC, observar glándulas uterinas (G) con células cilíndricas altas de núcleo en posición basal (E); 8B endometrio cubierto por células pavimentosas (P); 8D hendidura con presencia de células pavimentosas, linfocitos (L), macrófagos (M). Colorac. H y E, 8A,B,C,D, 40X.



3.2.7. Día 13.

3.2.7.1. Cuerno Uterino. Ligeras y escasas hendiduras estuvieron presentes; el epitelio estuvo conformado por células cúbicas a cilíndricas, mostrando ser mas regular, se observó discretas áreas con epitelio pavimentoso. En el estrato compacto se notó ligera disminución celular. Las unidades glandulares mostraron un recorrido sinuoso, sin mayores modificaciones que la edad anterior; vasos sanguíneos de gran calibre, que tienen recorrido espiralado que al llegar a la región próxima al epitelio disminuye su calibre para formar la red capilar en el interior del estrato compacto.

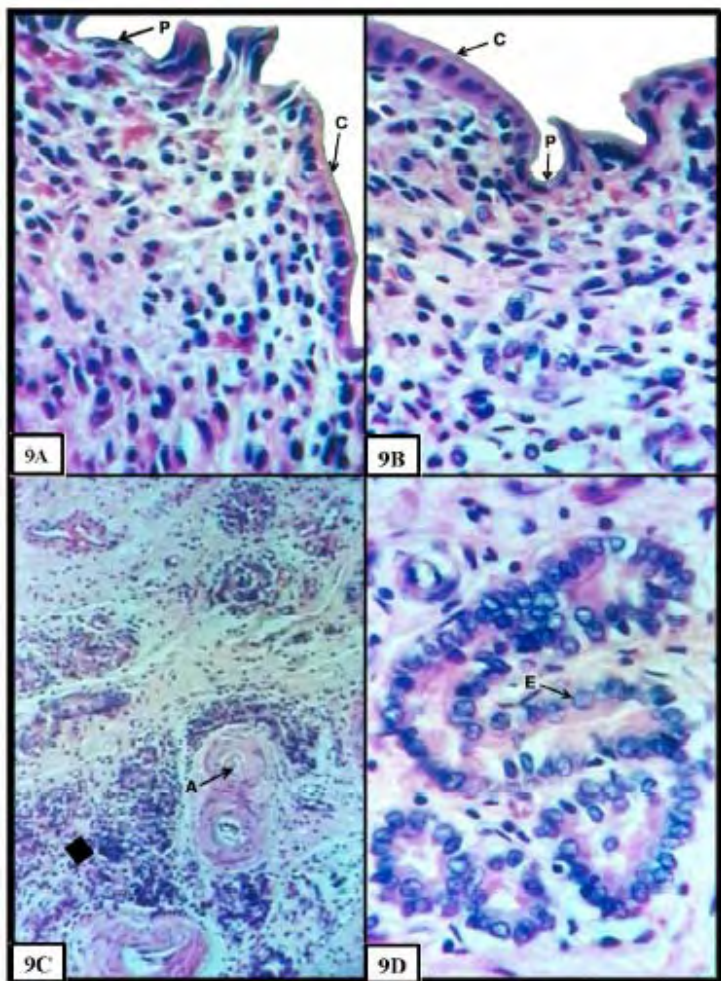
3.2.7.2. Cuerpo Uterino. La superficie endometrial del cuerpo uterino, era irregular mostrando ligeras depresiones y saliencias hacia el lumen uterino. En el epitelio se notó una morfología diversa, existiendo áreas con células cúbicas y otras constituidas de epitelio pavimentoso. La citología de la glándula uterina se observó con mayor desarrollo frente al cuerno izquierdo, con células cilíndricas a cúbicas en la región próxima al epitelio.

3.2.7.3. Cuello Uterino. Muestra una estructura compatible con un estado fisiológico normal, con pliegues ramificados, recubiertos por epitelio cilíndrico alto y uniforme, el volumen citoplasmático es abundante.

El epitelio endometrial del útero de la alpaca, mostró entre células cúbicas a cilíndricas, observando áreas discretas de epitelio pavimentoso, a esta edad en la yegua Andrews and McKenzie, (1979) manifiestan que el endometrio se encuentra totalmente restaurado, asimismo indica que de ningún modo es comparable con la degeneración y desprendimiento epitelial que ocurre en la vaca.

Figura 9.- Cuerpo Uterino 14 días postparto.

Obsérvese que la superficie endometrial (9AB) muestra células de aspecto muy variado desde células pavimentosas (P), células cúbicas (C); glándula uterina (9D) con células de citoplasma alto con núcleo ovoide a esférico (E); en 9C se observa el estrato compacto continuo con gran celularidad (•) donde se observa arterias de menor calibre (A). Colorac. H y E, 9C 10X, 9A, B, D, 40X.



3.2.8. Día 14.

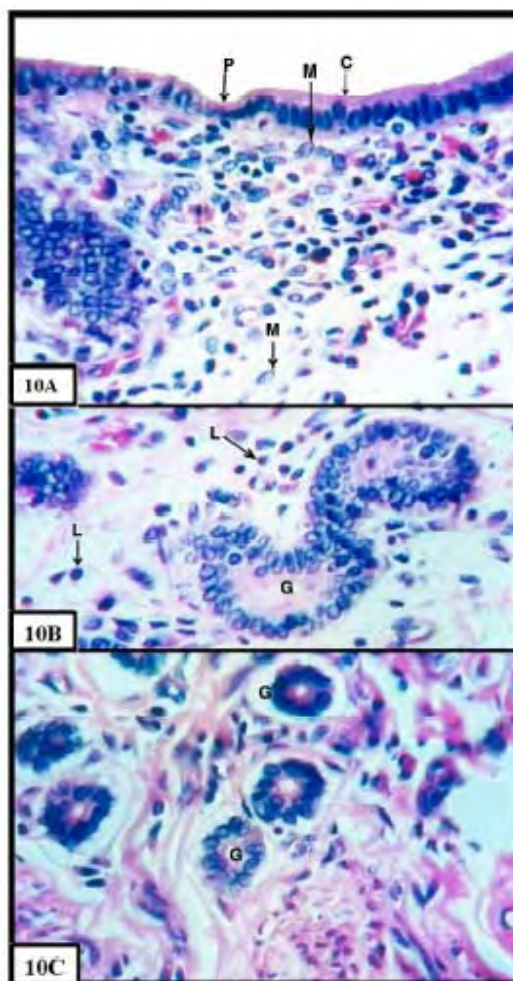
3.2.8.1. Cuerno uterino. La superficie endometrial exhibió escasas depresiones. Mayormente el epitelio esta constituido por células cúbicas a cilíndricas, donde escasas células pavimentosas continúan presentes.

3.2.8.2. Cuerpo Uterino. El endometrio se siguió observándose irregular, epitelio formado por células pavimentosas a cilíndricas. Tanto las glándulas uterinas y el estrato compacto tienen similitud con la edad anterior estudiada.

3.2.8.3. Cuello Uterino. El epitelio que cubre los pliegues, es cilíndrico simple alto, con abundante citoplasma, el resto de estructuras fueron similares a la edad anterior.

La alpaca para esta edad mostró pleomorfismo con respecto a la morfología celular que va desde células pavimentosas a células cilíndricas, es destacable que las glándulas uterinas muestran células de citoplasma alto con núcleos ovoides compatibles con un proceso secretorio. Las modificaciones uterinas posiblemente son inducidas por el estradiol y se continúan por acción de la progesterona, que provoca la actividad secretoria glandular y determina que el endometrio produzca una placenta materna cuando es estimulado por la presencia del blastocisto (Dellmann, et al, 1976).

Figura 10.- Cuerno Uterino 15 días Postparto.
 El epitelio (10A) tiene dominio de cilíndrico simple (C); escasas áreas con células pavimentosas (P); macrófagos cerca de la superficie endometrial (M); en 10BC se observa glándulas (G) de curso sinuoso que entra en la región profunda; linfocitos (L).
 Colorac. H y E, 10A, B, C, x 40.



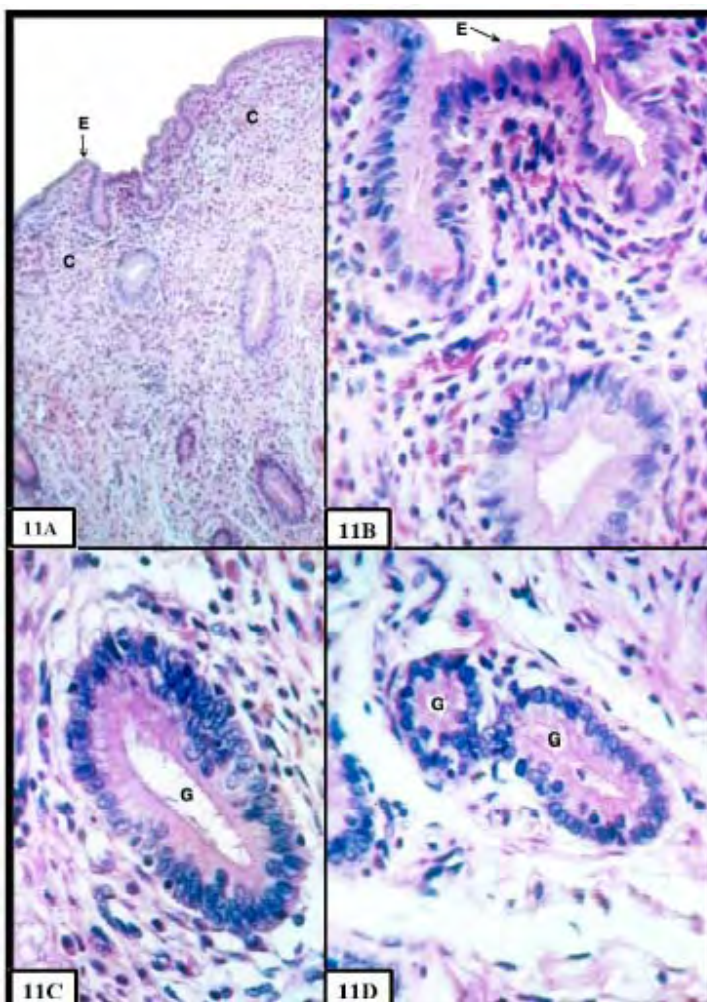
3.2.9. Día 15.

3.2.9.1. Cuerno Uterino. La superficie del cuerno uterino presenta ligeras y escasas depresiones y entre éstas el endometrio describe ligeras convexidades, el epitelio para esta edad mostró células cilíndricas simples, es poco frecuente observar figuras de mitosis a lo largo del epitelio, escasas áreas con epitelio pavimentoso a cúbico eran observados en el estrato compacto. Existe menor celularidad, estando aumentada la presencia de macrófagos, en áreas próximas al epitelio era notorio observar a estas células exhibiendo en el citoplasma gránulos de diferentes tamaños, también hay la presencia de linfocitos. Existen glándulas de curso sinuoso que entra en la región profunda.

3.2.9.2. Cuerpo Uterino. El cuerpo uterino era irregular con ligeras proyecciones, el epitelio es cúbico a plano, no hubo mayores modificaciones con relación a la anterior edad. Existe reducción del estrato compacto, las glándulas se mostraron como estructuras funcionales.

3.2.9.3. Cuello Uterino. Las ramificaciones de los pliegues cervicales son delgadas y se muestran con mayor longitud. Para esta edad reportamos que la superficie endometrial tiene dominio de células cilíndricas simples observándose también áreas con epitelio pavimentoso y cúbico a diferencia de lo descrito en la vaca por Rasbech, (1969) que manifiesta que en el día 15 la superficie de la carúncula esta brillante pero la parte central esta desnuda.

Figura 11.- Cuerno Uterino 16 días Postparto.-
 La superficie endometrial en 11AB, es irregular, cubierta por epitelio cilíndrico simple (E); estrato compacto con mayor celularidad (C); en 11CD, nótese glándulas bien desarrolladas muestran lumen amplio (G).
 Colorc. H y E, 11A, 10X, 11B, C, D, 40X.



3.2.10. Día 16.

3.2.10.1. Cuerno Uterino. La superficie es irregular, muestra ligera sinuosidad, en todo el recorrido el epitelio es cilíndrico simple. El estrato compacto en algunas áreas muestra una acumulación de linfocitos frente a otras áreas. Las glándulas están bien desarrolladas, exhibió un lumen amplio en la región próxima al epitelio, el conducto glandular es rectilíneo, la posición del adenómero es mucho más sinuosa.

3.2.10.2. Cuerpo Uterino. La superficie es irregular, cuyo epitelio de revestimiento esta conformado por células cúbicas en su gran mayoría, pocas áreas presentan células cilíndricas a lo largo de este epitelio, el estrato celular sub-epitelial esta presente, extendiéndose hasta un tercio superior del endometrio, las glándulas son bastante sinuosas.

3.2.10.3. Cuello Uterino. Los pliegues son mas delgados y profundos y bastante ramificados, el epitelio es cilíndrico alto, abundante citoplasma, con núcleos esféricos prominentes en la región basal. Los resultados para este día, en el proceso de regeneración, difiere en la vaca Rasbech, (1969) menciona que la carúncula se encuentra sin reepitelizarse es decir esta desnuda, de igual forma en el ovino donde se observa necrosis en la toda la parte superficial de la carúncula teniendo una superficie limpia y brillante (Van Wyk et al. , 1972).

3.2.11. Día 17 y 18.

3.2.11.1. Cuerno Uterino.

Ambas edades mostraron similitudes en su morfología, donde la superficie muestra ligeras proyecciones y hendiduras, epitelio con predominio de células cilíndricas y escasas células pavimentosas. Las glándulas se observaron sinuosas y en su región profunda, están reducidas de tamaño, en algunas zonas existió acúmulo de linfocitos, los cuales no son frecuentes.

3.2.11.2. Cuerpo Uterino. El endometrio en su recorrido presenta morfología de células epiteliales cúbicas, cilíndricas, pequeñas áreas con epitelio pavimentoso, hubo glándulas sinuosas con secreción.

3.2.11.3. Cuello Uterino. Igual no hay cambio, con respecto a la lámina propia se encuentra muy celularizado gran cantidad de linfocitos, el citoplasma es alto con presencia de secreción.

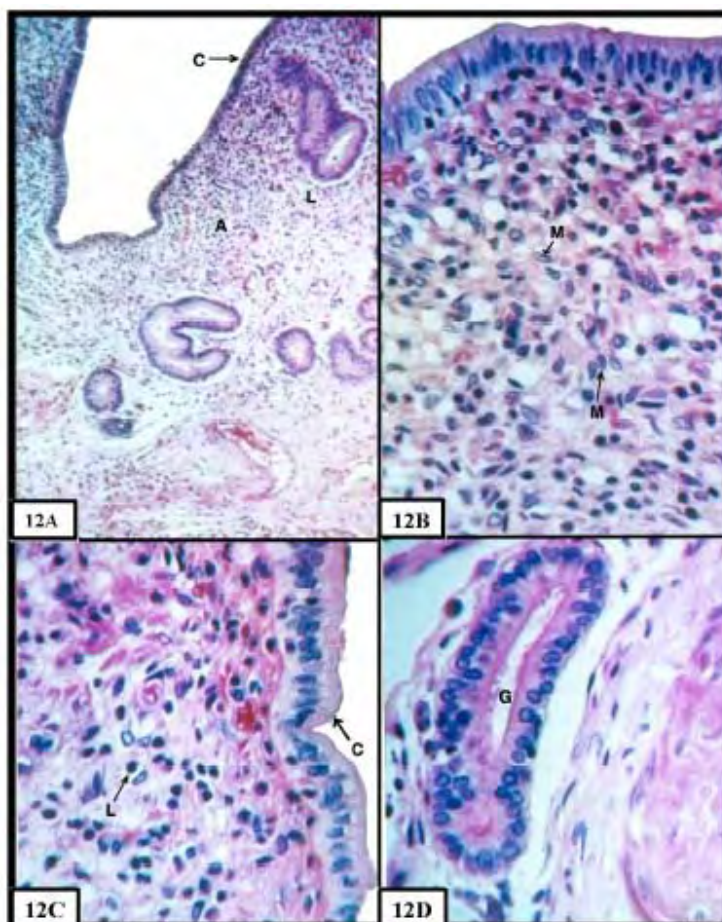


Figura 12.- Cuerno Uterino 17 días Postparto.

Las microfotografías 12ABC, muestran el endometrio con células cilíndricas (C), ligero acumulo celular (A), zonas con acumulo de linfocitos (L), macrófagos (M); en 12D nótese las glándulas se muestran sinuosas (G).

Colorac. H y E, 12A 10X, 12B, C, D, 40X.

En este periodo la mayoría de la superficie endometrial se encuentra cubierta por células cilíndricas, sin embargo hay ligeras hendiduras donde el epitelio es cúbico, también se observó zonas con epitelio pavimentoso, pero son reducidos, a diferencia lo que sucede en la vaca, que la parte central de la carúncula esta desnuda y solamente el borde esta cubierto por epitelio que contiene acumulaciones de tejido fibroso.

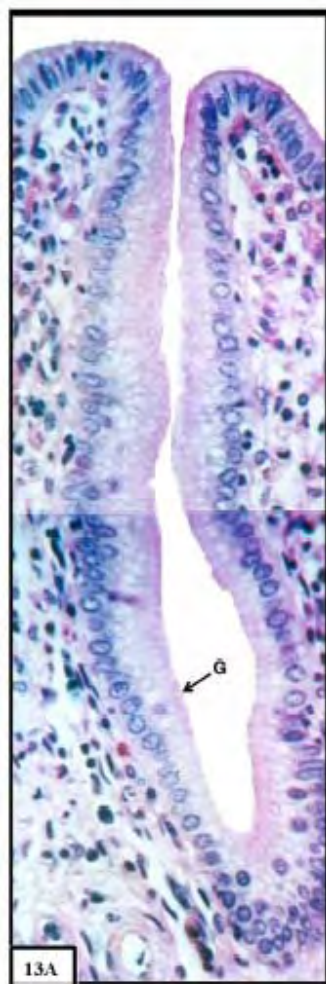


Figura 13- Cuerno Uterino de 17 días Postparto.

Corte longitudinal, glándula uterina completamente funcional cubierto por células cilíndricas con núcleo basal de forma esférica (G) con abundante citoplasma.

Colorac. H y E, 13A, 40X.

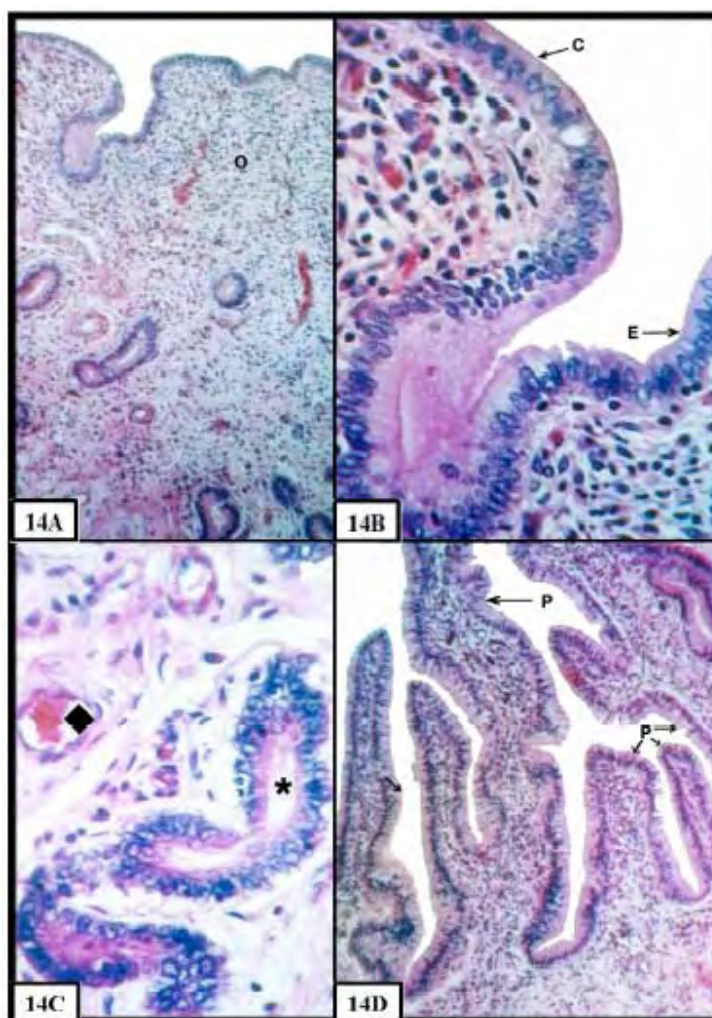


Figura 14.- Cuerno Uterino y Cervix de 18 días Posparto.

En la microfotografía 14B, observe el endometrio con células cúbicas (C), células cilíndricas (E); en 14A el estrato compacto más celular (O); en 14C nótese glándulas endometriales con lumen amplio (*); vasos sanguíneos (v); en 14D, cervix con epitelio cilíndrico uniforme con abundante citoplasma pliegues delgados bien ramificados (P).

Colorac. H y E, 14AD 10X, 14A, B, C, 40X.

3.2.12. Día 19.

3.2.12.1.Cuerno Uterino. La modificación importante, es con relación al epitelio, siendo regular, con predominio de células cilíndricas, el epitelio esta totalmente regenerado. Las glándulas mostraron un diámetro mayor que el resto, se observa un revestido de epitelio cúbico bajo, estando su luz con secreción granular.

3.2.12.2.Cuerpo Uterino. La superficie endometrial era regular y esta cubierta por epitelio cilíndrico simple. Glándulas y morfología celular similar a la anterior edad.

3.2.12.3.Cuello Uterino. La estructura de la cervix a esta edad es compatible con la de una morfología normal, es totalmente uniforme, se observa glándulas con secreción abundante.

Para este día el estudio determina que el proceso de regeneración endometrial es completo no hay la presencia de epitelio cubico o plano, se encuentra totalmente restaurado resultado que es similar a lo sucedido con la yegua en donde el útero esta apto para una nueva gestación. (Andrews and McKenzie ,1941)

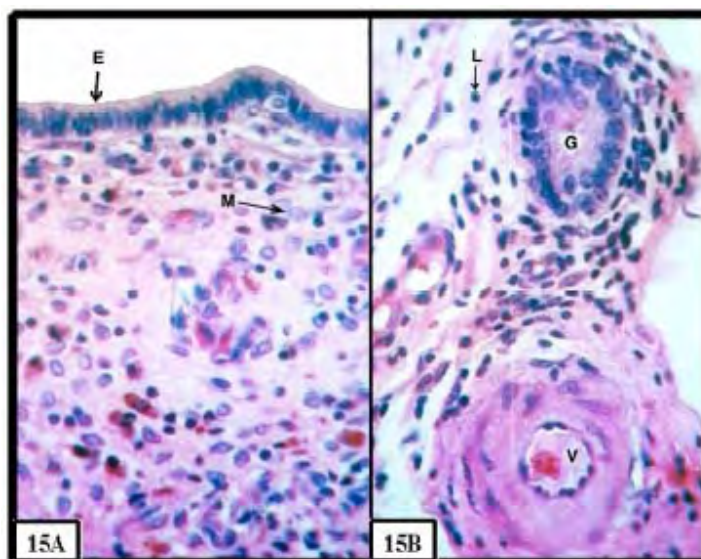


Figura 15.- Cuerno Uterino 19 días Postparto.

Se observa el endometrio en 15A cubierta por células cilíndricas uniformemente (E). vea en 15B glándula uterina (corte transversal) (G), macrófago (M), linfocito(L), vaso sanguíneo con acumulo eritrocítico (V). Colorac. H y E, 15A,B, 40X.

3.2.13. Día 20.

3.2.13.1.Cuerno Uterino. Hay un mayor número de unidades glandulares de recorrido sinuoso. La región profunda se encuentra ocupando un tercio inferior del endometrio y próximo al epitelio existe un gran acumulo de macrófagos.

3.2.13.2.Cuerpo Uterino. La superficie es mas regular presento un epitelio cilíndrico, hay una disminución del estrato celular sub epitelial.

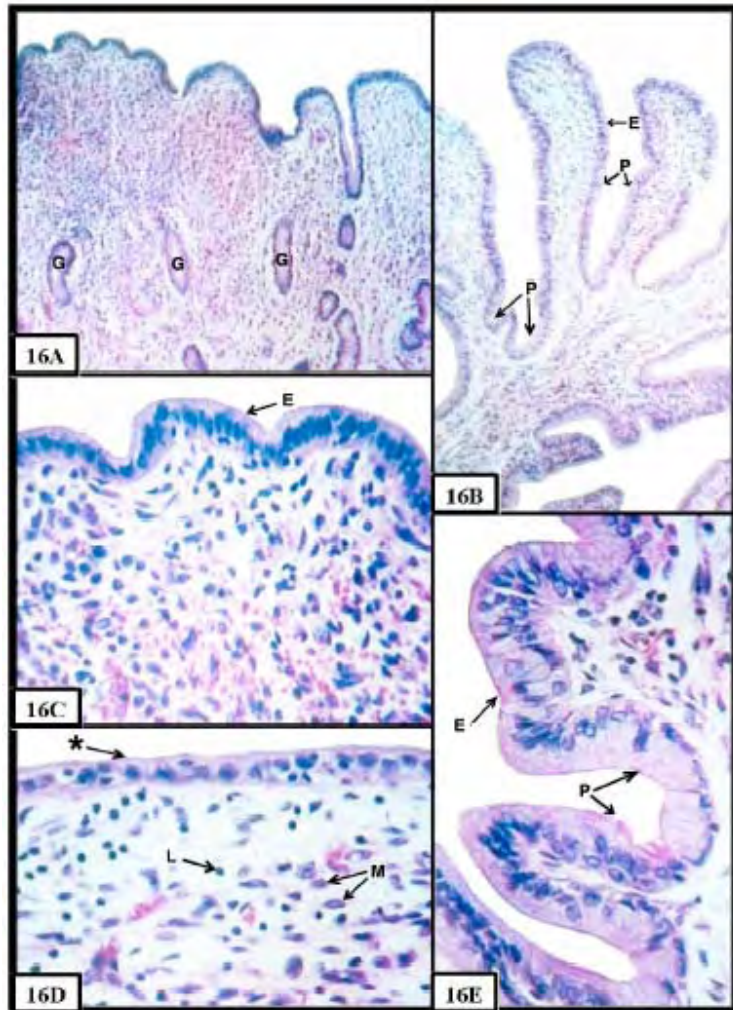
3.2.13.3.Cuello Uterino. El epitelio cervical es cilíndrico, uniforme y organizado, con abundante citoplasma, presencia de secreción en el lumen cervical.

Para este día (Palmer, 1965) en la cerda, reporta que el proceso de regeneración es completo, momento que es capaz de mantener una nueva gestación, resultado que es similar en la yegua (Andrews and McKenzie, 1941) y en la alpaca, esto se debe al tipo placenta que se tiene en ambas especies que es de tipo epiliorciorial (Hafez, 1996), lo contrario sucede en los ruminantes, (vaca, oveja, cabra) que tienen placenta del tipo sindesmocorial, por consiguiente el proceso involutivo tiene mayor tiempo de duración.

Figura 16.- Cuerno Uterino, Cuerpo Uterino, Cervix, 20 días pp

Presencia de de mayor de unidades glandulares (G) se observa en 16A, endometrio con células cilíndricas (E) en 16C; el cuerpo uterino(16D) muestra epitelio cúbico (*), linfocitos (L), macrófagos (M); cervix con epitelio cilíndrico organizado (E en microfotografía 16BE y pliegues cervicales bien definidos (P).

Colorac. H y E, 16A, B, 10X, 16C,D,E 40X.



3.2.14. Día 25.

3.2.14.1.Cuerno Uterino. El epitelio era cilíndrico, las glándulas están disminuidas en diámetro, el estrato celular se reduce en número de células.

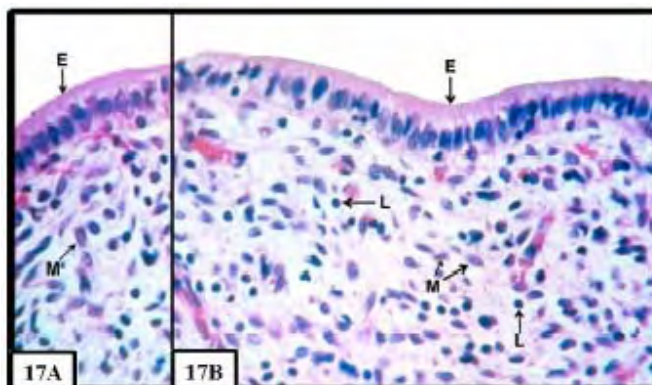
3.2.14.2.Cuerpo Uterino.- La superficie es mas regular, presentó un epitelio de cúbico a cilíndrico.

3.2.14.3.Cuello Uterino. Existe en la lamina propia presencia de macrófagos, las glándulas están igual que el cuerno uterino.

En este día la regeneración endometrial en la alpaca es completa a diferencia de lo que sucede en la vaca que algunas carúnculas están cubiertas por epitelio, pero otras tienen

desnudo el centro con focos prominentes de linfocitos (Rasbech, 1968). En la oveja para este día, la superficie epitelial no esta regenerada (Foote and Call, 1969).

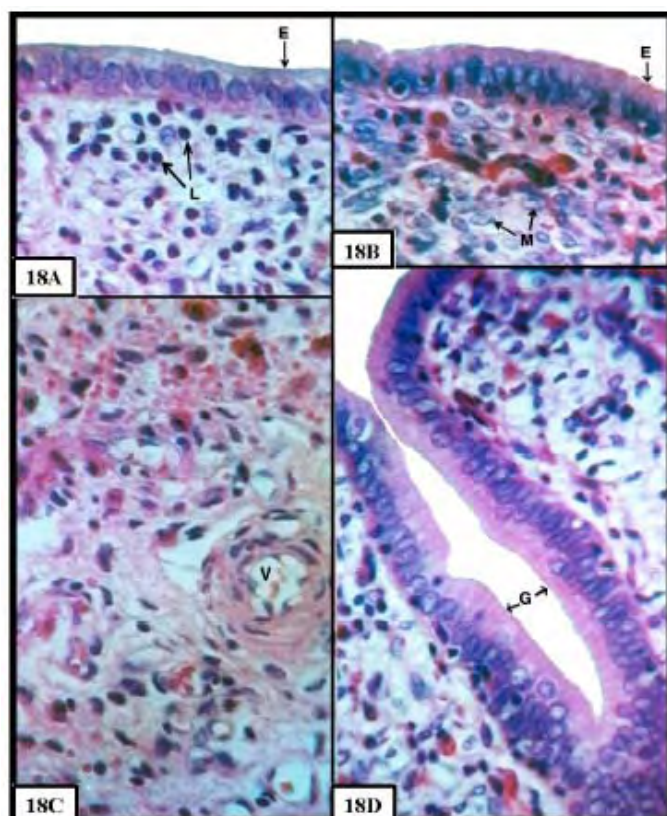
Figura 17.- Cuerno Uterino 25 días Postparto. - Epitelio endometrial cilíndrico (E), con abundante citoplasma (17AB); linfocitos (L), macrófagos (M). Colorac. H y E, 17A, B 40X.



3.2.15. Día 30.

3.2.15.1. Cuerno Uterino. El epitelio era cilíndrico, en la parte próxima al epitelio, existe un mayor acumulo de linfocitos frente al resto del endometrio, las glándulas están reducidas en diámetro y son sinuosas, la vascularización reducida en diámetro.

En el cuerno derecho el epitelio es cilíndrico en su totalidad, las glándulas son reducidas.



3.2.15.2. Cuerpo Uterino. El endometrio esta cubierto por células cilíndricas, las glándulas eran reducidas en tamaño, de curso sinuoso. El epitelio glandular mostró células cúbicas a cilíndricas.

3.2.15.3. Cuello Uterino. Sin cambio, se observó regiones con epitelio cilíndrico, de abundante citoplasma, con gran cantidad de infiltrado en la lamina propia, el citoplasma exhibió características de células en proceso de secreción.

En el presente estudio encontramos que a los 30 días el endometrio esta totalmente cubierto por células cilíndricas, característica que es parecida en la vaca, con numerosos macrófagos y focos linfocíticos en el estroma caruncular (Rasbech, 1968).

Figura 18- Cuerno Uterino 30 días Postparto. - En las microfotografías 18ABCD se observa el epitelio endometrial cilíndrico (E), acumulo linfocitario cerca al epitelio (L), macrófagos próximo al epitelio (M), vaso sanguíneo (V), glándula uterina con epitelio cilíndrico y núcleo basal (G). Colorac. H y E, 18A, B, C, D, 40X.

IV. CONCLUSIONES

4.1. ASPECTO MACROSCÓPICO.

1. Durante el primer periodo del proceso involutivo se produce la mayor reducción, es menor en el segundo y mínimo en el tercer periodo. La disminución del peso del útero fue de: 71.07 % (385.25 g), 25.54% (138.55 g), 3.42% (18.6 g); cuerno derecho: 55.26% (37.55 g), 38.63% (26.25 g), 6.11% (4.15 g); cuerno uterino izquierdo: 75.50% (159.5 g), 19.58% (41.25 g), 4.92% (10.40 g); cuerpo uterino: 76.60% (87.25 g), 17.08% (19.45 g), 6.32% (7.2 g); cervix: 76.60% (87.25 g), 17.08% (19.45 g) y 6.32% (7.2 g) al primer, segundo y tercer periodo sucesivamente.
2. La reducción de la longitud del cuerno derecho fue de: 36.05% (2.65cm), 39.46% (2.9cm), 24.49 % (1.8 cm); cuerno uterino izquierdo: 67.8% (14.3 cm), 22.46% (4.75 cm) 9.69% (2.05 cm); cuerpo uterino: 40.90% (1.73 cm), 49.64% (2.1cm) y 9.49% (0.4cm) al primer, segundo y tercer periodo, respectivamente.
3. La secuencia de reducción del diámetro proximal del cuerno uterino derecho fue de: 42,0 % (1.05 cm), 42%(1,05 cm), 16% (0.4 cm); del diámetro medial: 58,52%(1,34 cm), 28,38% (0,65 cm), 13,10% (0,30 cm); para el diámetro distal: 63,77% (1,32 cm), 24,15% (0,5 cm), 12,08% (0,2 cm); del diámetro proximal del cuerno uterino izquierdo fue de: 69,90%(3,6 cm), 26,22% (1,35 cm), 3,88% (0,2cm); del diámetro medio, 73,12% (3,4 cm), 21,51% (1,0 cm), 5,37% (0,25 cm); la secuencia del diámetro distal; 68,52% (1,85 cm), 20,37% (0,55 cm), y 11,11% (0,3 cm), para el primer, segundo y tercer periodo, correspondientemente.
4. La reducción del volumen del útero fue de 64,29% (270 ml), 32,14% (135,0 ml), 3,57% (15 ml) en el primer, segundo y tercer periodo respectivamente.

4.2. ASPECTO MICROSCÓPICO

1. Durante los primeros seis días la superficie endometrial es irregular, la dominancia es de un epitelio pavimentoso, mayor cantidad de estroma, con elevado volumen de tejido colágeno, pero a partir del sexto día, se observa un cambio regenerativo, quedando el epitelio endometrial mas uniforme con escasas proyecciones, observación esta que coincide con el cambio en el peso del útero disminuido que resulta ser altamente significativo (PE 0.01).
2. A partir del día 6 al 12 pp. la superficie endometrial es irregular, con algunas áreas con epitelio pavimentoso y cúbico, lo cual coincide con el cambio en el peso del útero, que resulta ser altamente significativo en la reducción de peso y volumen del mismo (PE 0.01).
3. Del día 13 al 18 pp, se observó, que todavía existen pequeñas áreas con epitelio pavimentoso y la superficie es algo irregular, observación esta que coincide con la disminución en el peso y volumen del útero, el cual es significativo (PE 0.01).
4. A partir del día 19 al 25 pp. , la superficie endometrial se hace regular, instalándose un epitelio cilíndrico. Estos cambios coinciden con la disminución en el peso y volumen del útero, que son altamente significativos (PE 0.01); sin embargo a partir del día 25, el útero aún pierde de peso, pero que es ínfimo (7.15 g., 1.32%), lo que quiere decir que el tejido uterino a quedado restaurado a los 30 días postparto, aproximadamente.

41

V. BIBLIOGRAFÍA CITADA

1. · ANDREWS, F.N. and MCKENZIE, F. F. (1941). Estrus, ovulation, and related phenomena in the mare. Res. Bull.Mo., Agric. Exp. Stn. 329.
2. · APAZA, M. A. (1995) "Evolución Histológica por Biopsia de la Función Endometrial en Alpacas Huacaya". Tesis para optar el Título de Médico Veterinario y Zootecnista, UNA-Puno.
3. · ARTHUR. G. (1975). Veterinary reproduction and obstetrics 4th ed. Baillere. London.
4. · ARCHBALD, I., F. (1972). A sequential histological study of de postpartum bovine uterus. Reprod. Fertil. 29: 133-329.
5. · BANKS, W, J. (1996). Histología Veterinaria Aplicada. 2da. Ed. El Manual Moderno, S.A. de C.V. México, D.F. - Santa fe de Bogota. 221-224.
6. · BRAVO, W. (2002). The Reproductive Process of South American Camelids. Library of Congress Cataloging. USA.
7. · CALL, J. (1976). Postpartum uterine and ovarian changes and estrus behavior from lactation effects in normal and hormone-treated ewes. Theriogenology 6: 495-501.
8. · ELEY, D.S., THATCHER, W.W., HEAD, H.H. (1981) J. Dairy Sci. ,64, 312.
9. · DELLMAN, H y BROWN, E. (1976). Histología Veterinaria, ed. Acribia, España.
10. · FERNADEZ BACA, S. (1971). La Alpaca Reproducción y Crianza. Boletín Divulgación No 7 IVITA Lima- Perú.
11. · FERNANDEZ BACA, S. (1979). Estudio de la Reproducción en la Alpaca. Cuarto Boletín Extraordinario del Instituto de Investigaciones Tropicales y de Altura (IVITA). Facultad de Medicina Veterinaria, UNMSM. Lima, Perú.
12. · FOOTE, W, C., and J, W, CALL (1969). Postpartum changes in the uterus a blood of ewes during the anestrous season. J.Anim. S. 29: 190.
13. · GARCIA, M. (1982). Reproductive function during the postpartum period in the cow. A review of the literature. Nord. Veterinae med. 34: 264-275.
14. · GARCIA, M., and K. LARSSON (1982). Clinical findings in post partum dairy cows. Nor. Veterinae med. 34: 255-263.
15. · GIER, H. T., and G. B. MARION (1968). Uterus of the cow after parturition: Involution changes. Am. J. Vet. Res. 29: 83-90.
16. · GYGAX, A, P. (1979). Clinical, microbiological and histological changes associated with uterine involution in the mare. J. Fertil. Suppl. 27: 571-578.
17. · HAFEZ, E.S.E. (1989). Reproducción e Inseminación Artificial en Animales. Editorial Interamericana. Mexico.
18. · HOLGADO, D. Y CONDORENA, N. (1987). Mapeo Agrosto Edafólico de los Pastizales del Centro Nacional de Camélidos La Raya. Rev. Proyecto de Desarrollo de la Crianza de Alpacas. IVITA COTESU. Lima Perú. P: 43-51.
19. · HOLY, L. (1983). Biología de la Reproducción Bovina, Editorial Acribia España.
20. · INRENA, (1995). Mapa Ecológico del Perú, Guia Explicativa, Ministerio de Agricultura. Lima, Perú.
21. · KENNETH, Mc. (1987). Reproductive pathology of domestic mammals. Academic press, Inc.London, Toronto, New York.
22. · KINDAHL, H., DQUIST, L. E., LARSSON, K. (1982). Factors influencing fertility in the postpartum cow, eds. H. Karg, pp173, 196. The Hague: Martinus Nijhoff.
23. · MAKOWSKI, E. L. (1968). Maternal and fetal vascular nets in placentas of sheep and goats. Am. J. Obstetric. Gynecology. 100: 283-288.

24. · MARION, G. B., NORWOOD J.S and GIER H: T (1968). Uterus of the cow after parturition: Factors affecting regression. Am. J. Vet. Res. 29: 71-75.
25. · MIRANDA, F. (1990). Evaluación Edafo-Agrostológicas de Praderas Naturales del Centro Experimental Quimsachata. Tesis Ing, Agro. UNA-Puno-Perú.
26. · MORROW, D. (1969). Postpartum ovarian activity and uterine involution in dairy cattle. J. Am. Vet. Assoc. 149: 1596-1609.
27. · NOVOA, C. Y FLORES, A. (1991). Producción de Rumiantes Menores, con auspicio a la investigación colaborativa (SR-CRSP) Lima, Perú.
28. · ONERN, (1975), Programa de Inventarios y Evaluación de los Recursos Naturales del Departamento de Puno. Lima-Perú. Cap.II
29. · PALMER, W. (1965). Macroscopic observations on the reproductive tract of the sow during lactation and early post weaning. J. Animal. Sci. 24: 1117-1125.
30. · RASBECH, N. O. (1958). The normal involution of the uterus of the cow. Nord. Veterinae med, 2: 655-687.
31. · RUTTER, B. (2003). Puerperio en la Vaca. Journal. Universidad de Buenos Aires - Argentina.
32. · SALISBURY, G.: VANDERMARK, L.; LODGE, R.; (1978). Fisiología de la Reproducción e Inseminación Artificial de los Bovinos, Editorial Acribia, Zaragoza, España.
33. · SOLÍS, R. (1997). Producción de Camélidos Sudamericanos. Imprenta Rios S.A. Huancayo, Perú.
34. · SUMAR, J. (1984). Fisiología Reproductiva de la Alpaca, Bol. Cientif, de la Alpaca Nro 1 I.V.I.T.A. La Raya Cusco-Perú.
35. · SUMAR, j (1972). Fisiología Reproductiva Post parto en Alpacas. I.V.I.T.A. Univ. Nac. Mayor de San Marcos. Lima –Perú.
36. · UREN, A. W. (1935). Involution of the uterine mucosa in the ewe. Mich., Exp. Stn. Tech. Bull. 144: 1-64.
37. · VAN WYCK, L. (1972). Involution of the postpartum uterus of the ewe. J.S. Afr. Vet. Assoc. 43: 19-26.
38. · WAGNER, W. C., and HANSEL, W. (1969). Reproductive physiology of the postpartum cow, J. Reproduc. Fertil. 18: 493-500.
39. · ZIRENA, B. (1978) "Descripción Macro-microscópica del Aparato Reproductor Femenino de la Alpaca (Lama pacos)". Tesis para optar el Título de Médico Veterinario y Zootecnista. UNA-Puno.
40. · ZEMJAMIS, R. (1996) Preproducción Animal, Diagnóstico y Técnicas Terapéuticas Editorial Limusa S.A. México.

Trabajo recibido el 14/01/2006, nº de referencia 070615_RED VET. Enviado por su autor principal.
Publicado en [Revista Electrónica de Veterinaria REDVET®](#), ISSN 1695-7504 el 01/07/06.

[Veterinaria.org®](#) - [Comunidad Virtual Veterinaria.org®](#) - Veterinaria Organización S.L.®

Se autoriza la difusión y reenvío de esta publicación electrónica en su totalidad o parcialmente, siempre que se cite la fuente, enlace con Veterinaria.org –<http://www.veterinaria.org/> y [REDVET®](#) <http://www.veterinaria.org/revistas/redvet> y se cumplan los requisitos indicados en [Copyright](#) 1996 -2006