



Complemento fotográfico de la guía de
Trabajos Prácticos de

EXTERIOR

Producción Equina

FAV – UNRC

2006

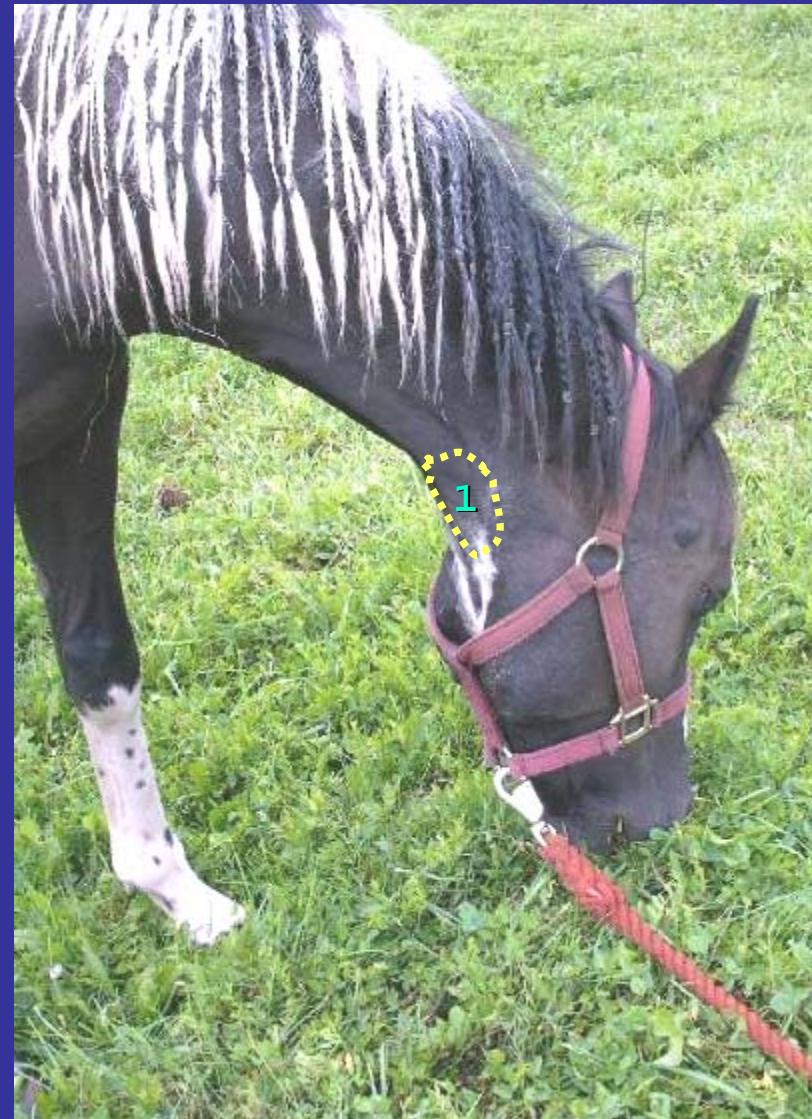Región de la Cabeza



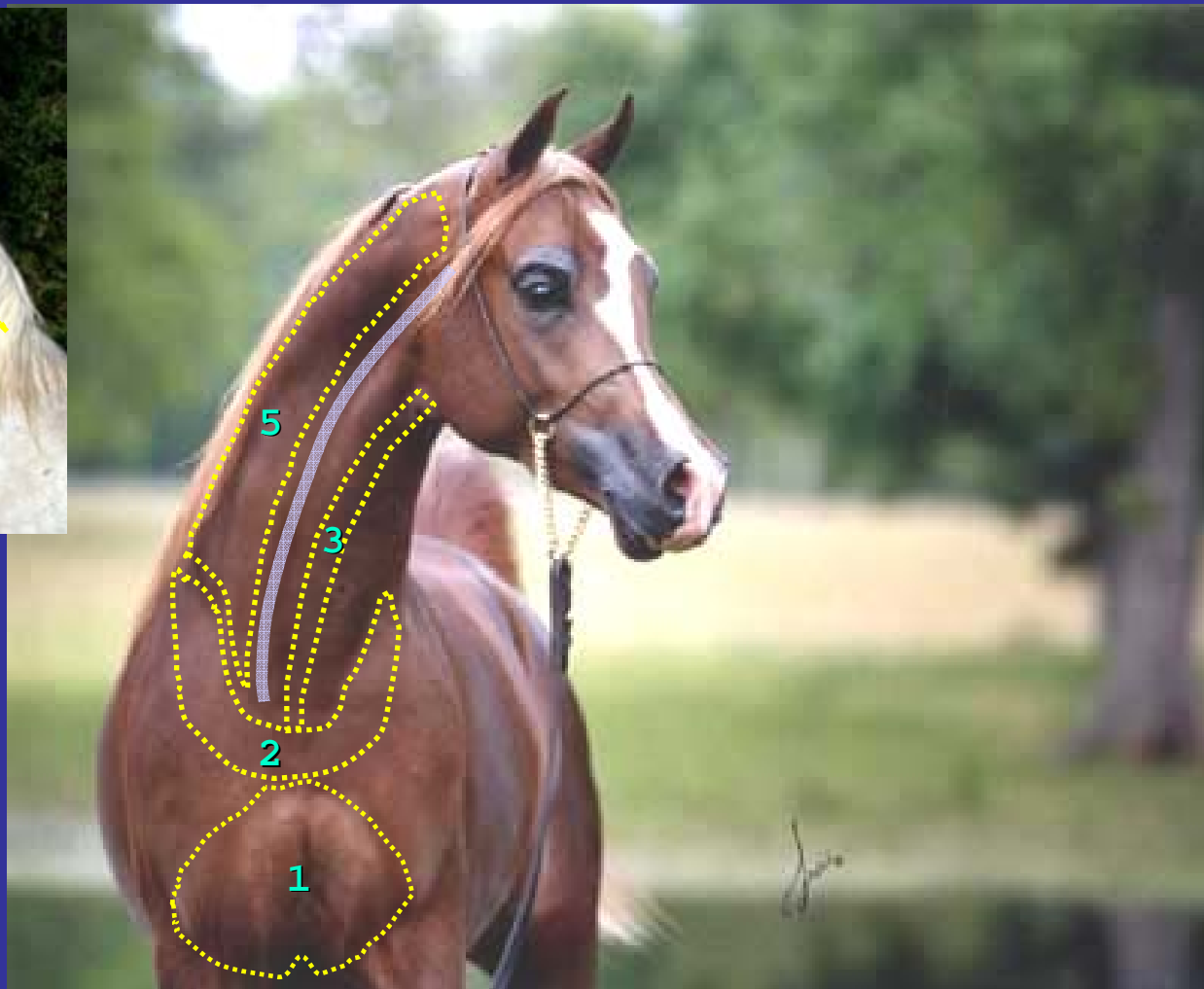

SUBREGIONES:

1. Frente.
2. Nasal.
3. Sienes.
4. Cuencas ó saleros.
5. Órbita.
6. Orejas.
7. Punta de la nariz.
8. Carrillo.
9. Ollar.
10. Boca.

Región de la Cabeza



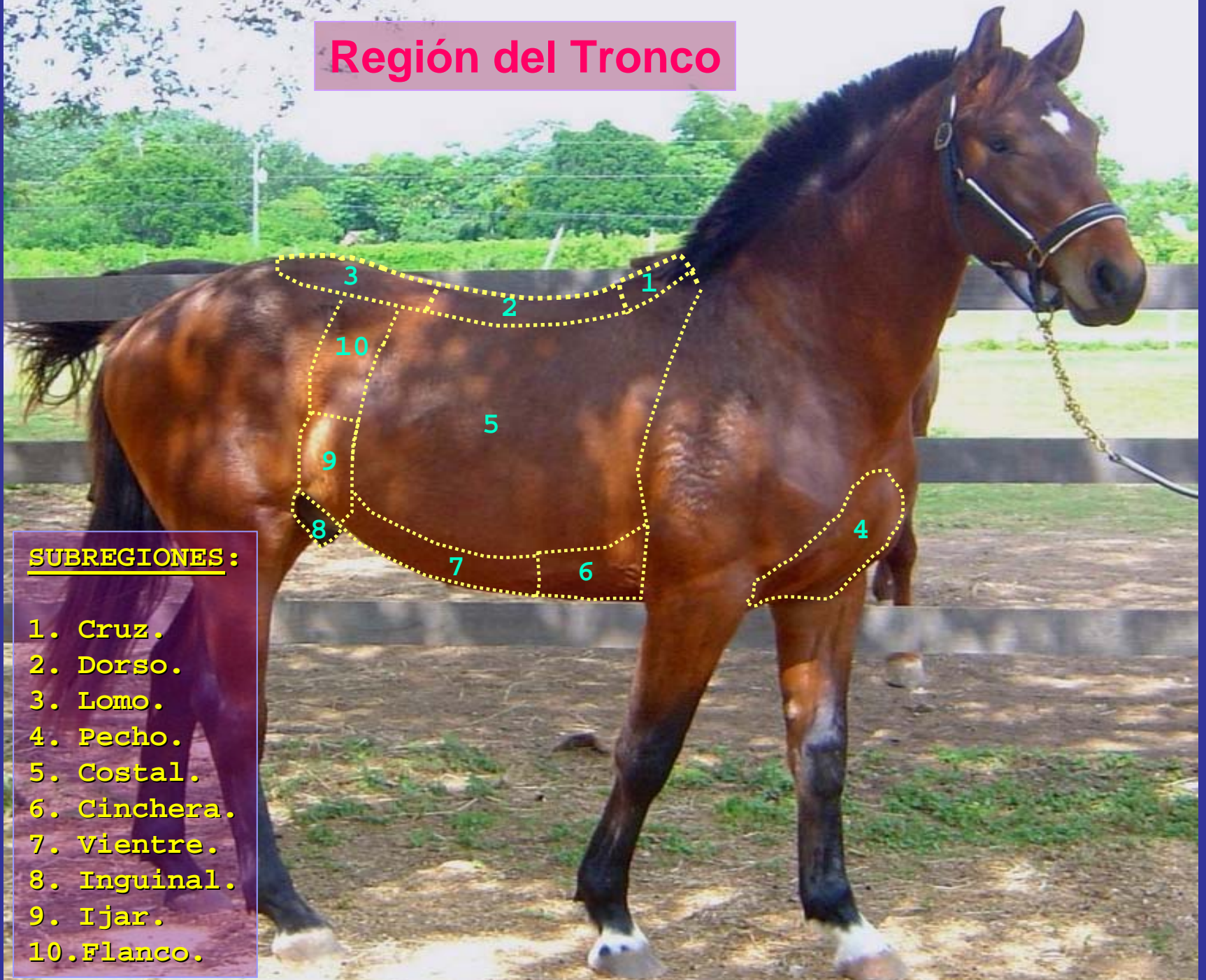Regiones del Cuello y Tronco



SUBREGIONES:

1. Pecho.
2. Base del cuello.
3. Borde traqueal.
4. Borde la crinera.
5. Tabla.
Surco Yugular.

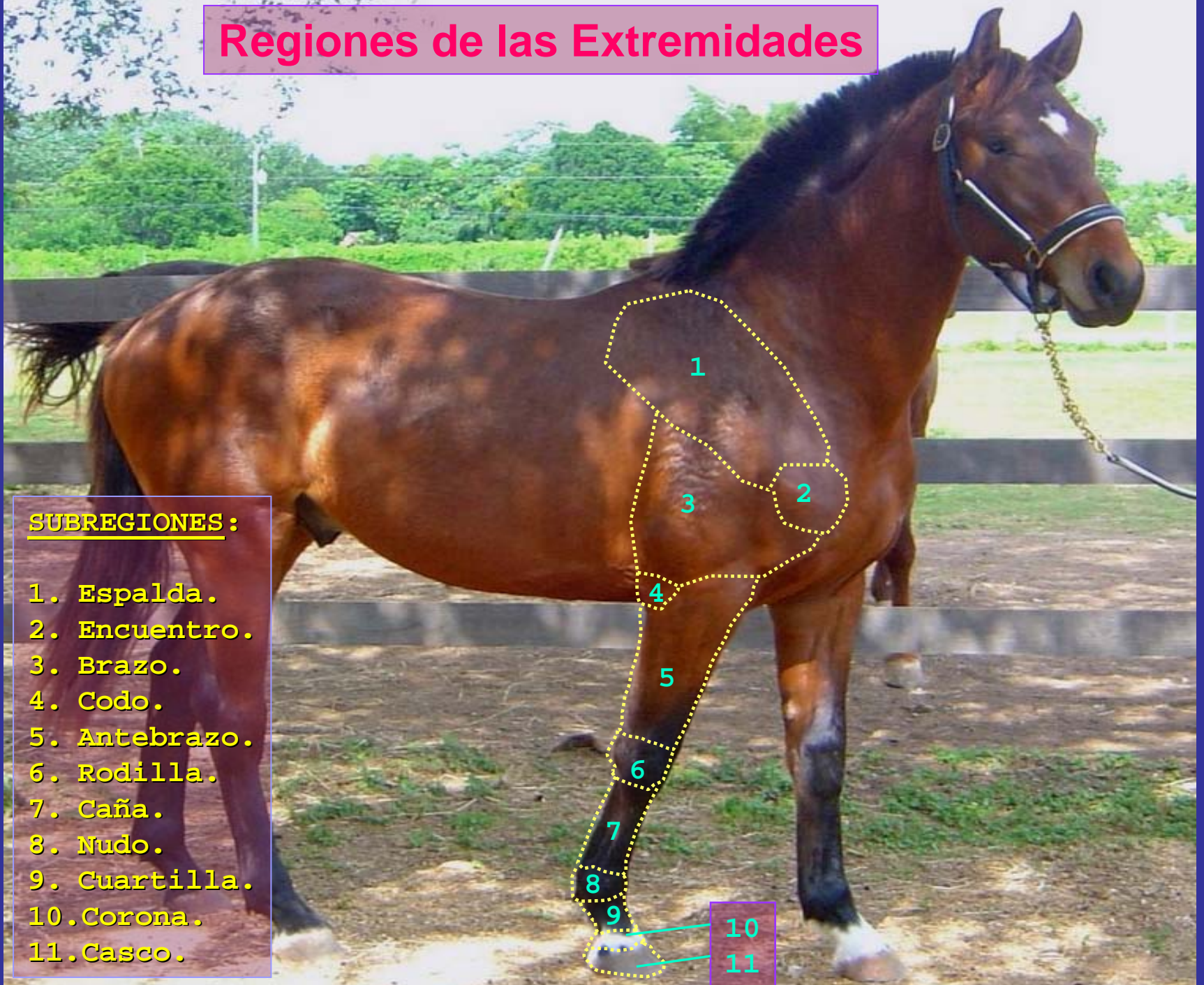Región del Tronco



SUBREGIONES:

1. Cruz.
2. Dorso.
3. Lomo.
4. Pecho.
5. Costal.
6. Cinchera.
7. Vientre.
8. Inguinal.
9. Ijar.
10. Flanco.


Regiones de las Extremidades



SUBREGIONES:

1. Espalda.
2. Encuentro.
3. Brazo.
4. Codo.
5. Antebrazo.
6. Rodilla.
7. Caña.
8. Nudo.
9. Cuartilla.
10. Corona.
11. Casco.

Regiones de las Extremidades



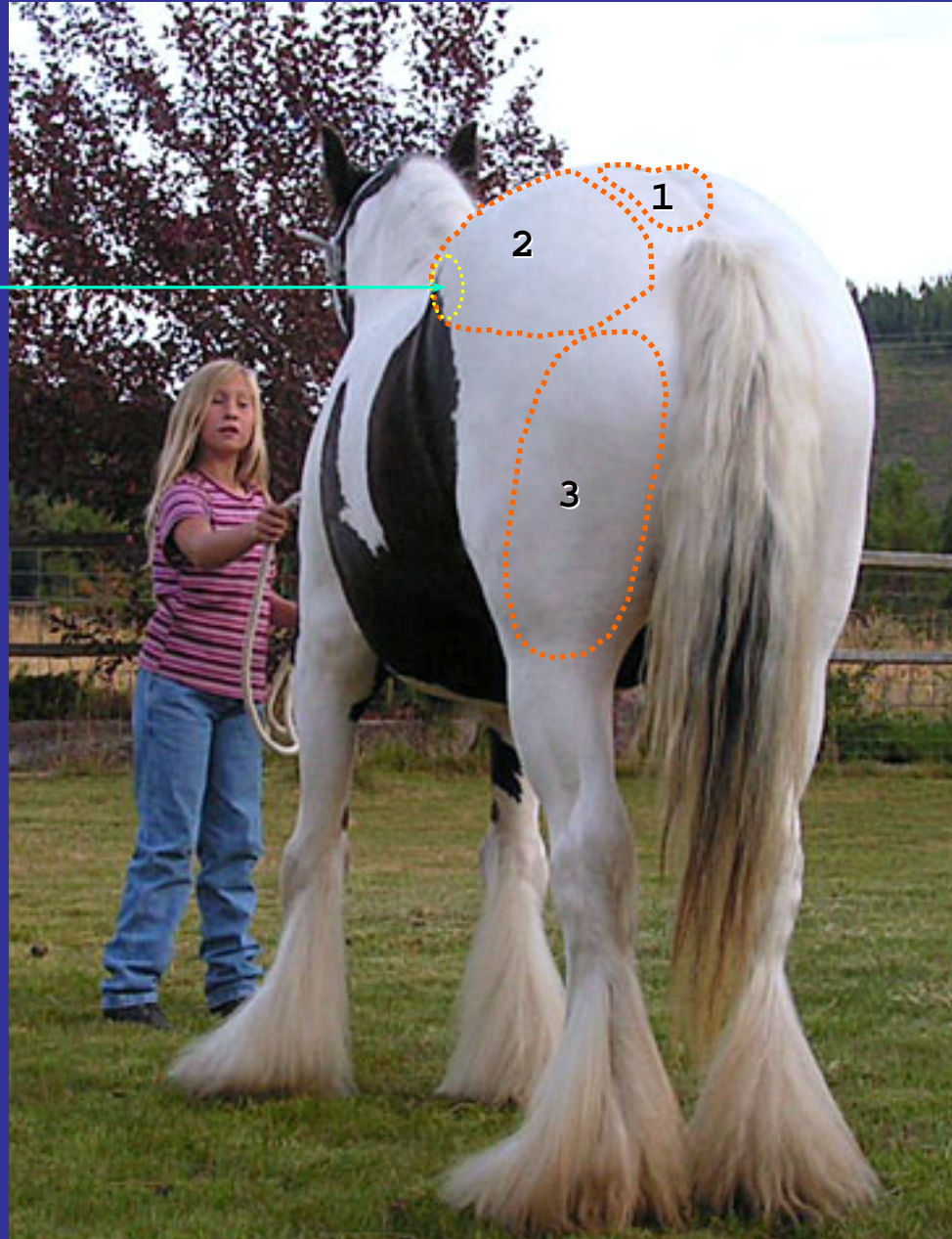
Punta
de anca.

SUBREGIONES:

1. Anca.
2. Grupa.
3. Nalga.
4. Muslo.
5. Babilla.
6. Pierna.
7. Garrón.
8. Caña.
9. Nudo.
10. Cuartilla.
11. Corona.
12. Casco

Regiones de las Extremidades

Punta
de anca.



SUBREGIONES:

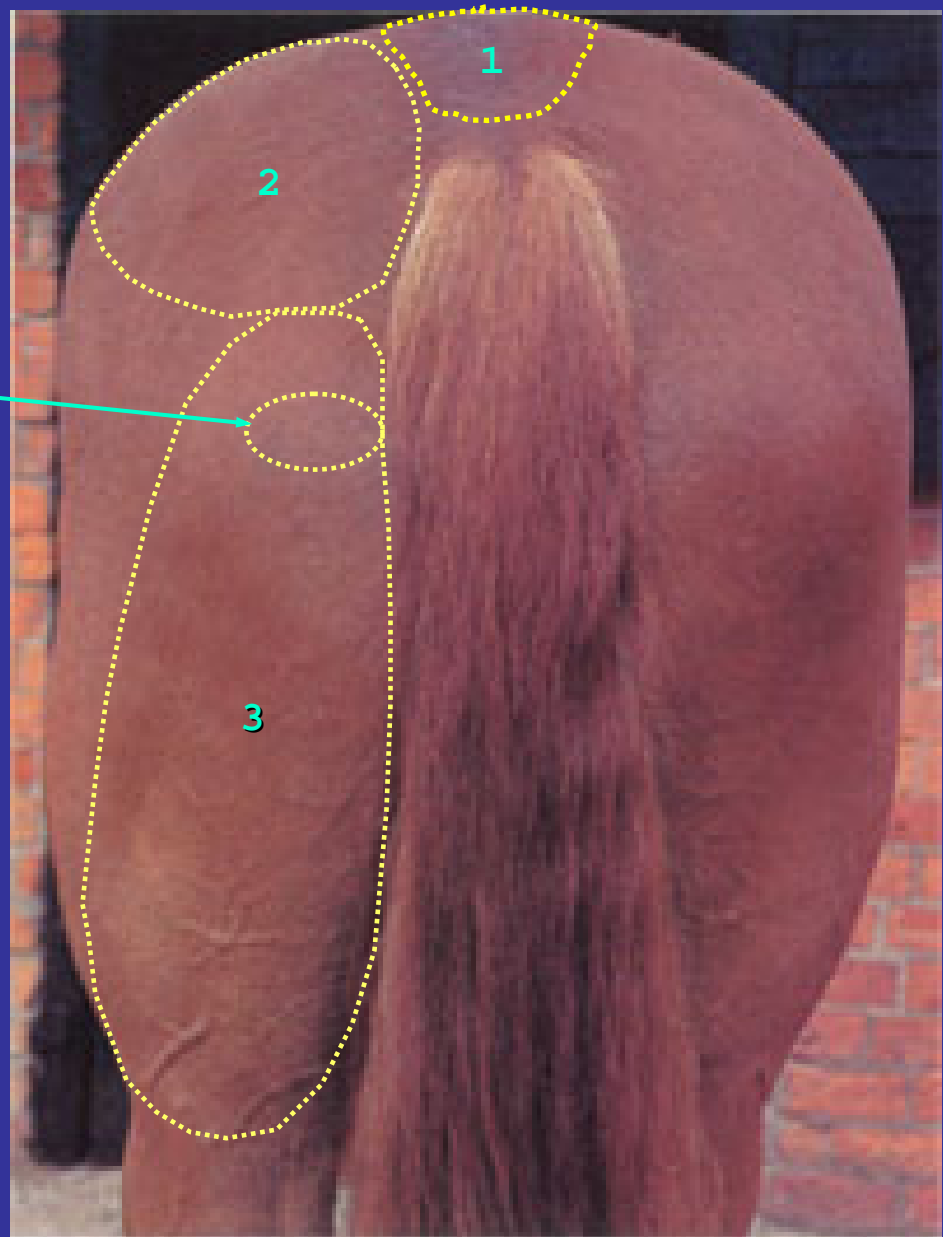
1. Grupa.
2. Anca.
3. Nalga.

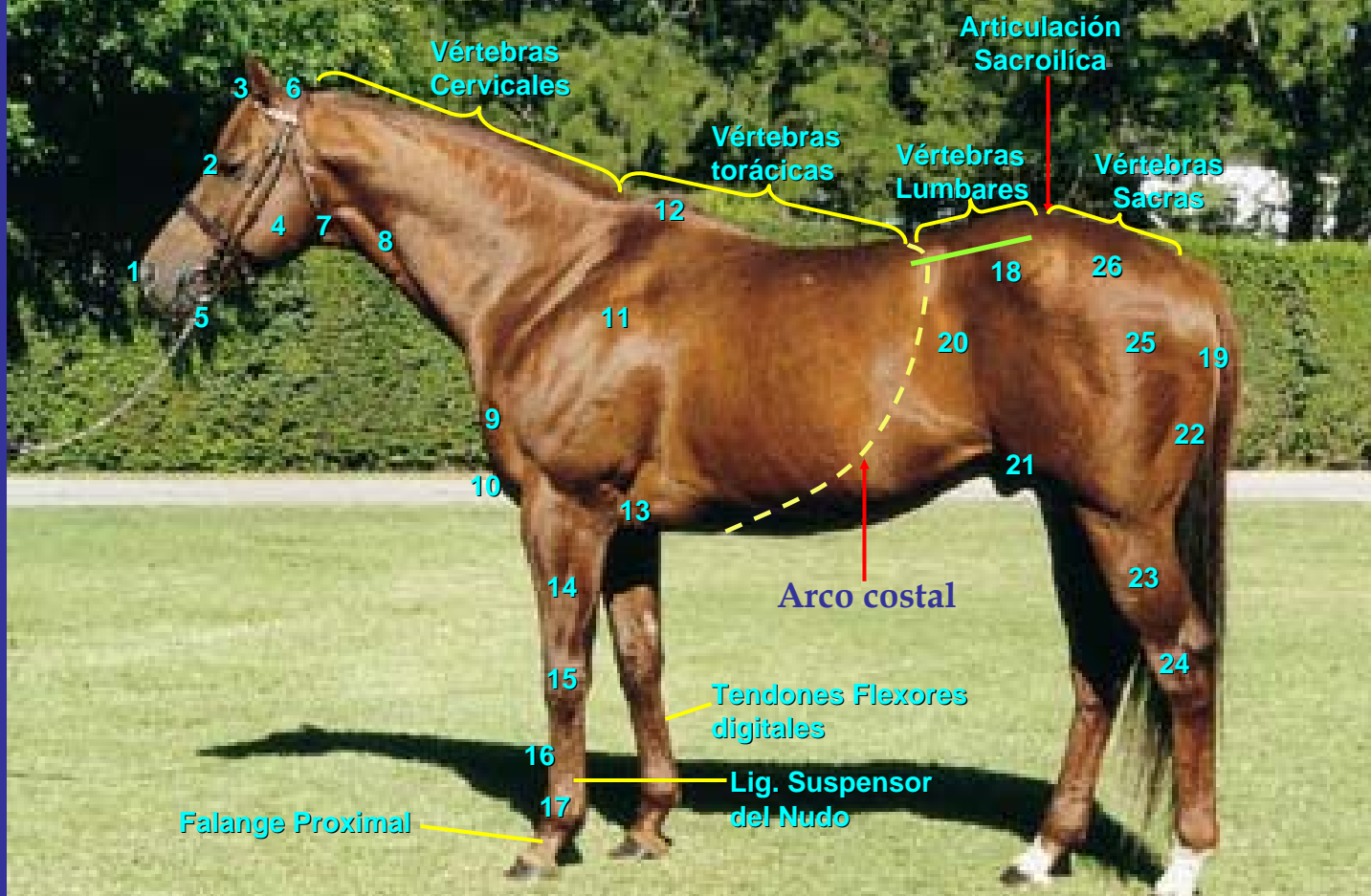
Regiones de las Extremidades

Tuberosidad
Isquiática.

SUBREGIONES :

1. Grupa.
2. Anca
3. Nalga.





- | | | |
|---|---------------------------------|---|
| 1. Orificio nasal. | — Apófisis transversas lumbares | 14. Región del antebrazo: Radio y ulna, con los músculos asociados. |
| 2. Ojo. | | 15. Articulaciones carpianas. |
| 3. Pabellón auricular. | | 16. Región metacarpiana. |
| 4. Región masetérica. | | 17. Articulación metacarpofalángica-sesamoideana. |
| 5. Región mentoniana | | 18. Tuberosidad coxal |
| 6. Protuberancia occipital externa. | | 19. Tuberosidad isquiática. |
| 7. Región laríngea. | | 20. Fosa del Ijar. |
| 8. Surco yugular. | | 21. Articulación femorotibiorrotuliana. |
| 9. Articulación escapulohumeral. | | 22. Región de la nalga: músculos semitendinoso y semimembranoso. |
| 10. Región pectoral. | | 23. Tibia y peroné; y músculos asociados. |
| 11. Espalda: Escápula y músculos asociados | | 24. Articulaciones del tarso. |
| 12. Cruz: Apófisis espinosas, primeras 4 vért. Torácicas. | | 25. Articulación coxofemoral. |
| 13. Punta del codo: Tuberosidad olecraniana. | | 26. Región glútea |

Posibles regiones para inyecciones intramusculares



* Sitio de mayor uso

