

ODONTOLOGÍA EN EQUINOS: GENERALIDADES E IMPORTANCIA EN MEDICINA VETERINARIA

Lina Marcela Rodríguez Jiménez¹ y Andrea del Pilar Uribe Díaz². 2011. Revista de Medicina Veterinaria, Bogotá, N° 22.

¹Méd. Vet., Universidad de La Salle. linamarcelarod@hotmail.com

²Méd. Vet., MSc, PhD. Profesor Asociado, Universidad de La Salle. anduribe@unisalle.edu.co

www.produccion-animal.com.ar

RESUMEN

A través del tiempo, los equinos han evolucionado tanto anatómicamente como en sus hábitos alimenticios debido a su domesticación, por tanto, su dentición ha cambiado pero es la huella que permite conocer su edad. En la práctica de clínica veterinaria es necesario conocer la estructura y fisiología de la cavidad oral, y la manera como se manifiesta la presencia de alteraciones de orden dental que afectan a los equinos, y de qué forma se debe realizar un correcto examen clínico de dicha cavidad, facilitando el uso de tratamientos preventivos y, en el caso de que exista una afección, llegar a un diagnóstico acertado y posteriormente establecer el tratamiento adecuado. Es importante tener en cuenta que la odontología veterinaria se ha descuidado por parte de los profesionales dejando que sea invadida por empíricos u odontólogos humanos.

Palabras clave: cronometría, erupción, dentición, oclusión.

ODONTOLOGIA EM EQUINOS: GENERALIDADES E IMPORTÂNCIA EM MEDICINA VETERINÁRIA

RESUMO

Através do tempo, os equinos têm evoluído tanto anatomicamente como em seus hábitos alimentares devido a sua domesticação, portanto, sua dentição também mudou, mas continua sendo a pista que permite conhecer a idade do animal. Na prática da clínica veterinária é necessário conhecer a estrutura e fisiologia da cavidade oral, e a maneira como se manifesta a presença de alterações de ordem dental que afetam aos equinos, e de que forma se deve realizar um correto exame clínico da cavidade oral, facilitando o uso de tratamentos preventivos e, no caso de que exista uma afecção, chegar a um diagnóstico acertado e posteriormente estabelecer o tratamento adequado. É importante ter em conta que a odontologia veterinária se descuidou por parte dos profissionais deixando que seja invadida por empíricos ou dentistas especializados em humanos.

Palavras chave: cronometria, erupção, dentição, oclusão.

INTRODUCCIÓN

Los problemas dentales en los equinos son de gran importancia en la práctica veterinaria ya que si no son tomados en cuenta se puede estar incurriendo en dificultades mayores que provoquen grandes daños en el animal; estos problemas se pueden relacionar con la aprehensión de los alimentos, la mala masticación y deglución, y también con el mal uso de los frenos a la hora de trabajar los caballos.

Es importante resaltar que la aparición de alteraciones dentales afecta de diversas formas la salud y compromete la digestión del animal, por tanto, es fundamental tener buen conocimiento práctico de las fórmulas dentarias, la estructura de los dientes y el tiempo de erupción normal de estos, y así emitir el diagnóstico acertado de los principales problemas de la cavidad oral en los equinos (Navarrete, 2008).

El objetivo de esta revisión es destacar la relevancia de realizar tratamientos odontológicos en los equinos, tanto preventivos como curativos, resaltando la importancia de tener el conocimiento y la habilidad suficientes para realizar dichos procedimientos, iniciando desde la estructura anatómica y abordando la fisiología dental, así como también describir el protocolo de examen clínico odontológico y la interpretación de los signos cuando se están presentando enfermedades de tipo dental; por último, enunciar las enfermedades dentales más comunes.

GENERALIDADES ANATÓMICAS Y FISIOLÓGICAS DE LA CAVIDAD ORAL

Los equinos, según su dentición, son clasificados como difiodontos, ya que tienen dos juegos dentales, los temporales o de leche que solo incluyen incisivos y premolares, y dientes permanentes que son secundarios o adultos (Dixon, 2002).

Como mamíferos tienen cuatro grupos de dientes: incisivos, caninos, premolares (PM) y molares (M) desde una vista rostro-caudal; estos dos últimos son confundidos con facilidad ya que morfológicamente son casi idénti-

cos y su función principal es triturar el alimento, por tanto, en muchos casos los premolares y molares se conocen como "dientes de la mejilla" (Baker y Easley, 2005; Pence, 2002).

Cada grupo de dientes tiene ciertas características morfológicas y, por ende, tienen una función que los caracteriza. Los incisivos son específicos para la aprehensión y el corte de los alimentos, los caninos son empleados en caso de defensa o ataque, y los premolares y molares actúan como molinos para triturar lo que el equino ha ingerido (Baker y Easley, 2005).

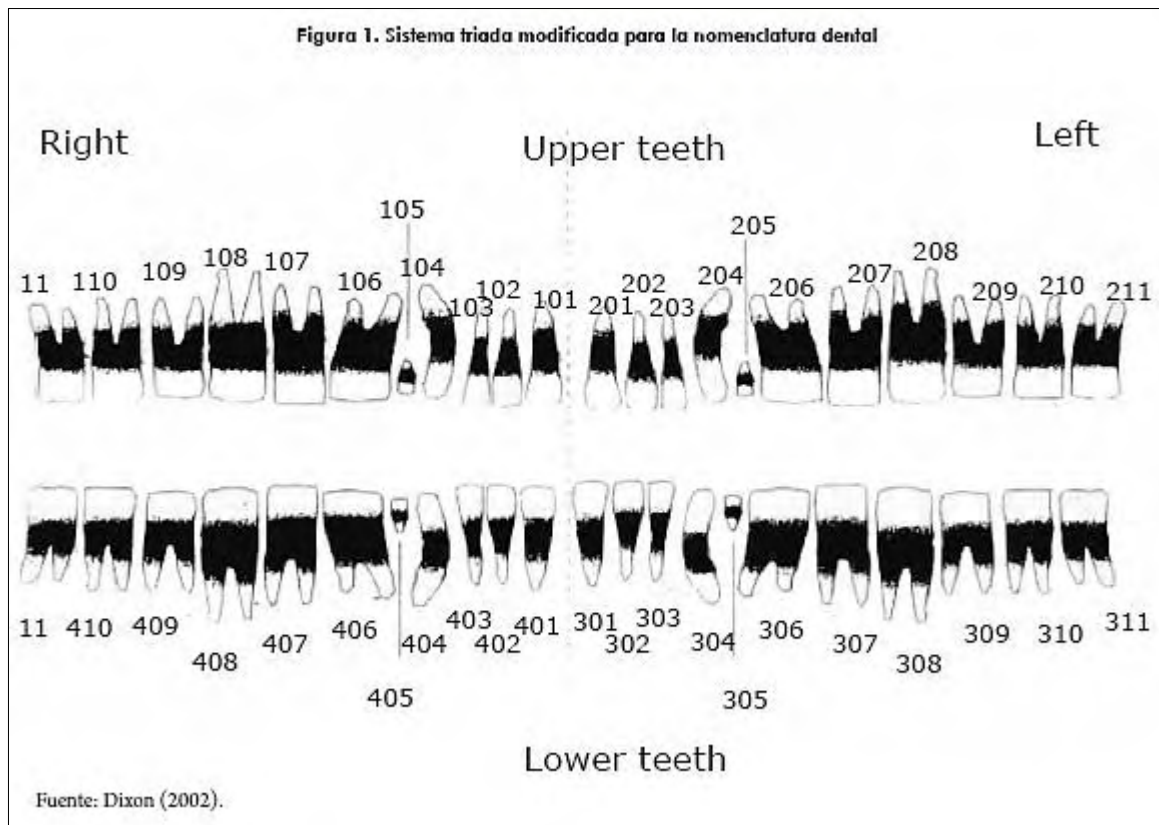
Estos se distribuyen de manera distinta en la dentición decidua y permanente, si se comparan con el ser humano, y en algunos equinos se puede encontrar un diente típico de la especie conocido como diente de lobo (Ardila y Montoya, 2009).

La dentición decidua contiene seis incisivos superiores, seis molares superiores, seis incisivos inferiores y seis molares inferiores (Ardila y Montoya, 2009).

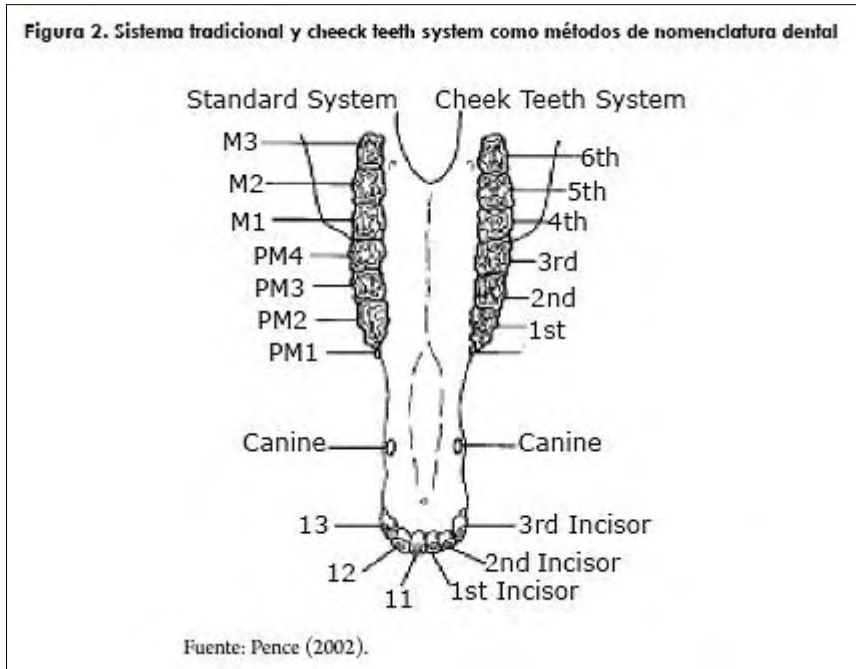
En los permanentes la fórmula dental está constituida por 36 o 44 dientes, de acuerdo con la presencia y el número de caninos o premolares (dientes de lobo) (Townsend et ál., 2008, Dixon 2002). Además, en los adultos los caninos, el diente de lobo y los molares no tienen dientes precursores o deciduos (Dixon, 2002).

NOMENCLATURA DENTAL

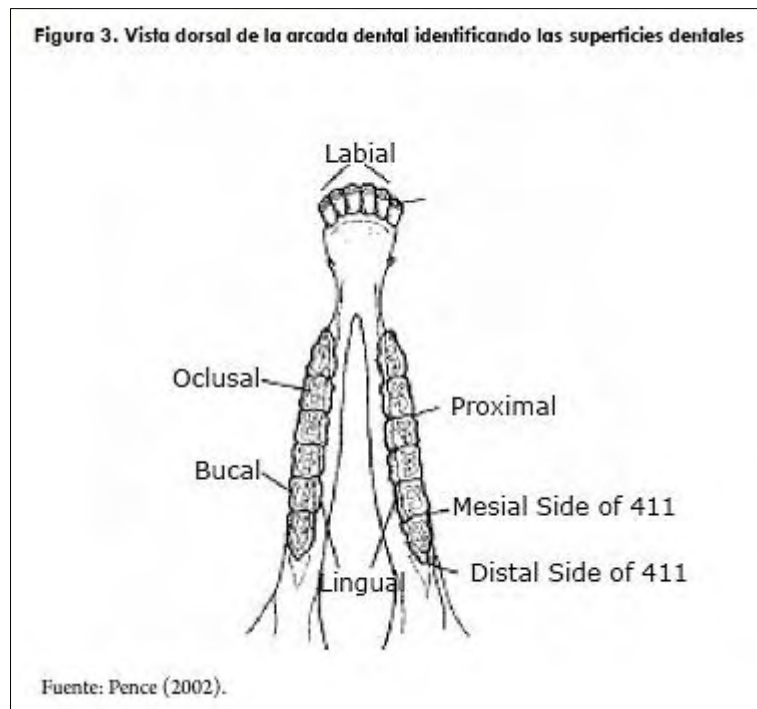
A diferencia de la nomenclatura dental humana, la equina, regida por el sistema triada modificada ([figura 1](#)) (Dixon, 2002) usa tres dígitos para identificar cada diente, numerando cuatro cuadrantes en el sentido de las manecillas del reloj, iniciando desde el 101, que corresponde al incisivo central derecho, hasta el 411, que identifica el tercer molar inferior derecho (Ardila y Montoya, 2009; Dixon, 2002).



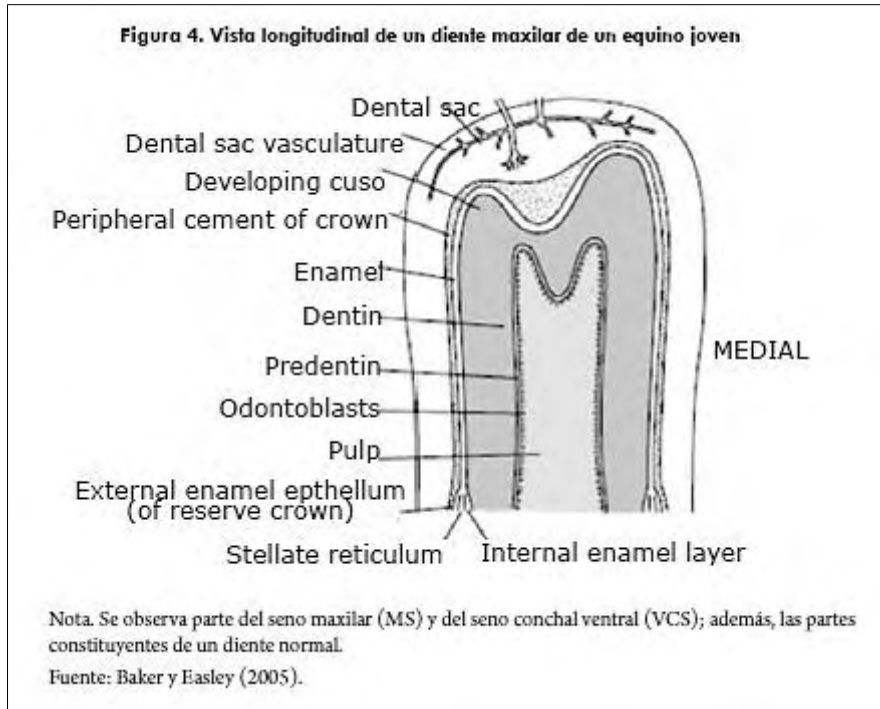
Otros tipos de nomenclatura son el sistema tradicional, en donde se numera por grupo dental, usando la letra inicial y su número correspondiente, desde el I1 hasta el M3; y por último, otra forma de numerarlos es incisivos del 1 al 3, canino, diente de lobo (si se encuentra presente) y premolares y molares del 1 al 6 ([figura 2](#)) (Pence, 2002).



Las superficies dentales, al igual que la ubicación de los dientes, son importantes en el momento de evaluar una patología presente; de esta forma se sabe el lugar exacto de la lesión o de la afección dental. En la [figura 3](#) se explica gráficamente cómo deben denominarse estas superficies según la ubicación de los dientes, teniendo en cuenta que para los incisivos existe una superficie labial e incisal, también mesial (acercándose al incisivo 1) o distal (alejándose del incisivo 1); en cuanto a los premolares y molares existe la superficie oclusal (sobre el premolar o molar), bucal (hacia el carrillo bucal) y lingual (hacia la lengua), de esta forma la nomenclatura y la ubicación dental son más específicas en el momento de referirse a una patología (Pence, 2002; Dixon, 2002).

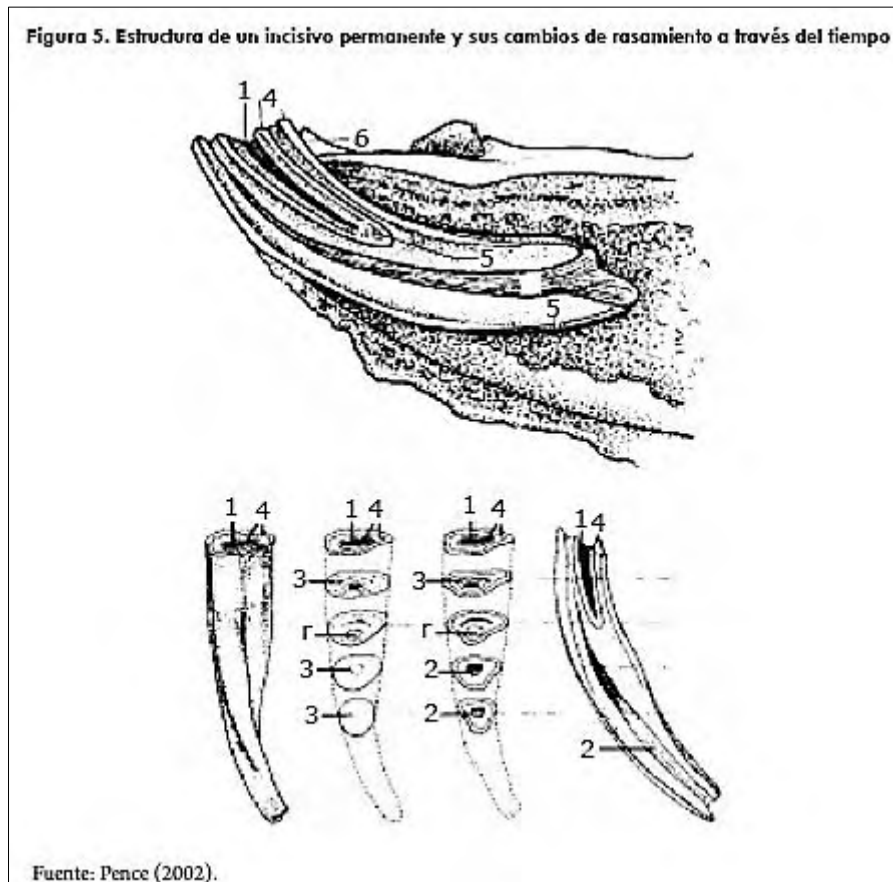


Los dientes tienen componentes básicos que indican su estado, y que constituyen la estructura anatómica que los mantiene funcionales, entre estos se encuentra el cemento dental que cubre la superficie externa del diente antes de la erupción y llena el infundíbulo de incisivos y molares. No tiene suministro de sangre después de la erupción y sirve para rellenar irregularidades de la superficie y proteger el esmalte (Pence, 2002).



El esmalte es una sustancia inerte, no un tejido vivo, y por tanto no puede reproducirse o repararse a sí mismo. Este protege y permite que los bordes expuestos no actúen como autocortantes (Pence, 2002).

La pulpa es un tejido irrigado e innervado que alimenta a la dentina y da capacidades sensoriales al diente, esto es muy importante ya que cuando hay irritación o alteración dental la pulpa aumenta la producción de dentina para proteger el área afectada (figura 5) (Pence, 2002).



CRONOMETRÍA EQUINA

En los potros los incisivos deciduos nacen en orden del 01 al 03, al nacimiento, a las 4-6 semanas y a los 6-9 meses respectivamente; estos se reconocen por ser pequeños, más blancos y por tener el infundíbulo más grande

que los permanentes. Estos son de gran importancia para estimar la edad aproximada hasta los 5 años, posterior a este tiempo la estimación es más compleja y variable (Dixon, 2002).

Las variaciones en el aspecto de los incisivos también se deben a diferencias entre razas, aspectos individuales, alimenticios, ambientales, tiempos de erupción, índices de mineralización, profundidad del infundíbulo, cantidad de cemento infundibular y presencia de ciertas conductas estereotipadas como morder madera o elementos de la pesebrera y "aspirar el viento" (Ardila y Montoya, 2009; Floyd, 1991).

En los adultos se completan 12 incisivos permanentes, estos son rectangulares y amarillentos, en la mayoría de equinos erupcionan primero los incisivos maxilares, a la edad de 3 años los centrales (palas), a los 4 años los medios y a los 5 años los extremos. En equinos belgas y animales de tiro pesado puede ser más retardado, 3 años, 4 años y 5 años respectivamente, y en árabes lo hacen de forma precoz (tabla) (Baker y Easley, 2005).


La superficie oclusal es por lo general oval, pero con el desgaste a través de los años se vuelven redondos, triangulares, y luego de forma oval. Estos cambios en la forma son más evidentes en los 1s y 2s que en los 03s (figura 5) (Dixon, 2002).

Existen otras variaciones que se pueden observar en los incisivos que permiten predecir la edad más fácilmente, como la presencia del surco de Galvayne, la cual es una depresión longitudinal que aparece por primera vez en la cara vestibular de 103 y 203 aproximadamente alrededor de los 10 años de edad, este se encuentra en la mitad de la corona de estos incisivos a los 15 años de edad, y estará en el final del diente a los 20-21 años (Dixon, 2002).

La cola de alondra, caracterizada como un crecimiento excesivo dental localizado, causado por el contacto oclusal incompleto, se puede desarrollar en el aspecto caudal de la superficie oclusal de los incisivos 103 y 203 en cualquier momento entre 4 y 18 años de edad. En ocasiones era llamado "gancho de 7 años" porque se creía que siempre aparecía a los 7 años de edad, aunque esto no es exacto (Dixon, 2002).

Seguido de la presencia de incisivos, es normal encontrar en machos los caninos o colmillos, estos erupcionan entre los 4-6 años de edad, en el espacio interdental; en las hembras no es normal encontrarlos, son rudimentarios o están ausentes (Dixon, 2002; Sisson y Grossman, 2000). Además, se puede hallar un diente conocido como "diente de lobo", el cual es vestigial y si se encuentra será denominado como el primer premolar; se ha estudiado que tiene una incidencia del 13-32%, este no causa ningún problema dental, solo si es muy grande y se desplaza hacia rostral de forma lateral, dado que puede causar daño en los carrillos bucales o llegar a presentar abundante formación de cálculo (Dixon, 2002).

Finalmente, los premolares y molares, que en sumatoria son 24 en total, tienen una participación muy importante en la masticación ya que funcionan como molinos usando un movimiento rotatorio de lado a lado de la mandíbula acompañado de un ligero movimiento rostro-caudal dado por la articulación temporo-mandibular (figura 6); por tanto, en animales con alguna imperfección fisiológica —como desplazamiento rostral del maxilar superior con respecto al inferior (animales "picudos") con el tiempo altera el rasamiento de los incisivos (Dixon, 2002).



EXAMEN DE LA CAVIDAD ORAL

Estudios realizados revelan que la mayoría de animales con alteraciones dentales son asintomáticos y estas solo se evidencian con un examen posmortem, por eso el propósito de un examen odontológico es evaluar la presencia de una patología y así conocer las posibles consecuencias en salud y bienestar (Pence, 2002). Además, se

ha comprobado que el examen bucal y dental regular, que forma parte de un examen físico completo, no es suficiente para detectar la mayor parte de los problemas orales que infortunadamente se manifiestan con signos inespecíficos y en otros sistemas corporales (Ardila y Montoya, 2009).

Para esto inicialmente debe obtenerse una historia apropiada en la que se indaguen los hábitos de la dieta, cualquier evidencia de desperdicio del alimento en la boca durante la masticación, vicios o halitosis, edad del animal (Navarrete, 2008).

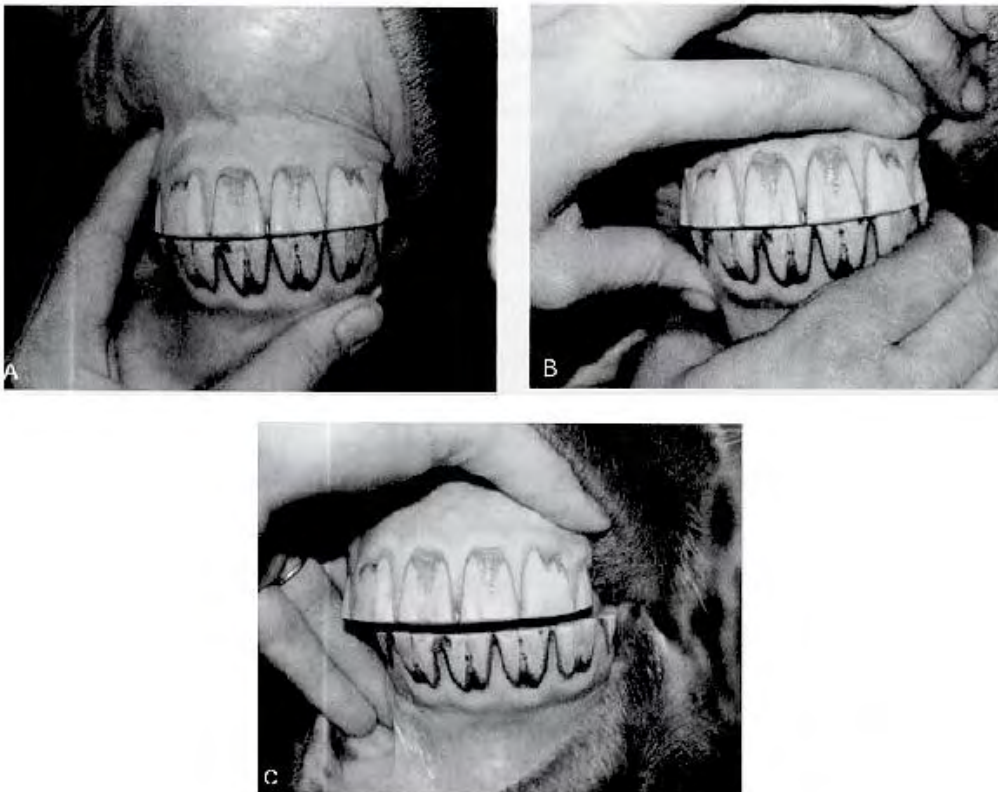
Como implementos básicos para realizar un buen examen clínico odontológico se requieren: un buen cabezal o jaquimón, abre bocas, linterna, retractores de mejillas, antiséptico diluido, jeringas, toallas de papel, temporizador y, finalmente, mucho más especializado y solo si está disponible, endoscopio de fibra óptica flexible (Pence, 2002).

Se necesitan cuidados básicos del área de trabajo como dejarla libre de objetos tales como carretillas, rastriillos, madera, escombros, mantas, alimento o recipientes, bebederos, agua, mangueras; de igual manera, se debe aprender a reconocer si el animal está excitado, nervioso, con ira, relajado o tranquilo ya que esto puede influir en la toma de decisiones para realizar una sedación; para este propósito se pueden emplear detomidina, butorfanol y xilazina, los dos primeros causan menos ataxia y son de acción más prolongada, mientras que la xilazina es de acción más corta y más económica. Se puede emplear una mezcla de 0,5 mg/kg de xilazina y 2 µ/kg de detomidina o 0,5 µ/kg butorfanol en el inicio del procedimiento, continuando con pequeñas dosis de xilazina a una dosis de 0,5 - 0,75 mg/kg como mantenimiento. Se debe tener en cuenta que todos los caballos son diferentes en cuanto a su tolerancia a los sedantes, por ejemplo, los ponis y caballos miniatura requieren una dosis superior al promedio, en cambio los caballos de tiro pueden necesitar una dosis más baja de lo esperado para su tamaño (Pence, 2002). Es posible también realizar este examen bajo efectos de la xilazina (1,1 mg/kg) junto con ketamina (2,2 mg/kg) que permiten una sedación más rápida y práctica en el momento del examen (Navarrete, 2008).

El examen inicial debe comenzar con la inspección visual de los incisivos identificando anomalías de la mordida como braquignatismo, prognatismo, maxilar corto, también la existencia de dientes deciduos. Si es así, debe determinarse si esos dientes están por caerse. De la misma forma, debe buscarse la presencia de dientes supernumerarios y bordes afilados en los incisivos (Navarrete, 2008).

Posteriormente, se deben escuchar los ruidos de oclusión que se forman durante el movimiento y roce de la mandíbula y el maxilar (figura 7), de manera tal que se vaya estructurando un diagnóstico; así mismo, durante la inspección se debe obligar a realizar estos movimientos mecánicamente alineando los incisivos de forma neutra (superiores e inferiores), se debe mover la mandíbula hacia un lado ya sea izquierdo o derecho, y se observa si hay o no irregularidades de movimiento; esto se repite al lado contrario y se compara (Pence, 2002).

Figura 7. Examen de oclusión dental manual moviendo la mandíbula de un equino hacia la derecha del clínico examinador




Fuente: Pence (2002).

Además, por medio de la palpación externa a través de las mejillas se puede detectar la presencia de bordes afilados en las caras bucales de los dientes, cerca de las mejillas, en particular en la arcada superior (Navarrete, 2008).

Es posible realizar un examen visual, que puede ser a dos manos, en donde solo se retira del espacio central la lengua del animal para así poder sentir los dientes y las arcadas dentarias en el lado opuesto al que se está sujetando la lengua, se puede emplear una pequeña linterna que facilite la inspección de la arcada dental contraria al lado que se está iluminando; en el examen a una mano se hace una palpación del espacio interdental usando el dedo pulgar e índice para sentir el estado de las superficies bucales, linguales y mesiales de los dientes; así mismo, se pueden examinar mucosas, encías y partes de la lengua. En esta palpación debe notarse la presencia de diente de lobo, si hay o no irritación local, y presencia de bordes afilados en los primeros premolares (Navarrete, 2008).

Deben detallarse todo tipo de lesiones y pérdidas de continuidad que se encuentren en la cavidad oral tanto en carrillos, encías y lengua, pues muchas de estas pueden ser causadas por el tipo de freno o bocado que utilice el caballo —el cual puede que no sea el adecuado—ocasionando molestia e incomodidad para moverse y realizar sus actividades cotidianas (Dixon, 2000).

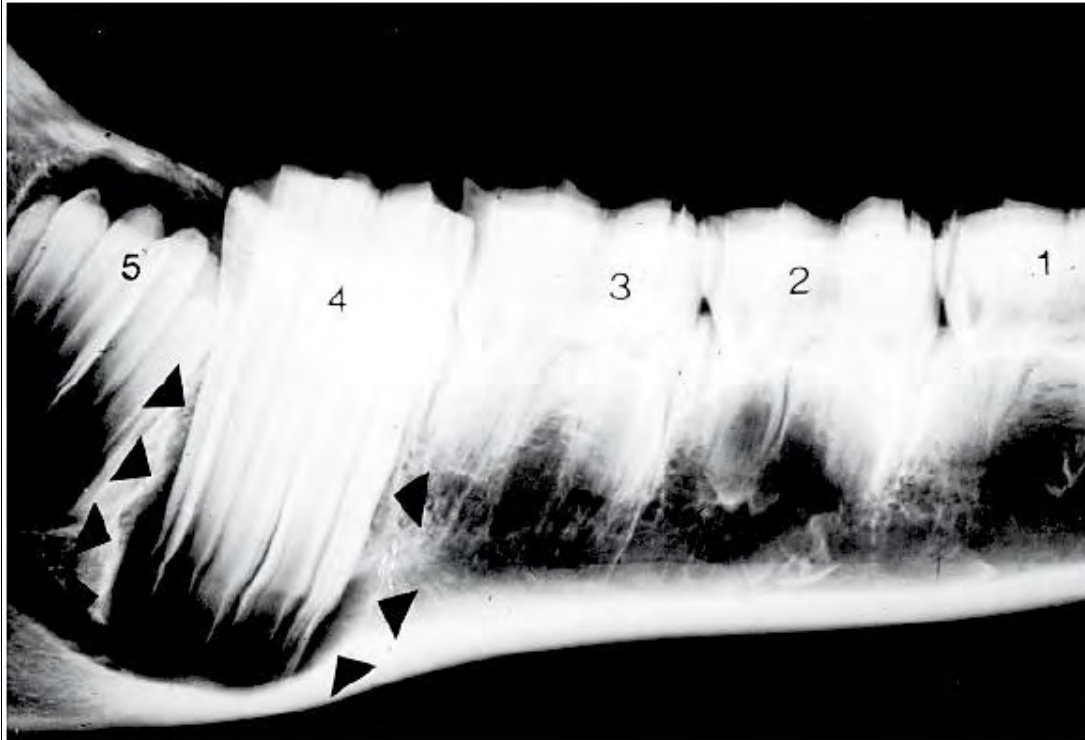
El uso del abrebocas (figura 8) permite mayor seguridad tanto para el clínico como para el caballo, y mantiene la boca abierta favoreciendo el manejo del animal que lleva a una mejor observación de las arcadas dentales y permite de una forma más clara el examen de los premolares y molares con detalle. Existen dos tipos de abrebocas, el de Schoupe espiral y el de Hausmann, este último es más útil para limar premolares y molares (figura 9) (Navarrete, 2008).



Finalmente, el examen clínico de la cavidad oral no debe basarse solo en la observación, sino también en la percusión (de senos nasales y paranasales) y en ayudas diagnósticas que permitan el hallazgo de problemas dentales que no son visibles o sintomáticos, como el uso de radiografías, endoscopia y, en casos necesarios, tomografía axial computarizada (Ardila y Montoya, 2009).

En nuestro medio, la radiografía es de más fácil acceso (figura 10) ya que se requiere de un equipo portátil y del equino tranquilizado y en estación en los casos en que se toman radiografías latero-laterales; para las vistas más útiles y precisas—dorso-ventrales y oblicuas—, que van a permitir un mejor detalle a la hora de evaluar cráneo y dientes, se requiere de anestesia general del ejemplar (Navarrete, 2008). Además, existen casetes especializados intraorales que permiten una mejor calidad de imagen de la anatomía dental y periodontal para realizar un diagnóstico preciso y de esta forma poder planear con más exactitud un tratamiento; igualmente, se emplean tierras raras que permiten menor exposición y menos tiempo de exposición a la radiación, esto hace que movimientos pequeños por parte del paciente no pongan en riesgo la calidad de la imagen (Klugh, 2003).

Figura 10. Radiografía lateral de una hemimandíbula de un equino de 15 meses de edad: muestra el primer molar terminando su erupción (4) y el desarrollo del segundo (5), caudal a este



Fuente: Dixon (2002).

SIGNOS DE ENFERMEDAD ORAL

Muchos caballos pueden sufrir enfermedades dentales sin mostrar ningún signo obvio, o pueden mostrar indicios con algunos detalles como dejar alimento parcialmente masticado o no comer por completo su ración diaria, periodos largos de tiempo para alimentarse, almacenar alimentos en las mejillas, presencia de ingesta mal digerida en las heces, posición anormal de la cabeza, meneo de la cabeza en la monta o en la alimentación, renuencia al freno, halitosis, disfagia, ptialismo, inflamación facial o asimetría de esta, fístulas y pérdida de peso, y mala condición corporal en los casos más extremos (figura 11) (Amaya et ál., 2009; Dixon, 2000).

Figura 11. Asimetría facial que coincide con sinusitis en un equino



Fuente: Baker y Easley (2005).

Como complicaciones se puede encontrar secreción nasal crónica unilateral, purulenta o muco-purulenta, que coincide con una sinusitis dental (maxilar) por infección ascendente de premolares y molares, que se puede encontrar con más frecuencia en animales jóvenes.

También hay que detallar que los animales con problemas en alguna pieza dental o en la oclusión modulan los sonidos masticatorios y no mastican uniformemente, lo que se verá de forma asimétrica en el momento de triturar el alimento, concordante con oclusión diagonal de incisivos (Dixon, 2000).

Estos problemas pueden cursar con alteraciones injustificadas de la conducta dadas por el dolor y la molestia que un problema dental causa. Estas alteraciones se han atribuido a la presencia de dientes de lobo, erupción de incisivos y molares permanentes, bordes afilados de esmalte sobre el margen bucal de los dientes superiores del carrillo y al borde lingual de los inferiores, como se ha descrito ya por Dixon (2002), Dixon et ál. (2000) y Taylor (2007) (Ardila y Montoya, 2009).

Estos signos no deben pasarse por alto ya que están mostrando una alteración que puede progresar y causar daños más graves de carácter sistémico irreversible.

PRINCIPALES AFECCIONES DENTALES

Las enfermedades orales son uno de los principales problemas del caballo y ocupan el tercer lugar en la ca-suística global de esta especie, siendo las anormalidades dentales las responsables de la gran mayoría de las condiciones observadas. Es frecuente encontrar anormalidades en el desgaste de los dientes premolares y molares y, de todas las piezas dentarias, estas son las que presentan una prevalencia de afección más alta. Adicionalmente, estudios posmortem han mostrado una gran proporción de animales enfermos que clínicamente no manifestaban el problema durante su vida (Amaya et ál., 2009).

Si dichas enfermedades no son tratadas ni detectadas pueden tener consecuencias, algunas más graves que otras, entre estas se pueden resaltar consecuencias primarias como alteraciones de la prehensión y la masticación, úlceras orales, cólicos por impactación, diarreas esporádicas y pérdida de peso de forma crónica; como consecuencias secundarias se pueden encontrar deformidades faciales, sangrado nasal, sinusitis y obstrucciones de las vías respiratorias (Baker y Easley, 2005).

En equinos es posible encontrar una gran variedad de enfermedades que se pueden clasificar según la etapa y edad dental, y el grupo dental afectado (incisivos, premolares y molares), o en grupo de enfermedades según sus características; las enfermedades más comunes y con mayor relevancia en los equinos son: enfermedades del desarrollo, de los incisivos, anomalías del desgaste, caries, enfermedad periodontal, diastema, enfermedad pulpar y neoplasias.

En conclusión, la profilaxis dental hace parte del programa de atención médica equina ya que utiliza procedimientos correctivos con el fin de detener un proceso patológico que podría llegar a comprometer sistémicamente al animal, como la eliminación de depósitos abundantes de cálculos dentales y de bordes afilados, que podrían inducir trastornos en la masticación y desencadenar enfermedad periodontal (Ardila y Montoya, 2009).

La cavidad oral es parte del sistema digestivo, y como tal merece ser tenida en cuenta durante el examen general del paciente; no debe ser olvidada ni ignorada por falta de conocimiento de las consecuencias por no hallar a tiempo un problema.

REFERENCIAS

- Amaya, J. M., Vera, L. G., Sánchez J. (2009). Enfermedades orales más frecuentes del caballo criollo colombiano. *CES medicina veterinaria y zootecnia*, 4 (1), 48-63.
- Ardila, M. y Montoya L. (2009). Desórdenes bucales equinos. *Revista de salud animal*, 31 (3), 143-151.
- Baker, G., Easley, J. (2005). *Equine dentistry*. 2.ª edición. USA: Elsevier.
- Dixon, P. M. (2002). The Gross, Histological, and Ultrastructural Anatomy of Equine Teeth and Their Relationship to Disease. *AAEP proceedings*, 48, 421-437.
- Dixon, P. M. (2000). *Equine dental disorders*. Edinburgh: BEVA Continuing professional Development and Client Education, University of Edinburgh.
- Dixon, P. M., Dacre, I. (2005). A Review of equine dental disorders. *The veterinary journal*, 169, 165-187.
- Dixon, P. M., Barakzai, S. Z., Collins, N. M., Yates, J. (2007). Equine idiopathic cheek teeth fractures: part 3: a hospital-based survey of 68 referred horses (1999-2005). *Equine Vet Journal*, 39, 327-32.
- Dixon, P. M., Tremaine, W. H., Pickles K., Kuhns L., Hawe C., McCann, J. et ál. (2000). Equine dental disease part 4: a long-term study of 400 cases: apical infections of cheek teeth. *Equine Vet Journal*, 32, 182-94.
- Floyd, M. R. (1991). The modified Triadan system: nomenclature for veterinary dentistry. *J Vet Dent*, 8, 18-9.
- Klugh, D. O. (2003). Intraoral Radiography of Equine Premolars and Molars. 49th Annual Convention of the American Association of Equine Practitioners, New Orleans.
- Navarrete, A. (2008). Enfermedades dentales frecuentes en los equinos. Recuperado de <http://www.engormix.com/MA-equinos/sanidad/articulos/enfermedades-dentales-frecuentes-equinost2217/165-p0.htm>.
- Pence, P. (2002). *Equine Dentistry a practical guide*. USA: Lippincott Williams & Wilkins.

- Sisson, S., Grossman, J. D. (2000). *Anatomía de los animales domésticos. Sistema digestivo*. 5.^{ta} edición. Philadelphia: W. B. Saunders.
- Taylor, L., Dixon, P. M. (2007). Equine idiopathic cheek teeth fractures: part 2: a practice-based survey of 147 affected horses in Britain and Ireland. *Equine Vet Journal*, 39, 322-6.
- Townsend, N. B., Dixon, P. M., Barakzai, S. Z. (2008). Evaluation of the long-term oral consequences of equine exodontia in 50 horses. *Vet J*, 178, 419-24.
-