

Veterinaria México  
Universidad Nacional Autónoma de México  
rmp@servidor.unam.mx  
ISSN (Versión impresa): 0301-5092  
MÉXICO

2007

Elvio Ríos / Fabián Bogado / Winnie Merlo / Norma Beatriz Mussart / Cecilia Acosta /  
Ofelia Cristina Acosta de Pérez  
HEPATOTOXICIDAD INDUCIDA POR IPOMOEA CARNEA VAR. FISTULOSA  
(AGUAPEÍ, MANDIYURÁ) DE ARGENTINA EN CABRAS  
*Veterinaria México*, octubre-diciembre, año/vol. 38, número 004  
Universidad Nacional Autónoma de México  
Distrito Federal, México  
pp. 419-428

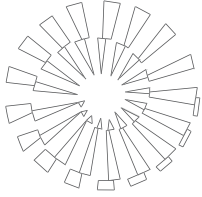
Red de Revistas Científicas de América Latina y el Caribe, España y Portugal

---

Universidad Autónoma del Estado de México

<http://redalyc.uaemex.mx>





## Hepatotoxicidad inducida por *Ipomoea carnea* var. *fistulosa* (aguapeí, mandiyurá) de Argentina en cabras

## Hepatotoxicity induced by *Ipomoea carnea* var. *fistulosa* (aguapei, mandiyura) of Argentina in goats

Elvio Ríos\* Fabián Bogado\*\* Winnie Merlo\*\* Norma Beatriz Mussart\*\*\*  
Cecilia Acosta\*\* Ofelia Cristina Acosta de Pérez\*\*

---

### Abstract

In the extensive breeding fields of the northeastern region of Argentina there are abundant vegetals with toxic properties for herbivores, such as "aguapei" or "mandiyura", which is plentiful in low areas. This study was focused on the effect of intoxication by *Ipomoea carnea* var. *fistulosa* on goat's liver. The intoxication was induced by the administration of leaves and stalks from *I. fistulosa* to five goats of Creole race of both sexes. Goats were given 50 g/kg/day between 4 and 10 weeks. Four animals with the same characteristics, that did not ingest the plant, constituted the control group. All animals which received *I. carnea* var. *fistulosa* as part of their diet, showed typical symptomatology of intoxication induced by this plant. The marker enzymes of hepatic damage increased significantly, in accordance with histopathological lesions in tissue. The control animals did not show abnormalities. It is concluded that the intoxication causes hepatic damage and an acute organic deterioration that led to the death of all the animals.

**Key words:** GOATS, INTOXICATION, *IPOMOEA CARNEA* VAR. *FISTULOSA*, LIVER.

### Resumen

En los campos de cría extensiva de la región noreste de Argentina abundan los vegetales con propiedades tóxicas para los herbívoros, como el aguapeí o mandiyurá, que es un vegetal que abunda en zonas bajas. En este trabajo se concentró la atención sobre el efecto que provoca sobre el hígado la intoxicación por la planta *I. carnea* var. *fistulosa* en cabras. La intoxicación fue inducida por la administración de hojas y tallos de *I. fistulosa* a cinco caprinos de raza criolla de ambos sexos, a razón de 50 g/kg/día entre cuatro y diez semanas. Cuatro animales de iguales características, que no ingirieron la planta, constituyó el grupo testigo. Todos los animales que recibieron *I. carnea* var. *fistulosa* como parte de su alimentación, manifestaron semiótica característica de la intoxicación provocada por la planta. Las enzimas marcadoras de lesiones hepáticas se elevaron significativamente y coincidieron con lesiones histopatológicas en el tejido. Los animales testigo no mostraron anomalías. Se concluye que esta intoxicación causó daño hepático y marcado deterioro orgánico que condujo a la muerte de todos los animales.

**Palabras clave:** CABRA, INTOXICACIÓN, *IPOMOEA CARNEA* VAR. *FISTULOSA*, HÍGADO.

---

Recibido el 30 de junio de 2006 y aceptado el 22 de marzo de 2007.

\*Tesis de la Facultad de Ciencias Veterinarias, Universidad Nacional del Noreste, Sargento Cabral 2139 (3400), Corrientes, Argentina.

\*\*Departamento Clínicas, Facultad de Ciencias Veterinarias, Universidad Nacional del Noreste, Sargento Cabral 2139, Corrientes (3400), Argentina, Telefax: 03783-425753, correo electrónico: patmed@vet.unne.edu.ar

\*\*\*Cátedra de Fisiología, Facultad de Ciencias Veterinarias, Universidad Nacional del Noreste, Sargento Cabral 2139 (3400), Corrientes, Argentina.

## Introduction

In open country raised animals, vegetal origin intoxications are frequent, specially in extensive breeding zones. The northeast region of Argentina is appropriate for this type of exploitation, where feed availability varies according to the year season. At the end of winter, the scarcity in the offer of feed obliges to eat the toxic plant sprouts as *Senecios*<sup>1</sup> and *Ipomoea*<sup>2</sup> which contain hepatotoxic alkaloids.

*Ipomoea fistulosa* (*aguapei* or *mandiyura*) is a plant which belongs to the Convolvulacea family, and it is distributed in great part of the Argentine territory. The plant's shape is vertical, densely leafy, it grows up to a shrub 3 m high. The leaves are oval or spear form of 10 to 25 cm long, with leafstalks 2 to 10 cm long. Flowers have funnel shape in violet or intense pink color,<sup>5</sup> to 9 cm long (Figure 1).

The consumption of this vegetal causes intoxication in ruminant animals, specially in caprines.<sup>1,3,4</sup> The most important toxic active principles that contains are: swansonine which reversibly inhibits  $\alpha$  mannosidase<sup>5</sup> and calystegine alkaloid, which inhibits  $\beta$  glucosidase and  $\beta$  galactosidase,<sup>6</sup> which cause accumulation of non metabolized oligosaccharides in different cells (mannosidosis).<sup>7</sup>

The lysosomal storage disease is generally a genetic disorder;<sup>8</sup> nevertheless, it may be caused by the ingestion of certain South American plants, like *Astragalus* and *Oxytropis* spp.<sup>9</sup> The lysosomes are storages where cells keep abnormal substances that can not be completely metabolized. The lysosomal storage disorders, caused by enzyme deficit, which degrade macromolecules, make that abnormal quantities of these compounds be hijacked in the lysosomes of the cells in all the body, specially neurons, which leads to serious alterations.<sup>10</sup> Through researches done in laboratory, the presence of calystegin A3, B1 and B2 and swansonine with mass spectrometer has been

## Introducción

En animales criados en el campo, las intoxicaciones de origen vegetal son frecuentes, en especial en zonas de cría extensiva. La región noreste de Argentina es propicia para este tipo de explotación, donde la disponibilidad de alimentos varía con la época del año. Al final del invierno, la escasez de la oferta de alimentos obliga a ingerir el rebrote de plantas tóxicas como los *Senecios*<sup>1</sup> e *Ipomoea*,<sup>2</sup> que contienen alcaloides hepatotóxicos.

*Ipomoea fistulosa* (*aguapei* o *mandiyurá*) es una planta que pertenece a la familia Convolvulacea, y está distribuida en gran parte del territorio argentino. La forma de la planta es vertical, densamente frondosa, crece como arbusto de hasta 3 m de altura. Las hojas son ovaladas o lanceoladas de 10 a 25 cm de longitud, con peciolos de 2 a 10 cm de longitud. Las flores tienen forma de embudo de color violáceo o rosa intenso, de 5 a 9 cm de longitud (Figura 1).

La ingestión de este vegetal causa intoxicación en animales rumiantes, en especial en caprinos.<sup>1,3,4</sup> Los principios activos tóxicos más importantes que contiene son la swansonina, que inhibe reversiblemente a  $\alpha$  mannosidasa<sup>5</sup> y calistegina alcaloide, que inhibe a  $\beta$  glucosidasa y  $\beta$  galactosidasa,<sup>6</sup> que causan acumulación de oligosacáridos no metabolizados en distintas células (mannosidosis).<sup>7</sup>

La enfermedad de almacenaje lisosomal es generalmente un desorden genético;<sup>8</sup> sin embargo, puede ser causada por la ingestión de ciertas plantas de Sudamérica, como *Astragalus* y *Oxytropis* spp.<sup>9</sup> Los lisosomas son almacenes en los que las células guardan sustancias anómalas que no pueden metabolizarse completamente. Los trastornos por almacenaje lisosomal, causados por déficit de enzimas, que degradan macromoléculas, hacen que cantidades anormales de estos compuestos sean secuestrados en los lisosomas de las células de todo el organismo, especialmente



**Figura 1:** *Ipomoea carnea* var. *fistulosa* en ambiente natural de la provincia de Corrientes, Argentina. La planta, de ramas flexibles y largas, crece en lugares bajos, inundables.

**Figure 1:** *Ipomoea carnea* var. *fistulosa* on natural environment in the province of Corrientes, Argentina. The plant, of flexible and long twigs, grows in marshes.

demonstrated,<sup>11,12</sup> both in *Ipomoea fistulosa* from Corrientes, Argentina; these lysosomal enzymes inhibit  $\alpha$  and  $\beta$  glucosidasas.<sup>2</sup>

Several authors have demonstrated the toxicity of the *Ipomoea* genus in caprines.<sup>3,8,13-15</sup> Nevertheless, no references have been found of studies done on *Ipomoea fistulosa* in the NE region of Argentina. The aims of the present research consist on studying the toxic effects that *Ipomoea fistulosa* from Corrientes, Argentina causes in goats, given the recurrence of intoxications in ruminants, attributed to the consumption of this plant; it is here where hepatotoxicity is studied, considering that the liver actively participates in metabolic processes of xenobiotics; for being the main responsible of the bio-transformation processes of foreign substances, makes it the principle target organ over which some xenobiotics actuate for being direct hepatotoxics, while other substances are being transformed in toxics after being metabolized by the liver, such as carbon tetrachloride, that bio-transforms in trichloromethyl, unstable and very toxic. In the case of caprines, it must be considered the possibility that ruminant metabolism, predominantly reductor, generate substances that while being absorbed damage different organs, specially liver.

## Material and methods

### Plant identification

During spring, plants of *aguapei* were collected from the province of Corrientes. The vegetal material was selected according to its constitutive parts (stalk, leaves, flowers), then it was weighed and administered to the caprines.

### Experiences in animals

Nine caprines one to two years of age, of indistinct sex and criollo breed were used. From these, five received *Ipomoea fistulosa* (50 g/kg) as part of their diet, daily collected, supplementing the ration with alfalfa and natural grazing. The controls (n = 4) were fed with natural grazing and supplemented with alfalfa. In both cases, water was administered *ad libitum*. The toxic plant administration extended between four and ten weeks, period which the animals needed to manifest severe signs of intoxication, for which they were euthanized.

Daily controls of clinical symptoms related with organic alterations were done, by observations in postural attitudes, such as: stationary, march and decubitus, evaluation of temperamental alterations, consciousness and sensory state. Also controls of sensitive and motor reflexes.

neuronas, lo que conduce a graves alteraciones.<sup>10</sup> Mediante trabajos realizados en el laboratorio se ha demostrado presencia de calistegina A3, B1 y B2 y swansonina con espectrómetro de masa,<sup>11,12</sup> ambas en *Ipomoea fistulosa* de Corrientes, Argentina; estas enzimas lisosomales inhiben  $\alpha$  y  $\beta$  glucosidasas.<sup>2</sup>

Varios autores han demostrado la toxicidad del género *Ipomoea* en caprinos.<sup>3,8,13-15</sup> Sin embargo, no se han encontrado referencias de estudios realizados con *Ipomoea fistulosa* de la región NE de Argentina. Los objetivos del presente trabajo consisten en estudiar los efectos tóxicos que causa en cabras, *Ipomoea fistulosa* de Corrientes, Argentina, dada la recurrencia por intoxicaciones en rumiantes, atribuibles al consumo de esta planta; aquí se estudia la hepatotoxicidad, considerando que el hígado participa activamente en procesos de metabolización de xenobióticos; por ser el principal responsable de los procesos de biotransformación de sustancias extrañas, lo convierte en el principal órgano blanco sobre el que actúan algunos xenobióticos por ser hepatotóxicos directos, en tanto que otras sustancias se convierten en tóxicos luego de ser metabolizadas en el hígado, como el tetracloruro de carbono, que se biotransforma en triclorometilo, inestable y muy tóxico. En el caso de los caprinos, se debe considerar la posibilidad de que el metabolismo ruminal, predominantemente reductor, genere sustancias que al ser absorbidas afecten a distintos órganos, en especial al hígado.

## Material y métodos

### Identificación de la planta

Durante la primavera se recolectaron plantas de aguapeí de la provincia de Corrientes. Se seleccionó el material vegetal según sus partes constitutivas (tallos, hojas, flores), luego se pesó y se administró a los caprinos.

### Experiencias en animales

Se trabajó con nueve caprinos de uno a dos años de edad, de sexo indistinto y de raza criolla. De éstos, cinco recibieron, *Ipomoea fistulosa* (50 g/kg) como parte de su alimentación, recolectada diariamente, complementando la ración con alfalfa y pastoreo natural. Los testigos (n = 4) fueron alimentados con pastura natural y complementados con alfalfa. En ambos casos, el agua se suministró *ad libitum*. La administración de la planta tóxica se extendió entre cuatro y diez semanas, periodo que necesitaron los animales para manifestar signos severos de intoxicación, por lo que se sacrificaron.

Diariamente se efectuaron controles clínicos de

## Hepatic profile

At the beginning of the study, and then once a week, blood samples were taken from the jugular to obtain serum, with the finality to determine the serum enzyme level.

a) For aspartate aminotransferase (AST) UV optimized with NADPH-oxoglutarate method, read at 334 nm; lactate dehydrogenase (LDH) UV optimized method with NADPH-pyruvate, read at 340 nm; alkaline phosphatase (ALP), kinetic method with p-nitrophenyl phosphate, read at 405 nm.

b) Proteinogram: Total proteins, biuret method, read at 540 nm.

Albumin and globulins  $\alpha$ ,  $\beta$  and  $\gamma$ , albumin/globulin ratio (AGR), fraction separation by electrophoresis in cellulose acetate, amidoschwartz stain, transparency and densitometry valuation.

## Histopathology

Animals were euthanized with overdose of anesthesia when they manifested severe symptoms of intoxication. Afterwards, necropsy was performed and samples of liver central lobe were taken, fixed in buffered formol at 10% for its histopathological process.

## Statistic analysis

The analysis of variance (ANOVA) was performed by one-way lineal method (alfa = 5%), Barlett test for the variance homogeneity and the comparison of means were done by the Dunnett test.

## Results

The plant used in the experimental intoxication of the goats was identified as *Ipomoea carnea* var. *fistulosa*, which belongs to the Convolvulacea family. Commonly, the plant is known as *aguapei* or *mandiyura*, in the northeast region of Argentina.

At the beginning of the research, the animals were resilient to eat the plant, after a week they accepted it, and with time they ate it eagerly, to the point that when offered feed, they ate first *mandiyura* and then alfalfa.

All animals started to manifest nervous symptoms three weeks after the study started, with ataxia which intensified as the intoxication advanced, showing muscular tremor, uncoordinated hind posterior, lateral head movements, teeth grinding; nevertheless, they did not lose appetite, in some occasions they even fed and drank in decubitus. There were also stimuli response abnormalities detected. All of them had a significant deterioration, and until the end of

síntomas relacionados con alteraciones orgánicas, mediante la observación de actitudes posturales en estación, marcha y decúbito, evaluación de modificaciones de temperamento, estado de conciencia y sensorial. También se efectuaron controles de reflejos sensitivos y motores.

## Perfil hepático

Al iniciar la experiencia, y luego una vez por semana, se efectuaron extracciones de sangre yugular para la obtención de suero, con el fin de determinar el nivel sérico de las enzimas.

a) Para aspartatoaminotransferasa (AST) se utilizó el método UV optimizado c/NADPH-oxo-glutarato, lectura a 334 nm, lactatodehidrogenasa (LDH) método UV optimizado c/NADPH-piruvato, lectura a 340 nm; fosfatasa alcalina (ALP), método cinético c/p-nitrofenilfosfato, lectura a 405 nm.

b) Proteinograma: Proteínas totales, método del biuret, lectura a 540 nm.

Albúminas y globulinas  $\alpha$ ,  $\beta$  y  $\gamma$ , relación albúmina/globulina (RAG), separación de las fracciones por electroforesis en acetato de celulosa, coloración con amidoschwartz, valoración por transparentización y densitometría.

## Histopatología

Los animales fueron sacrificados con sobredosis de anestesia cuando manifestaron severa semiótica de intoxicación. Posteriormente se realizó la necropsia y se tomaron muestras del lóbulo central del hígado, que fueron fijadas en formol amortiguado al 10% para su posterior procesamiento histopatológico.

## Análisis estadístico

El análisis de varianza (ANDEVA) se efectuó por modelo lineal a una vía (alfa = 5%), la prueba de Barlett para la homogeneidad de la varianza y la comparación de medias se realizó por la prueba de Dunnett.

## Resultados

La planta utilizada en la intoxicación experimental en cabras fue identificada como *Ipomoea carnea* var. *fistulosa*, que pertenece a la familia Convolvulacea. Comúnmente, la planta es conocida como *aguapei* o *mandiyurá*, en la región noreste de Argentina.

Al iniciarse la experiencia, los animales se resistían a ingerir la planta, luego de una semana la aceptaron, y con el transcurrir del tiempo la consumieron con avidez, a tal punto que al ofrecerles el alimento, primero comían *mandiyurá* y luego la alfalfa.



the study they stopped eating and drinking, in that moment euthanasia was performed.

## Hepatic profile

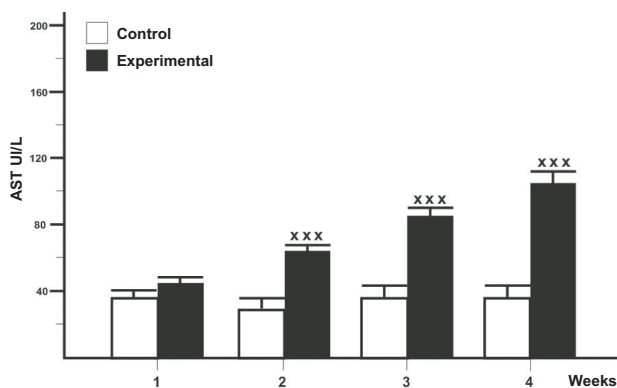
### Serum enzymes determination levels

In goats that ingested the toxic plant, the serum levels of AST were increased up to  $105 \pm 1.4$  IU/L on the fourth week, with statistically significant results from the second week ( $P < 0.001$ ). Corresponding values of the euthanized animals between weeks six and ten, showed slight serum increments, values were not significant in relation to the euthanized on the fourth week. The serum rates of AST of the controls fluctuated between 40 and 45 IU/L all along the study (Figure 2).

On the intoxicated goats an LDH enzyme increment showed on the second week, although statistically it was not significant ( $P > 0.05$ ); from the third week the increment showed a significance of  $P < 0.01$  the same as in the fourth, sixth and tenth weeks. The LDH enzyme of the control animals fluctuated between 0.94 and 0.92 IU/L (Figure 3).

The increment of serum values of ALP were progressive and statistically significant ( $P < 0.01$ ) from the second week, with maximum rates at the fourth week ( $447 \pm 18$  IU/L), which stayed without significant variations until the tenth week. The serum values of the control goats fluctuated between 98 and 110 IU/L (Figure 4).

In the qualitative detection of the protein profile of the intoxicated goats differences were observed between the electrophoresis corresponding to the first blood sample, obtained prior to the intoxication, in relation to the ones done in advance state of it. The



**Figure 2:** Nivel sérico de aspartato aminotransferasa (AST), valores promedio  $\pm$  DS de cabras intoxicadas con *Ipomoea fistulosa*. xxxDiferencias estadísticas muy significativas.

**Figure 2:** Serum level of aspartate aminotransferase (AST), mean values  $\pm$  DS of intoxicated goats with *Ipomoea fistulosa*. xxxHigh statistically significant differences.

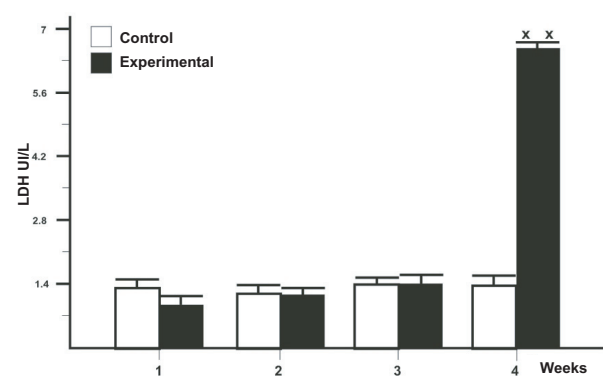
Todos los animales comenzaron a manifestar síntomas nerviosos a partir de la tercera semana de iniciada la experiencia, con ataxia que se intensificaba con el avance de la intoxicación, presentaban temblores musculares, incoordinación en el tren posterior, movimientos de lateralidad de la cabeza, rechinar de dientes; sin embargo, los animales no perdían el apetito, incluso por algunos días se alimentaban y bebían en decúbito. También se detectaron anomalías en las respuestas a los estímulos. Todos ellos tuvieron un deterioro significativo, y hacia el final de la experiencia no comían ni bebían, en ese momento se efectuaba el sacrificio.

## Perfil hepático

### Determinación de niveles séricos de enzimas

En las cabras que ingirieron la planta tóxica, los niveles séricos de AST se incrementaron hasta valores de  $105 \pm 1.4$  UI/L en la cuarta semana, con resultados estadísticamente significativos a partir de la segunda semana ( $P < 0.001$ ). Los valores correspondientes a los animales sacrificados entre las semanas seis y diez, mostraron leves incrementos séricos, los valores no fueron significativos respecto de los sacrificados en la cuarta semana. Las tasas séricas de AST de los testigos fluctuaron entre 40 y 45 UI/L a lo largo de toda la experiencia (Figura 2).

En las cabras intoxicadas se presentó incremento de la enzima LDH en la segunda semana, aunque estadísticamente no fue significativo ( $P > 0.05$ ); a partir de la tercera semana el incremento mostró una significancia de  $P < 0.01$  al igual que en la cuarta, sexta y décima semanas. La enzima LDH de los animales testigo fluctuaron entre 0.94 y 0.92 UI/L (Figura 3).



**Figure 3:** Nivel sérico de lactato dehidrogenasa (LDH), valores promedio  $\pm$  DS de cabras intoxicadas con *Ipomoea fistulosa*. xxDiferencias estadísticas significativas.

**Figure 3:** Serum level of lactate dehydrogenase (LDH), mean values  $\pm$  DS of intoxicated goats with *Ipomoea fistulosa*. xxStatistically significant differences.

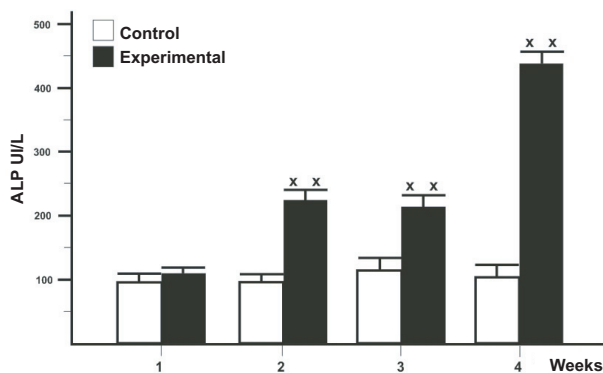
protein electrophoresis showed changes compatible with hepatic pathology, with reduction of the  $\alpha_1$ ,  $\alpha_2$  and  $\beta$ -globuline, as observed in one of the animals' proteinogram (Figure 5). In this animal, the initial proteinemia was of 7.23 g/L and diminished to 4.87 g/L by the sixth week. In the protein fractions, reduction of albumin and the aforementioned fractions was observed. The relation between albumin-globulin is also altered. In Table 1 the corresponding values to the obtained at four weeks of intoxication are exposed. The proteinograms of all the intoxicated animals were similar between each other, without statistical differences among them. The control goats did not manifest variations on the electrophoretic fractions during the whole research.

### Histopathology

The animals were euthanized at the moment they presented severe intoxication symptomatology; of the five intoxicated goats, three were euthanized between the fourth and sixth week, and two between the eighth and tenth week.

The corresponding samples of the first three goats evidenced hepatocyte tumefaction and congestion and cholestasis phenomena (Figure 6). In relation to the two animals left, one showed fat periportal change, hyperplasia of billiard conducts and cholangitis (Figure 7) and the other one showed centrolobular, parenchyma fat and hemorrhage change (Figure 8).

In the control animals (n = 4) there was no hepatic parenchyma alteration and they were euthanized, one by one, in the following sequence: four, six, eight and ten weeks.



**Figura 4:** Nivel sérico de fosfatasa alcalina (ALP), valores promedio  $\pm$  DS de cabras intoxicadas con *Ipomoea fistulosa*. xxDiferencias estadísticas significativas.


**Figure 4:** Serum level of alkaline phosphatase (ALP), mean values  $\pm$  DS of intoxicated goats with *Ipomoea fistulosa*. xxStatistically significant differences.

El incremento de los valores séricos de ALP fueron progresivos y estadísticamente significativos ( $P < 0.01$ ) a partir de la segunda semana, con tasas máximas en la cuarta semana ( $447 \pm 18$  UI/L), las cuales permanecieron sin variaciones significativas hasta la décima semana. Los valores séricos de las cabras testigo fluctuaron entre 98 y 110 UI/L (Figura 4).

En la detección cualitativa del perfil proteínico de las cabras intoxicadas se observaron diferencias entre las electroforesis correspondientes a la primera muestra de sangre, obtenida antes de iniciarse la intoxicación, respecto de las realizadas en estado avanzado de ésta. La electroforesis de las proteínas mostró cambios compatibles con hepatopatía, con disminución de las fracciones  $\alpha_1$ ,  $\alpha_2$  y  $\beta$ -globulina, como se observa en el proteinograma de uno de los animales (Figura 5). En este animal, la proteinemia inicial fue de 7.23 g/L y en la sexta semana disminuyó a 4.87 g/L. En las fracciones de las proteínas se observó disminución de albúminas y de las fracciones antes mencionadas. La relación albúmina-globulina también está alterada. En el Cuadro 1 se exponen los valores correspondientes a los obtenidos a las cuatro semanas de la intoxicación. Los proteinogramas de todos los animales intoxicados fueron similares entre sí, sin diferencias estadísticas significativas entre ellos. Las cabras testigo no manifestaron variaciones en las fracciones electroforéticas durante toda la experiencia.

### Histopatología

El sacrificio de los animales se efectuó en el momento en que presentaron sintomatología severa



**Figura 5:** En la figura se representan en tono oscuro, las variaciones de los datos obtenidos, en la cuarta semana, de una de las cabras intoxicadas con *Ipomoea fistulosa*. En el Cuadro 1 se exponen los valores absolutos y relativos correspondientes.

**Figure 5:** Dark tone in the figure represents the variations of the obtained data, in the fourth week, from one of the intoxicated goats with *Ipomoea fistulosa*. Table 1 shows the corresponding absolute and relative values.

Cuadro 1

VALORES DEL PROTEINOGRAMA DE UNA DE LAS CABRAS  
INTOXICADAS CON *Ipomoea fistulosa*PROTEINOGRAM VALUES FROM ONE OF THE INTOXICATED  
GOATS WITH *Ipomoea fistulosa*

Total	Previous values		4 weeks	
	%	7.23 g/dL	%	4.87 g/dL
Albumin	44.70	3.23	39.60	1.92
Alpha 1	11.10	0.79	5.90	0.28
Alpha 2	8.50	0.61	6.20	0.30
Beta 1	3.60	0.26	7.70	0.37
Beta 2	6.50	0.46	4.20	0.20
Gamma	25.80	1.86	36.50	1.77
R. a/g	0.80		0.65	

## Discussion

*Ipomoea carnea* var. *fistulosa* is distributed through America, from Argentina to Florida and Texas, United States of America. This subspecies inhabits humid places, in contrast to *Ipomoea carnea* var. *carnea*, that prefers dry places.<sup>14</sup>

Intoxication caused by *Ipomoea* ingestion in goats has been registered in Asia,<sup>16,17</sup> Africa<sup>14</sup> and South America, specifically in Brazil.<sup>18</sup>

The ingestion of the plant causes intoxication in ruminants. In 1916, experiments had already been done on rats, guinea pigs, dogs and rabbits, giving large quantities of *Ipomoea* genus plant, which did not provoked intoxication.<sup>19</sup> Nevertheless, in 1960<sup>20</sup> for the first time it is shown the toxicity of *I. fistulosa* in experimental way in ruminants. In 1973, the toxicity of *I. fistulosa* in caprines is corroborated,<sup>3</sup> also in ovines and bovines.<sup>20,21</sup> According to the interpretation of these results, the rumen, through the reductive metabolism of the microflora and microfauna, liberates the toxic principles of the plant that are later absorbed, and by systemic route are distributed to different organs, such as the liver, where its toxic effects are exerted. In this way, toxicity is explained as consequence of ruminal metabolism, since the toxic substances are generated in the rumen, that explains the vegetal harmlessness for monogastric animals.

The increment in the enzyme serum rate of hepatic localization can be due to the damage or permeability increment of the hepatocyte membrane; nevertheless, today it is thought that the increase in the serum rate is the result of the hepatocyte regeneration, which stimulates the enzymatic production during the repair process.<sup>4</sup>

In this study, the serum rate increase of the enzyme which participates in the livers' metabolism of the aminoacids (AST), elevated from the first week; the increment was sustained, with maximum

de intoxicación; de las cinco cabras intoxicadas, tres fueron sacrificadas entre la cuarta y sexta semanas, y dos entre la octava y décima semanas.

Las muestras correspondientes a las tres primeras cabras evidenciaron tumefacción hepatocitaria y fenómenos de congestión y colestasis (Figura 6). Con respecto a los dos animales restantes, uno mostró cambio graso periportal, hiperplasia de conductos biliares y colangitis (Figura 7) y en el otro se observó necrosis hepatocitaria centrolobulillar, cambio graso y hemorragia del parénquima (Figura 8).

En los animales testigo (n = 4) no se observó alteración del parénquima hepático y fueron sacrificados, uno tras otro, en la siguiente secuencia: cuatro, seis, ocho y diez semanas.

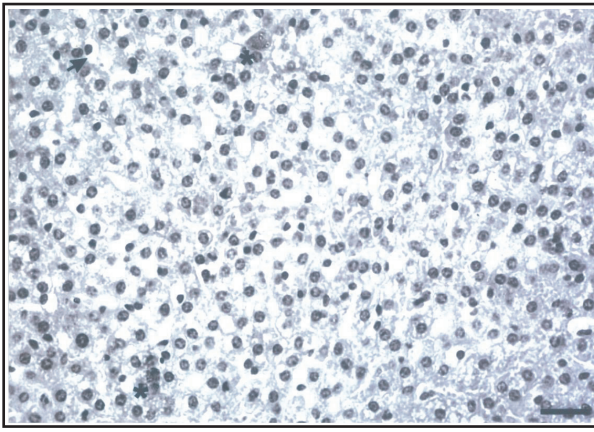
## Discusión

*Ipomoea carnea* var. *fistulosa* se distribuye en América, desde Argentina hasta Florida y Texas, Estados Unidos de América. Esta subespecie habita lugares húmedos, a diferencia de *Ipomoea carnea* var. *carnea*, que prefiere lugares secos.<sup>14</sup>

La intoxicación causada por la ingestión de *Ipomoea* en cabras ha sido registrada en Asia,<sup>16,17</sup> África<sup>14</sup> y Sudamérica, específicamente en Brasil.<sup>18</sup>

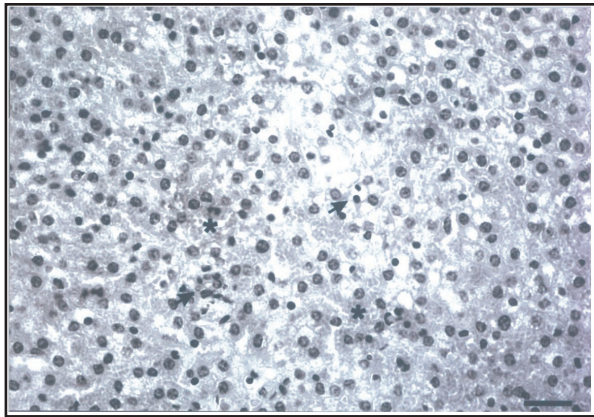
La ingestión de la planta causa intoxicación en rumiantes. Ya en 1916 se habían realizado experimentos en ratas, cobayos, perros y conejos, administrando grandes cantidades de planta del género *Ipomoea*, que no lograron provocar la intoxicación.<sup>19</sup> Sin embargo, en 1960<sup>20</sup> se demuestra por primera vez la toxicidad de *I. fistulosa* en rumiantes en forma experimental. En 1973 se corrobora la toxicidad de *I. fistulosa* en caprinos<sup>3</sup> y en ovinos y bovinos.<sup>20,21</sup> Según la interpretación de estos resultados, el rumen, a través del metabolismo reductor de la microflora y fauna que contiene, libera los principios tóxicos de la planta que luego son absorbidos, y por vía sistémica se distribuyen a distin-





**Figura 6:** Corte histológico de hígado de una de las cabras intoxicadas con *Ipomoea fistulosa*, a la cuarta semana de la intoxicación. Se observa parénquima hepático con tumefacción hepatocitaria (↑), fenómenos de colestasis (\*) (H y E, la barra representa 12 μ).

**Figure 6:** Histological liver cut of one of the intoxicated goats with *Ipomoea fistulosa*, at fourth week of intoxication. Hepatic parenchyma with hepatocyte tumefaction (↑) and cholestasis phenomena (\*) are observed (H and E, bar represents 12 μ).

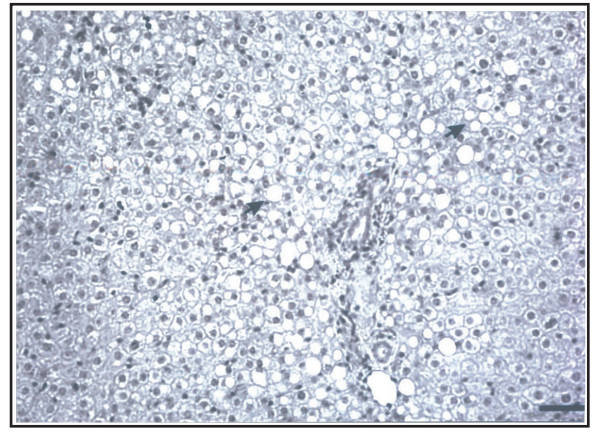


**Figura 8:** Corte histológico de hígado de una de las cabras intoxicadas con *Ipomoea fistulosa*, a la décima semana de la intoxicación. Se observa zona del parénquima hepático con necrosis (↑) y foco de microhemorragia (\*) (H y E, la barra representa 12 μ).

**Figure 8:** Histological liver cut of one of the intoxicated goats with *Ipomoea fistulosa*, at tenth week of intoxication. Hepatic parenchyma zone with necrosis (↑) and focal micro-hemorrhage (\*) are observed, (H and E, bar represents 12μ).

values by the 21st day; later minimum increments were produced, similar results to the ones obtained in intoxication with *I. carnea*.<sup>13,21</sup> The coenzyme that acts on glucids or its derivatives (LDH), also an hepatocyte lesion marker, showed a different profile than the previous, by sustaining few changes during great part of the study, showing an increase on the fourth week and sustaining itself in similar values up to the tenth week.

At first, the ALP enzyme showed a moderate increase and a bit higher to the end. These results coincide with the microscopic observations of histological cuts that showed moderate cholestasis in periportal area on the caprines euthanized on the sixth



**Figura 7:** Corte histológico de hígado de una de las cabras intoxicadas con *Ipomoea fistulosa*, a la sexta semana de la intoxicación. Se observan hepatocitos en la región periportal con vacuolas grasas (↑) (H y E, la barra representa 25 μ).

**Figure 7:** Histological liver cut of one of the intoxicated goats with *Ipomoea fistulosa*, at sixth week of intoxication. Hepatocytes in the periportal region with fat vacuoles are observed (↑) (H and E, bar represents 25 μ).

tos órganos, como el hígado, donde ejerce sus efectos tóxicos. De esta manera, la toxicidad se explica como consecuencia del metabolismo ruminal, ya que las sustancias tóxicas se generan en el rumen, ello explica la inocuidad del vegetal para los animales monogástricos.

El aumento en la tasa sérica de enzimas de localización hepática puede deberse al daño o aumento de permeabilidad de la membrana del hepatocito; sin embargo, actualmente se piensa que el incremento en la tasa sérica se debe a la regeneración de hepatocitos, lo que estimula la producción enzimática durante el proceso de reparación.<sup>4</sup>

En este estudio, los incrementos en la tasa sérica de la enzima que participa en el metabolismo de los aminoácidos del hígado (AST), se elevaron a partir de la primera semana; el incremento fue sostenido, con valores máximos al día 21; posteriormente se produjeron incrementos mínimos, resultados similares a los obtenidos en la intoxicación con *I. carnea*.<sup>13,21</sup> La coenzima que actúa sobre glúcidos o sus derivados (LDH), también marcadora de lesión de hepatocitos, mostró un perfil diferente a la anterior, al mantenerse con pocos cambios durante gran parte de la experiencia, manifestando su despegue en la cuarta semana, y manteniéndose en valores semejantes hasta la décima semana.

La enzima ALP manifestó al principio una elevación moderada y poco mayor hacia el final. Estos resultados coinciden con las observaciones microscópicas de cortes histológicos que mostraban moderada colestasis en área periportal en los caprinos sacrificados entre la sexta y décima semanas. La ALP es segregada principalmente por los osteoclastos y el hígado,

and tenth week. The ALP is mainly secreted by the osteoclasts and liver, that it is the bile excretion organ, for which it gets very high in obstructive jaundice; this study did not present clinical evidences of jaundice, which coincides with results of authors that did not find increments of total bilirubin in intoxicated goats with *I. carnea*.<sup>13</sup>

Histopathological studies of hepatic parenchyma showed, as main lesions, areas of centrolobular necrosis and fat hepatocyte changes, similar alterations to the ones presented in intoxicated goats with *I. carnea*, cited by other authors.<sup>13,21</sup> Damir *et al.*<sup>13</sup> mention that animals died between the 11 and 39 days of intoxication, while on the present study, only the animals between eight and ten weeks of intoxication presented the most severe lesions.

On this study, findings of hyperplasia of bile ducts and cholangitis coincide with the description of Adam *et al.*,<sup>21</sup> who registered these lesions a month after the plant was administered, while the focal necrosis is detected after two months, as it happened on the present study.

On this work, intoxicated goats manifested nervousness, always cited in this type of intoxication; some authors consider that this response is a consequence of hepatic damage caused by the plant on the intoxicated animal.<sup>13,21</sup> Nevertheless, clinical signs of nervousness, that generally follows chronic hepatic dysfunctions, is compatible with cirrhosis,<sup>4</sup> and for the results shown on this study, lesions do not correspond to that type of pathology. Likewise, there were no significant increments registered of the gamma globulin fraction in the electrophoresis, neither histological lesions of hepatic cirrhosis were observed.

Hepatic lesions indicate that animals presented hepatic damage, attributable to the presence of calystegins A3, B1 and B2, and swansonine, detected in the used plant during this experience,<sup>11,12</sup> alkaloids that provoke accumulation of oligosaccharides in the cytoplasm of various tissues, among them the hepatic,<sup>14,22</sup> inducing to deposit non-degradable substances on lysosomes, which leads to alterations and lesions of hepatocytes.

On previous studies done on caprines with the same plant used in this work, loss of weight and ruminal and intestinal hypomotility have been registered,<sup>23</sup> attributed to disturbances of lysosomal storage, maybe as consequence of problems on nutritional absorption, that result in hematologic alterations, as the ones detected on this study, and coincident with findings of other authors.<sup>24</sup>

In this context, functional hepatic alterations surely contribute to the diminishment of serum rates of total proteins, due to alterations on the synthesis.

It is concluded that daily oral administration of 50

que es el órgano de excreción de la bilis, por ello se eleva mucho en las ictericias obstructivas; en este trabajo no se presentaron evidencias clínicas de ictericia, resultados coincidentes con autores que no hallaron incrementos de bilirrubina total en cabras intoxicadas con *I. carnea*.<sup>13</sup>

Los estudios histopatológicos de parénquima hepático mostraron, como lesiones más importantes, áreas de necrosis centrolobulillar y cambio graso hepatocitario, alteraciones similares a las presentadas en cabras intoxicadas con *I. carnea*, citadas por otros autores.<sup>13,21</sup> Damir *et al.*<sup>13</sup> mencionan que los animales murieron entre los 11 y 39 días de intoxicación, mientras que en el presente trabajo sólo los animales de entre ocho y diez semanas de intoxicación presentaron las lesiones más graves.

Los hallazgos de hiperplasia de conductos biliares y colangitis encontrados aquí, coinciden con lo descrito por Adam *et al.*,<sup>21</sup> quienes registran estas lesiones al mes de suministrada la planta, en tanto que la necrosis focal la detectan a partir de los dos meses, como ocurrió en el presente estudio.

En este trabajo, las cabras intoxicadas manifestaron semiótica nerviosa, citada siempre en esta intoxicación; algunos autores consideran que esta respuesta es consecuencia del daño hepático que provoca la planta en el animal intoxicado.<sup>13,21</sup> Sin embargo, la semiótica nerviosa que generalmente acompaña a las disfunciones hepáticas crónicas es compatible con cirrosis,<sup>4</sup> y por los resultados mostrados en este trabajo, las lesiones no corresponden a ese tipo de patología. Asimismo, no se registraron incrementos significativos de la fracción gammaglobulina en la electroforesis, tampoco se observaron lesiones histológicas de cirrosis hepática.

Las lesiones hepáticas indican que los animales presentaron daño hepático, atribuible a la presencia de calistegina A3, B1 y B2 y swansonina, detectadas en la planta utilizada en esta experiencia,<sup>11,12</sup> alcaloides que producen acumulación de oligosacáridos en el citoplasma de varios tejidos, entre ellos el hepático,<sup>14,22</sup> induciendo el depósito de sustancias no degradadas en lisosomas, y que conducen a alteraciones y lesiones de hepatocitos.

En estudios previos realizados en caprinos con la misma planta utilizada en este trabajo, se ha registrado pérdida de peso, retardo en la motilidad ruminal e intestinal,<sup>23</sup> que podrían atribuirse a los trastornos de almacenaje lisosomal, quizá como consecuencia de problemas en la absorción de nutrimentos, que resultan en alteraciones hematológicas, como las detectadas en este trabajo, y coincidentes con los hallazgos de otros autores.<sup>24</sup>

En este contexto, las alteraciones funcionales hepáticas seguramente contribuyen a las disminuciones en

g/kg of *I. fistulosa* on goats, provokes intoxication that induces degenerative and necrotic lesions of the liver, which result more severe as time of plant consumption increases.

## Acknowledgments

Special thanks to Lic. Maria Eugenia Garcia Denegri for her collaboration on the review of the abstract.

## Referencias

1. Hosch G, Wiedenfeld H, Dingermann T, Roder E. A new high performance liquid chromatography method for the simultaneous quantitative analysis of pyrrolizidine alkaloids and their N-oxides in plant materials. *Phytochem Anal* 1996; 7 (6): 284-388.
2. Asano N, Kato A, Oseki K. Calystegins of *Physalis alkekengi* var. *francheti* (Solanaceae). Structure determination and their glycosidase inhibitory activities. *Eur J Biochem* 1995; 229:369-376.
3. Idris OF, Tartour G, Adam SEI, Obeid HM. Toxicity to goats by *Ipomoea carnea*. *Trop Anim Health* 1973;5:119-123.
4. Meyer DJ, Coles E, Rich IJ. *Veterinary Laboratory Medicine. Interpretation and Diagnosis.* Philadelphia USA: WB Saunders Company, 1992.
5. Molyneux RJ, Mckenzie RA, O' Sullivan BM, Elbein AD. Identification of the glycosidase inhibitors swansonine and calystegine B2 in Weir vine (*Ipomoea* sp. Q6 [aff. calobra]) and correlation with toxicity. *J Nat Prod* 1995; 58:878-886.
6. Molyneux RJ, Pan YT, Goldmann A, Tepfer DA, Elbein AD. Calystegins, a novel class of alkaloid glycosidase inhibitors. *Arch Biochem Biophys* 1993; 304: 81-88.
7. Alroy J, Orgad U, Ucci AA, Gravris VE. Swansonine toxicosis mimics lectin histochemistry of mannosidosis. *Vet Pathol* 1985; 22: 311-316.
8. Summer BA, Cumming JF, de Lahunta A. *Veterinary Neuropathology.* St. Louis: MO, Mosby, 1995.
9. Van kampen KR, Janes LF. Pathology of locoweed poisoning in sheep. *Pathol Vet* 1969; 6: 413-423.
10. Cotran RS, Kumar V, Cillins T. *Patología Estructural y Funcional.* 6a ed. México (DF): McGraw-Hill, 1999.
11. Cholich LA, Jorge N, Ríos EE, Acosta de Pérez O. Aislamiento e identificación de los alcaloides de la *Ipomoea fistulosa* (*aguapeí* o *mandiyurá*) de Argentina. X Jornadas Veterinarias de Corrientes, XXVI Sesión de Comunicaciones Científicas; 2005 julio 7; Corrientes (Argentina). Corrientes (Argentina): Facultad de Ciencias Veterinarias, Universidad Nacional del Nordeste, 2005: 93.
12. Cholich LA, Ríos E, Jorge NL, Acosta de Pérez O. Extracción e identificación de los alcaloides de la *Ipomoea fistulosa* (*aguapeí* o *mandiyurá*) de Argentina. Anales de la Reunión de Comunicaciones Científicas y Tecnológicas de la Secretaría General de Ciencia y Tecnología, Universidad Nacional del Nordeste. 2005 septiembre 23; Corrientes (Argentina). Corrientes

las tasas séricas de proteínas totales, por alteraciones en la síntesis.

Se concluye que la administración oral diaria de 50 g/kg de *I. fistulosa* en cabras, provoca intoxicación que induce a lesiones degenerativas y necróticas del hígado, las cuales resultan de mayor intensidad a medida que se incrementa el tiempo de consumo de la planta.

## Agradecimientos

Se agradece a la licenciada María Emilia García Denegri su colaboración en la revisión del *abstract*.

- 
- (Argentina): Facultad de Arquitectura, Universidad Nacional del Nordeste, 2005: v-013.
13. Damir HA, Adam SE, Tartour G. The effects of *Ipomoea carnea* on goats and sheep. *Vet Hum Toxicol* 1987; 29: 316-19.
  14. De Balogh KK, Dimande AP, Van der Lugt JJ, Molyneux RJ, Naude TW, Welman WG. A lysosomal storage disease induced by *Ipomoea carnea* in goats in Mozambique. *J Vet Diagn Invest* 1999; 11: 266-273.
  15. Tirkey K, Yadava KP, Jha GJ, Banerjee NC. Effect of feeding *Ipomoea carnea* leaves on goats. *Indian J Anim Sci* 1987; 57: 863-866.
  16. Chaudhuri H, Ramaprabhu T, Ramachandran V. *Ipomoea carnea* Jacq. A new aquatic problem in India. *J Aquat Plant Manag* 1994; 32: 37-38.
  17. Gahlot AK, Grupa HK. Toxicity of the plant "Vilayati akadi" (*Ipomoea carnea*) in live-stock. *Indian J Vet* 1984; 4: 142.
  18. Méndez M del C, Riet Correa F. Plantas tóxicas e micotoxicosis. Pelotas, Brasil: Editorial e Grafica Universitaria/UFP, Facultad de Veterinaria, 2000.
  19. Neiva A, Belisario P. Acción Tóxica de las Plantas del género *Ipomoeas*. *Mem Inst Oswaldo* 1916; 8: 85-88.
  20. Tokarnia CH, Dobereiner J, Canella CFC. Estudio experimental sobre a toxidez do "canudo" (*Ipomoea fistulosa* Mart) en ruminates. *Arq Inst Bio Animal* 1960; 3: 59-71.
  21. Adam SEI, Tartour G, Obeid HM, Idris OF. Effects of *Ipomoea carnea* on liver and on serum enzymes in young ruminants. *J Comp Pathol* 1973; 83: 531-542.
  22. Schumacher-Henrique B, Gorniak SL, Dagli ML, Spinosa HS. The Clinical, Biochemical, Haematological and Pathological effects of Long- Term Administration of *Ipomoea carnea* to Growing Goats. *Vet Res Commun* 2003; 27: 311-319.
  23. Ríos E, Belmonte C, Rodríguez C, Ortiz L, Ciotti EM, Bogado F, Acosta de Pérez O. Intoxicación con *Ipomoea fistulosa* (*aguapeí*, *mandiyurá*) en cabras. Efectos sobre el hemograma e ionograma. *Rev Vet* 2005; 16: 21-24.
  24. Tartour G, Obeid HM, Adam SE, Idris OF. Hematological changes in sheep and calves following prolonged oral administration of *Ipomoea carnea*. *Trop Anim Health Prod* 1973; 5: 284-292.