

Caso inusual de calcinosis enzoótica por el consumo de *Solanum glaucophyllum* en un encierre a corral

Micheloud, J.F.², Rodríguez, A.M.², Cámpora, L.², Webber, N.², Campero, C.M.¹ y Odriozola, E.R.^{1*}

1. Grupo Sanidad Animal INTA EEA Balcarce,
Ruta Nacional 226 Km 73,5 (7620) Balcarce, Buenos Aires, Argentina.

2. Residencia en Salud animal. INTA EEA Balcarce
* Correo electrónico: eodriozola@balcarce.inta.gov.ar

No existen conflictos de interés.

Parte de los resultados del presente trabajo fueron presentados en el Congreso Argentino de Producción Animal, 2011.

Palabras clave

Calcinosis enzoótica, planta tóxica, encierre a corral.

Keywords

Enzootic calcinosis, Poison plants, feed-lot.

RESUMEN

En Argentina, la calcinosis enzoótica es una enfermedad frecuente en la cría extensiva de ganado. Esta intoxicación es poco frecuente en sistemas intensivos. Este artículo describe la aparición de un brote de calcinosis enzoótica en bovinos en encierre a corral. Se efectuó la revisión clínica de los animales, y la necropsia de uno de los enfermos. Se obtuvieron muestras de tejidos para histopatología y de sangre entera para hematócrito. Los animales afectados manifestaban caída del consumo de alimento, pérdida de peso, geofagia y caquexia. Las lesiones macroscópicas y microscópicas evidenciaron calcificación de tejidos blandos. En el heno administrado a los animales se encontró gran cantidad de hojas de *Solanum glaucophyllum*. Con todos los hallazgos antes mencionados se arribó al diagnóstico de calcinosis enzoótica. La morbilidad fue del 90 % y la letalidad del 28%. El empleo de henos de mala calidad para aportar fibra en los feed-lots constituye un riesgo sanitario poco contemplado y así las plantas tóxicas son un problema potencial en estos sistemas de producción.

SUMMARY

Unusual case of enzootic calcinosis in a feed-lot by *Solanum glaucophyllum*.

Enzootic calcinosis is a very common disease in extensive breeding herds in Argentina. However, it is unusual in intensive systems. This article describes an outbreak of enzootic calcinosis in herds from a feed-lot. Clinical examination was performed in herds and one of the affected animals was necropsied. Tissue and whole blood samples were obtained for histopathology and hematocrit respectively. The sick animals manifested symptoms such as a fall in food consumption, weight loss, geophagy and cachexia. Gross and microscopic lesions showed soft tissue calcification. A large number of *Solanum glaucophyllum* leaves were found in the hay used to feed animals. These results were consistent with the diagnosis of enzootic calcinosis. Morbidity and lethality were 90% and 28% respectively. Low quality hay used to provide feed-lots with fiber constitutes a health risk and toxic plants can be a potential problem to these production systems.

Introducción

Solanum glaucophyllum (SG) o duraznillo blanco se encuentra ampliamente distribuido en Argentina, Paraguay, Uruguay y Sur de Brasil^{2,7,9,10}. En nuestro país habita las zonas litorales de Entre Ríos, Santa Fe, Corrientes, Formosa, Misiones, Chaco y es muy frecuente su presencia en la cuenca del Río Salado, este y sudeste de la provincia de Buenos Aires y sur de Entre Ríos^{4,7,12,14,16}. Esta planta es poco palatable y usualmente los animales no la ingieren, aunque en períodos secos y de baja oferta forrajera pueden hacerlo^{1,7}. En la mayoría de los casos la ingestión es accidental por el consumo de hojas secas de SG caídas que se mezclan con el forraje y son incorporadas con el bocado por los animales^{7,17}. La factibilidad y severidad de la intoxicación con SG depende de la abundancia de la planta y de las pas-

turas acompañantes^{7,11}. La calcinosis enzoótica afecta a vacunos de todas las razas y es más frecuente en vacas de cría, debido a que constituyen la población predominante en las zonas problema^{7,8}. Si a los animales expuestos a SG se les administran dietas ricas en calcio, aumenta la probabilidad de que contraigan la enfermedad¹⁴. El objetivo de este trabajo es describir la presentación de un cuadro de intoxicación natural con SG en novillos de un engorde a corral en un establecimiento ganadero en la provincia de Buenos Aires.

Presentación del caso

El Servicio de Diagnóstico Veterinario Especializado del INTA-Balcarce realizó una visita a un feedlot de la localidad de Saladillo, provincia de Buenos

Aires (Argentina), por haberse detectado novillitos con pérdida de peso, caquexia y emaciación. Los animales afectados correspondían a un lote de 200 novillitos de 8 a 10 meses de edad, de raza británica. El problema se observó un mes después de que los animales comenzaran a consumir la dieta de acostumbramiento formulada a base de maíz y un núcleo vitamínico mineral con aporte de fibra en forma de heno de festuca. Inicialmente se observó disminución en el consumo de alimento y una menor tasa de ganancia de peso diario. En un intento de revertir la situación, se incrementó el aporte de fibra, sin resultados favorables, acentuándose más el problema. Se realizó la anamnesis correspondiente, la inspección de las instalaciones, tipo de ración y la exploración clínica de los animales afectados. Se efectuó la necropsia de un animal muerto recién-

temente, y se obtuvieron muestras de órganos en formol bufferado al 10% para histopatología. También se extrajeron muestras de sangre entera con anticoagulante de tres individuos afectados. Los tejidos formolados se procesaron mediante técnicas histológicas de rutina y fueron teñidos con hematoxilina-eosina. Además se seleccionaron cortes de pulmón, corazón y aorta para evidenciar la presencia de sales de calcio mediante la tinción especial de von-Kossa.

Resultados

Hallazgos clínicos y epidemiológicos

Al inspeccionar el lote se observó marcada pérdida de peso, mal estado general, mucosas pálidas y pelo hirsuto. Gran parte de los animales presentaban signos de pica ingiriendo piedras o tierra, otros lamían las paredes de cemento de los bebederos o postes del corral. No evidenciaron dolor en los miembros al incorporarse aunque presentaban cifosis. Los valores de he-

matocrito de las 3 muestras de sangre analizadas fueron 15%, 18% y 20%. Al momento de la consulta, habían muerto 50 animales y casi la totalidad del lote estaba afectado. Finalmente, la morbilidad alcanzó el 90%, la mortalidad el 25% y la letalidad el 28%. Al inspeccionar los comederos se observó que el alimento concentrado se encontraba intacto, sin indicios de consumo indicando falta de apetito de los animales. En el heno se observó abundante cantidad de hojas y plantas enteras de SG.

Hallazgos de necropsia

A la necropsia se observó ausencia de tejido adiposo subcutáneo y abdominal, atrofia serosa de la grasa pericárdica y peri-renal sugiriendo una severa lipomovilización. Al inspeccionar el aparato cardiovascular, se observaron importantes áreas de calcificación en la aorta, carótidas, endocardio y válvulas cardíacas (Fig. 1). Estos sitios de mineralización tenían aspecto de placas rugosas prominentes, opacas, de color blanco nacarado y crepitaban al corte. A la palpación, tanto las paredes arte-

riales como las válvulas, evidenciaban pérdida de la elasticidad y endurecimiento. En el pulmón se observaron nodulaciones firmes y crepitantes al tacto. El contenido de rumen y abomaso era semilíquido con abundante cantidad de tierra.

Hallazgos histológicos

Se evidenció en las paredes de los grandes vasos la presencia de fibras elásticas tumefactas y fragmentadas (Fig. 2) con acumulaciones y depósitos granulares basófilos entre las mismas. En los sitios en donde las lesiones eran más severas se observaron células fibroblásticas que en algunos casos evidenciaron cambios metaplásicos. En pulmón se detectaron áreas de enfisema con depósito mineral en los espacios inter-alveolares y exudación mononuclear leve. En los demás órganos evaluados no se observaron lesiones histológicas. A la coloración de von-Kossa (Fig. 3) se confirmó la presencia de sales de calcio en los tejidos que presentaban los focos y placas de mineralización.

Figura 1.
Imagen macroscópica en donde se observa severa calcificación de la pared de la aorta y del endocardio.

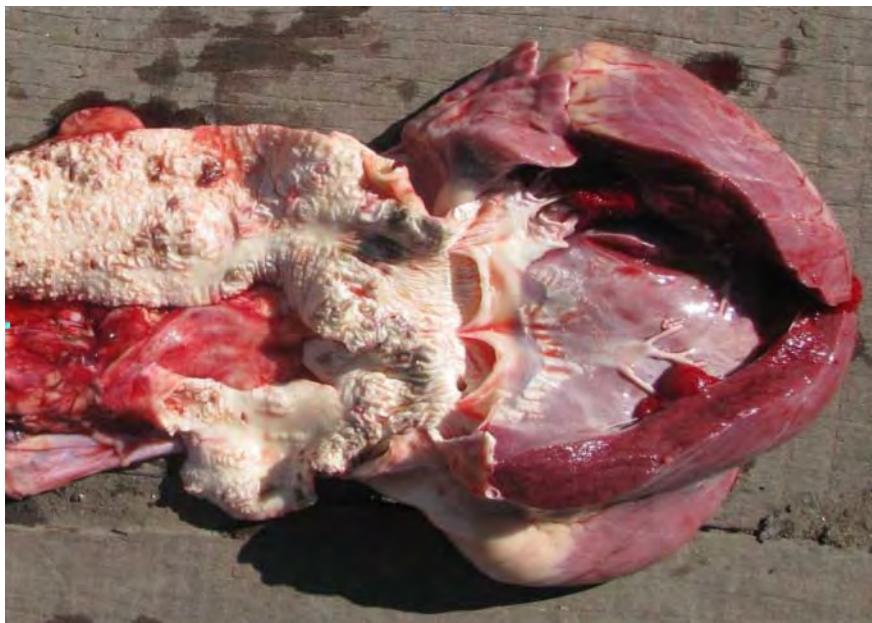

Figura 2.

Imagen microscópica de una pared arterial, obsérvese el desorden de las fibras elásticas y el depósito de las sales de calcio de coloración basófila en forma de placa (flechas) (H & E- 10 X).

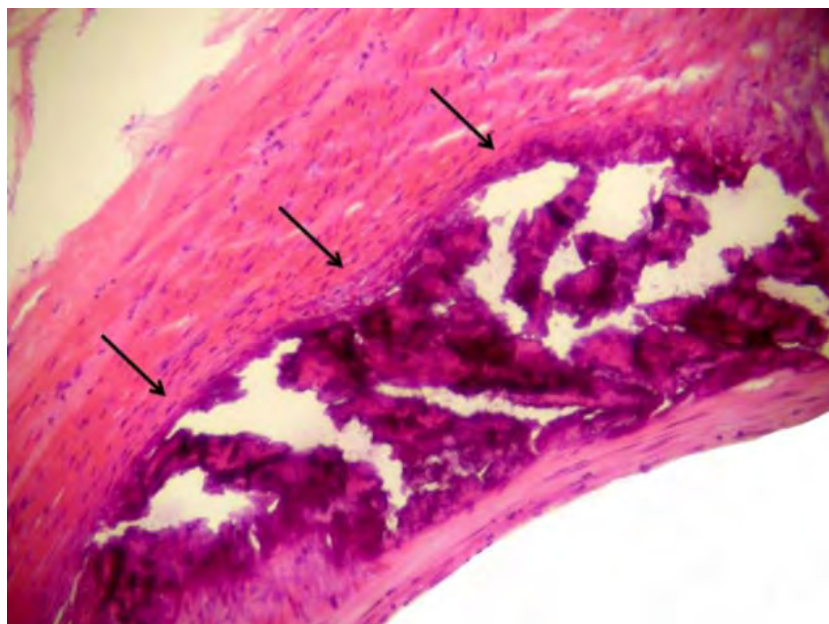
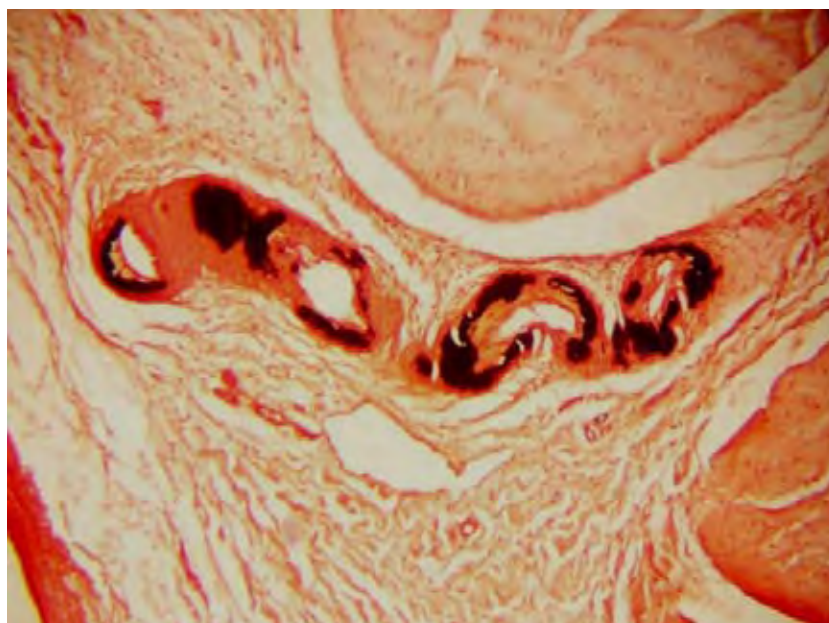


Figura 3.

Imagen microscópica de la pared de las coronarias que confirma la presencia de sales de calcio (von-Kossa, 10 X).



Discusión y conclusiones

Se arribó al diagnóstico considerando los antecedentes, las evidencias clínicas, las lesiones macroscópicas y microscópicas observadas, la presencia de sales de calcio en los tejidos mediante la técnica tintorial de von-Kossa, los valores de hematocrito y la abundante presencia de SG en el heno suministrado. El signo clínico de "pica" frecuentemente es vinculado con enfermedades carenciales, falta de fibra y dolor abdominal¹⁵, se cita que la ingestión de altas dosis de SG pueden provocar anorexia, pica y pérdida de peso^{7,14} lo que concuerda con lo observado en este caso. Eckell y col. mencionan haber observado pica en animales entecados⁶; de igual modo Carrillo & Worker indican haber observado este signo a las seis semanas de comenzar una intoxicación experimental con SG pese la adecuada alimentación de los animales³. La bibliografía menciona que si los bovinos reciben 0,8 g/kg de peso vivo de SG desecada por semana, pueden adquirir un estado de emaciación extrema y morir en un mes; aunque con dosis menores de 0,16 g/kg de peso vivo, la evolución puede prolon-

garse hasta un año¹⁸. Debido al cuadro clínico y al corto periodo de exposición al heno problema consideramos que la dosis de SG consumida por los animales en el presente caso fue elevada. Si bien no se pudieron realizar las determinaciones séricas de calcio y fósforo, es esperable que ambos minerales estuvieran alterados considerando que SG produce un aumento de la calcemia⁴ especialmente en casos agudos¹⁴, aunque se cita que puede observarse hipocalcemia tanto en intoxicaciones crónicas como agudas^{2,4,5}. Los niveles de hematocrito encontrados sugieren anemia dado que la misma es comúnmente observada en las intoxicaciones con SG por el efecto de la vitamina D sobre la médula ósea¹⁴. Existen trabajos que mencionan que la cantidad de bovinos afectados por año en el país por calcinosis enzoótica ocasionada por SG es elevada¹⁴ aunque no hemos encontrado reportes de esta enfermedad en sistemas de engorde a corral. Además no es habitual encontrar casos con tasas de mortalidad y letalidad tan altas como las aquí informadas. En sistemas de cría extensivos la mayoría de las veces los animales son asintomáticos y las lesiones solo

se aprecian cuando son enviados a faena⁷. En un estudio realizado con muestras de aortas de 38.538 bovinos faenados se observaron lesiones macroscópicas en el 39,5 % de los terneros, el 42,4% de las vaquillonas, en el 53,1% de los novillos y en el 66,3% de las vacas⁸. Estas cifras indican la gran cantidad de animales que se encuentran sub-clínicamente afectados y que incluso se envían a frigorífico. Finalmente, como queda expuesto, la intensificación de los sistemas de producción no excluyen la aparición de esta enfermedad comúnmente asociada a la cría extensiva de ganado. En el engorde a corral se emplean dietas concentradas con un bajo nivel de fibra bruta^{13,19}. El aporte de fibra más comúnmente utilizado en la mayoría de los sistemas de alimentación en confinamiento es el heno (rollos o fardos) procesado, picado o molido grueso de calidad intermedia o baja¹³. En la práctica estos alimentos no son adecuadamente seleccionados y pueden constituir un problema potencial para el ganado. Por esto es recomendable se analice la calidad y composición de los alimentos a emplear con este fin.

Bibliografía

- Carrillo BJ.** The pathology of Enteque Seco and Experimental *Solanum malacoxylon* Toxicity. PhD Thesis, Davis, University of California; 1971.
- Carrillo BJ, Tilley JM, Garcés NE, Gaggino OP, Ruksan B, Worker NA.** Intoxicación experimental de bovinos con *Solanum malacoxylon*. Gac Vet. 1971; 23: 468-484.
- Carrillo BJ, Worker NA.** Enteque seco: consideraciones generales. Simposio sobre enteque seco. Boletín Técnico 54, EEA INTA-Balcarce. 1967.
- Collier WA.** Zur Kenntnis Einer als Enteque Bezeichneten Krankheit der Rinder in der Provinz Buenos Aires. Z Infekt Krankh Haust. 1927; 31: 81-92.
- Dallorso ME, Bozzo J, Picardi H, Benassati S, Skliar MI, Boland R.** Niveles de 1,25 dihidroxivitamina D y 1, 24, 25 trihidroxivitamina D en plasma bovino intoxicados experimentalmente con *Solanum glaucophyllum*. Rev Med Vet. 1994; 3: 187-192.
- Eckell OA, Gallo GG, Martin AA, Portello RA.** Observaciones sobre el enteque seco de los bovinos. Rev. Fac. Cs. Vet. (La Plata). 1963; 13:107-120.
- Gimeno EJ.** Calcinosis enzoótica: un problema vigente de la ganadería Nacional. Anales Acad. Nac. Agron Vet. 2000; 54: 201-234.
- Masselin JN, Chiaravalle AM.** Frecuencia de la esclerosis aórtica en el bovino. Rev Inv Agrop. 1965; 10:117-147.
- Mello JRB.** Corrigendum to Calcinosis-calcinogenic plants. Toxicon. 2009. 53: 383-384.
- Mello JRB.** Calcinosis - calcinogenic plants. Toxicon. 2003; 41:1-12.
- Okada EA, Carrillo BJ, Tilley M.** *Solanum malacoxylon* Sendtner: a toxic plant in Argentina. Econ. Botany. 1977; 31: 225-236.
- Perusia OR, Rodríguez AR.** Plantas tóxicas y Micotoxinas. Cuaderno de Divulgación Técnica N° 4, 3era Edición. Círculo de Médicos Veterinarios. Las Colonias, Esperanza, Santa Fe. 1997, p. 43-45.
- Pordomingo AJ, Volpi Lagreca G, Moralejo R.** Alimentación. En: Pordomingo A J. (Eds.) Feedlot. Alimentación, Diseño y Manejo. Publicación técnica N° 62. Ediciones Instituto Nacional de Tecnología Agropecuaria. 2005, p. 12-101.
- Puche RC, Bingley JB.** Calcinosis of Cattle in Argentina. First English edition. Ed. Universidad Nacional de Rosario. 1995, p. 155.
- Radostits O, Gay C, Blood D, Hinchliff K.** Estados generales sistémicos. En: Medicina Veterinaria. Vol I. 9na Ed. Ed Mc Graw Hill-Interamericana; Madrid España. 2002; p. 707.
- Ronco M.** Dispersión del duraznillo blanco (*Solanum glaucophyllum*, Deft.) y su adaptación a suelos inundables. Tesis, Facultad de Ciencias Naturales y Museo, Universidad Nacional de La Plata. 1985.
- Tokarnia CH, Döbereiner J, Peixoto PV.** Plantas tóxicas do Brasil. Ed. Heliantus, Rio de Janeiro (Brasil). 2000; p. 3-17 y 188-192.
- Tokarnia CH, Döbereiner J, Peixoto PV.** Aspectos clínico-patológicos complementares da intoxicação por algumas plantas tóxicas brasileiras. Pesq Vet Bras. 1974; 14: 111-122.
- Vernet E.** Manual de consulta para feed-lot (1era. Edición). Ed Gráfica Guadalupe, Buenos Aires, Argentina. 2005; p.80.