

RASPAGE PREPUCIAL DE TOROS Y COLOCACIÓN DE TABLA PARA PROTECCIÓN DEL PROFESIONAL

M.V. Ignacio Villalba y M.V. Jorge S. Villalba. 2010. Veterinaria Tandil, Estudio Ganadero. Montevideo 564, (7000) Tandil. Telfx. 02293 448235; Cel. 2293 583931.

jvillalba@arnet.com.ar

www.produccion-animal.com.ar

Volver a: [Enfermedades y problemas reproductivos](#)

OBJETIVO DE ESTA COMUNICACIÓN

Los altos índices reproductivos son la base de una cría eficiente y rentable. Analizamos una de las herramientas destinadas a mejorar estos parámetros.

El **Examen clínico de los Toros** para determinar su Aptitud Reproductiva, es una práctica habitual de campo en la República Argentina. Una parte, de este examen lo constituye el Raspaje Prepucial como medio de muestreo, para diagnóstico de tricomoniasis y campilobacteriosis. Muchos colegas nos han comentado sobre lesiones sufridas por personas o animales al realizar esta actividad. El objetivo de nuestra comunicación es dar una alternativa de trabajo con mayor seguridad para el operador, logrando a la vez una correcta toma de muestras prepuciales, a lo cual colaboran a) la tranquilidad del profesional por la seguridad del método, y b) la relativa tranquilidad del toro al permanecer suelto dentro de la casilla de operar.

FUNDAMENTOS ANATÓMICOS Y NEUROLÓGICOS

1.- El toro pateo, sacando hacia fuera la articulación de la babilla; al sentirla trabada por la tabla, cambia – aparentemente- su proceso cerebral. Y pateo hacia atrás, o eventualmente hacia delante, de forma suave por limitación de movimiento (Foto 1). La ventaja real es que el operador trabaja con total tranquilidad. Para el toro, al trabajarse suelto en la casilla de operar, a lo sumo con una leve presión del “apretavacío”, se disminuye la incomodidad, el estrés y consecuentemente la reacción.



Foto 1.- Para la torsión de la cola puede apoyarse la mano izquierda en su base.

2.- Esto se complementa con una firme torsión en dirección craneal, del tronco de la cola, que tiene como consecuencia una “analgnesia por derivación o por distracción” de la zona de prepucio y pene.

MATERIALES

- 1.- Lo ideal es una tabla fuerte como la que se ve en la primer foto, sostenida con un par de tornillos a ambos lados de la puerta trasera de la Casilla de Operar, del lado interno, pues debe soportar la presión del flanco del toro. Esta ubicación permite cerrar la puerta lateral sin inconveniente. Debe dejar libre el “apretavacío”.
- 2.- La posición recomendada es cubriendo la babilla en la parte posterior y algo más baja en la parte anterior. Debe permitir al operador en cuclillas, un cómodo accionar de ambas manos.

- 3.- Las alternativas son múltiples y van desde un par de varillas de lapacho unidas con hilo de rollo y sostenidas con “marra” o “manea” de alambre dulce, o sostenidas mediante una cuerda desde el borde superior de la manga, a un simple palo resistente que pasa entre las púas de la tranca posterior y se sostiene entre el “apretavacío” y la pared de la manga.

Foto 2.- Varillón sostenido con marra de alambre simple.



Importante: no debe ser material débil ni “astillable” pues los movimientos bruscos del Toro, que los hay, pueden lastimar a quien se encuentra haciendo el raspaje.

- 3.- Es recomendable una posición del operador perpendicular al toro o desviado levemente hacia craneal. Nunca mirando hacia posterior del toro.
- 4.- La muestra del raspador se desprende por fuerza centrífuga así que debe girarse con fuerza dentro del tubo.
- 5.- Para la muestra de tricomonas el raspador no debe sumergirse por completo en el medio de transporte y cultivo sino que debe quedar el fondo del tubo, limpio (Foto 5).
- 6.- En todo momento el toro está sin agarrar en el cepo. A lo más, se lo presiona con regular intensidad con el “apretavacío”.

Muestreo:

Lo anterior, permite trabajar con el toro suelto en la casilla, y raspar en surco del glande (Foto 3), sosteniendo el pene con la mano contraria al raspador, para guiar los movimientos. Se pasa arriba, abajo y a los lados, girando algo el pene si es posible, para trabajar sobre el surco del glande.

Importante: Debe percibirse un leve crepitar al pasar suavemente el raspador, 2 veces (1 ida - 1 vuelta) Por alguna causa, al variar la posición del raspador para volver a realizar el raspaje de ida y vuelta, al toro le cuesta identificar esa sensación como “dolor”, y suele no tener ninguna reacción. O a veces un “endurecimiento” del pene por reacción al suave raspado. Cabe aclarar, que el raspador con buen filo remueve en forma profunda la mucosa, por eso recomendamos realizar alguna vez la extracción manual del pene (recomendable ayudarse con un trapo seco) a fin de verificar la importante escarificación que se produce. Obviamente, nos referimos a raspadores de bronce. Ver foto abajo.

Un detalle: es recomendable proteger la cabeza del raspador con un trozo de goma tubular tipo quirúrgico para su transporte, pues caso contrario se arruina el filo de los mismos.

Observación:

Consideramos muy eficiente el raspaje que se realice de esta manera; siempre debe controlarse la cantidad de esmegma recolectado y en caso necesario repetirlo con descarga en el mismo tubo. Debe consignarse además si la muestra fuera sucia, y si lleva bosta o barro. Si los toros tienen suficiente descanso previo se detecta 100% de los enfermos de tricomonas al 1º raspaje.



Foto 3.- A la altura de la cabeza del operador se ve la tabla que limita el movimiento al toro. La piel del borde prepucial se toma con la palma hacia el toro y el pulgar hacia abajo; la buena presentación hace innecesario cortar los pelos del prepucio, y permite detectar con claridad las llagas cuando las hay. En la foto ya se ha girado la mano, tras la introducción del raspador; luego se correrá a la zona del glande, para guiar el raspaje.

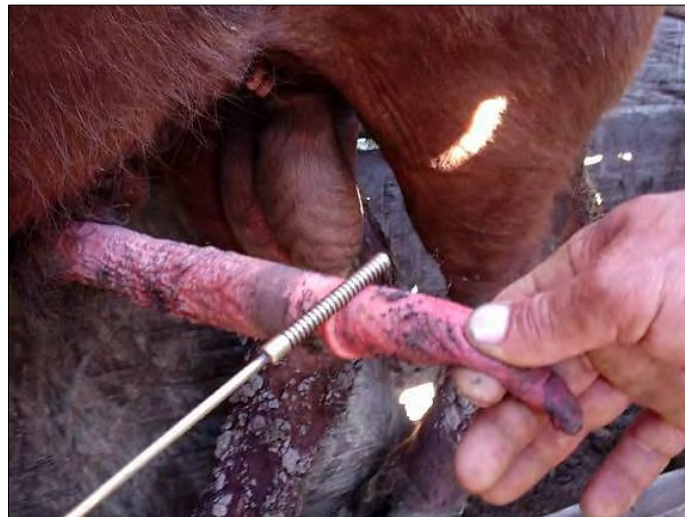


Foto 4.- Lugar donde debería efectuarse la toma de muestras.



Foto 5.- Se observa cómo queda la muestra en medio semisólido (derecha).

La ventaja que advertimos en este método, es que el tropismo negativo de la tricomonas respecto al oxígeno, hace que estas se desplacen hacia el fondo del tubo, donde crecen sin competencia de hongos o bacterias, los cuales quedan con el esmegma, pelos, tierra, suspendidos en la parte superior.

COMENTARIOS

Al sostener el pene ubicando el glande y raspando suavemente se obtiene una buena muestra; es bueno realizar la experiencia de la foto para ver cómo actúa el raspador sobre la mucosa prepucial, a fin de regular la fuerza del raspado.

En casos de presencia de barro, puede recurrirse a este manejo para evitar muestras demasiado sucias; de todos modos en nuestra experiencia, la muestra sucia no limita el diagnóstico de las tricomonas, pero probablemente sí el de campylobácter, aunque respecto a este último creemos que los laboratorios no dominan aún la técnica de procesamiento de las muestras, pero no es el tema de discusión en este caso.

En el caso de la muestra para tricomonas (Aconsejamos medio semi-sólido, descrito originalmente por el Dr. Villa y adoptado luego por varios laboratorios), recomendamos al ayudante proteger esta del sol directo para no afectar la viabilidad de los protozoarios que hayan podido recuperarse. También es importante, en caso de prepuccios secos, introducir previamente el raspador en el tubo de la muestra; esta simple lubricación facilita el ingreso y posterior desplazamiento del raspador en el saco prepucial.

Utilizamos a veces el mismo raspador para la toma de las dos muestras; siempre primero la de tricomonas ya que la de Campilobacter tiene formol en su composición. Puede ser conveniente utilizar uno para cada muestreo.

ESTERILIZACIÓN

La realizamos por agua en ebullición donde se van depositando los raspadores ya utilizados. El agua actúa sobre la mitad del mismo. Al retirarlos repasamos prolijamente y varias veces la varilla, con un trapo seco y limpio para eliminar por adsorción la posibilidad de transportar microorganismos de un animal a otro.

Si bien no lo utilizamos de rutina, es recomendable un recipiente con solución fisiológica estéril para enjuagar el raspador al retirarlo del agua hirviendo.

También explicamos a los empleados de ganadería, las características de los medios de cultivo, y los distintos diagnósticos que se realizan. Estas explicaciones tienen muy buena recepción, ayudan a la motivación y mejoran el clima de trabajo.

CONCLUSIONES

Los hallazgos que hemos tenido, de toros de Cabaña o comprados en Remate, positivos a venéreas. Los casos frecuentes de colegas que manifiestan tener toros "Positivos" en 3° o 4° control. La permanencia de estas enfermedades en algunos rodeos. La difusión de estas enfermedades en rodeos del país. Son todos llamados de atención sobre la Metodología utilizada para la recolección de las muestras. Hemos observado accidentalmente, muestreos realizados con raspador plástico, en el fondo de la cavidad prepucial, sin guiar el raspaje, y posterior "remojado" de la cabeza del raspador en el tubo, donde lo sorprendente sería lograr un diagnóstico positivo.

El método de cultivo para las Tricomonas está bien estandarizado y por lo general no falla. Los medios para Tricomonas de los Dres. Luchessi y Soto de Tandil que utilizamos, presentan el **90%** de los Positivos en las primeras **24-48 hs**. Del mismo modo otros laboratorios manifiestan tener esos resultados alrededor del 4° día, lo que ameritaría un análisis de la composición del medio de cultivo utilizado en esos casos.

Tenemos algunas dudas respecto a la eficacia de los laboratorios, para diagnosticar Campilobacteriosis pues hay varios puntos críticos como calidad del conjugado, efectividad de la ultra centrifugación y otros; lo que hace surgir dudas en los resultados Negativos. No así en los Positivos. La detección de los positivos es menos estable y más aleatoria.

En casos especiales, tras al raspaje realizamos un lavaje con solución fisiológica que se recoge con pipeta de cassou y se vierte sobre el tubo para tricomonas.

Para terminar, podemos decir que esta es solamente una técnica más, que en nuestro caso tiene resultados satisfactorios. Como el tema es opinable esperamos las sugerencias y críticas que la experiencia de cada uno pueda aportar.

Volver a: [Enfermedades y problemas reproductivos](#)