



Coenurosis bovina en Uruguay

Coenurosis in cattle in Uruguay

Buroni F^{1,2,*}, Armua-Fernandez TM³, Nan F⁴, Matto C¹, Venzal JM³, Rivero R¹

¹Laboratorio Regional Noroeste "Miguel C. Rubino", Ruta 3 Km 369, Paysandú, 60000. Uruguay.

²Facultad de Veterinaria, Universidad de la República, Lasplacas 1620, Montevideo, 11600. Uruguay.

³Laboratorio de vectores y enfermedades transmitidas. Facultad de Veterinaria, Universidad de la República, CENUR Litoral Norte, Salto, Rivera 1350, Salto, 50000. Uruguay.

⁴Departamento Morfología y Desarrollo, Facultad de Veterinaria, Universidad de la República. Lasplacas 1620, Montevideo, 11600. Uruguay.

*Autor para correspondencia: E-mail: fburoni@hotmail.com

Veterinaria (Montevideo) Volumen 54
Nº 206 (2017) 19-24

Recibido :6/12/2016
Aceptado: 7/4/2017

Resumen

Coenurosis es la enfermedad causada por *Coenurus cerebralis*, forma larvaria de *Taenia multiceps*. Afecta a rumiantes, equinos, suinos y humanos provocando sintomatología nerviosa. El presente trabajo tuvo como objetivo describir un foco de coenurosis en bovinos en Uruguay, diagnosticado mediante estudios anatomopatológicos y técnicas moleculares (PCR/secuenciación). Se realizó la necropsia de dos vaquillonas Hereford (Caso A y B) de 2-3 años que presentaban desmejoramiento progresivo, ataxia, torneo y desviación de la cabeza. Macroscópicamente, se observó la presencia de una vesícula quística en el hemisferio cerebral izquierdo del caso A, la cual se rompió espontáneamente al extraer el encéfalo del cráneo. En el caso B, se extrajo del hemisferio cerebral derecho una vesícula completa, de color transparente con escólices blanquecinos en su interior. Al examen histopatológico del sistema nervioso central se observó reacción inflamatoria en el tejido adyacente a la ubicación de los quistes constituida por macrófagos, eosinófilos, linfocitos y células gigantes. La vesícula del caso B fue diseccionada y se utilizó un trozo para la extracción de ADN. Mediante PCR se amplificó un fragmento del *gen nad1*. La secuencia obtenida fue comparada con las secuencias registradas en el GenBank utilizando la herramienta BLAST. El resultado reveló una homología de 99% con *T. multiceps*. Por lo tanto, este trabajo confirma que la coenurosis bovina se encuentra presente Uruguay.

Palabras clave: coenurosis bovina, *Coenurus cerebralis*, *Bos taurus*, Uruguay

Summary

Coenurosis is a disease caused by *Coenurus cerebralis*, the larval stage of *Taenia multiceps*. Ruminants, equids, swine and even humans can be affected developing neurological symptoms. This work reports *C. cerebralis* infection diagnosed by macroscopic and histologic lesions and molecular tools (PCR/sequencing) in two heifers in Uruguay. Two 2-3 years old Hereford heifers were necropsied (case A and B). Both animals presented progressive deterioration, ataxia, circling and head deviation. Grossly, in case A, a cystic vesicle protruding from the left hemisphere was observed. The vesicle was broken spontaneously while the encephalon was retrieved from the cranial cavity. On case B, the whole cystic vesicle was retrieved from the right hemisphere. Through the translucent wall's vesicle was possible to visualize whitish scolices attached to the inner layer. Histopathology of the central nervous system revealed an inflammatory reaction on the cyst adjacent tissue, characterized by the presence of macrophages, eosinophils, lymphocytes and giant cells. The vesicle of case B was dissected and a small piece was used for DNA extraction. By PCR, a fragment of *nad1* gene was amplified and sent for direct sequencing. The obtained sequence was compared with the available sequences registered on GenBank using the BLAST tool. The result revealed a 99% homology with sequences registered as *T. multiceps*. Therefore, this work confirmed that bovine coenurosis is present in Uruguay.

Keywords: bovine coenurosis, *Coenurus cerebralis*, *Bos taurus*, Uruguay

Introducción

La coenurosis es una enfermedad parasitaria del sistema nervioso central que afecta principalmente a ovinos aunque puede ser hallada en otros rumiantes así como en equinos, suinos y humanos (Soulsby, 1982). Esta enfermedad es causada por *Coenurus cerebralis*, forma larvaria (metacestode) de *Taenia multiceps* quien habita en el intestino de cánidos domésticos y salvajes (Soulsby, 1982). Los hospederos definitivos (cánidos) expulsan los proglótidos grávidos o huevos con las heces. Por otra parte, los hospederos intermediarios se infectan luego de ingerir los huevos con las pasturas o agua, liberándose las oncosferas en el intestino (Sharma y Chauhan, 2006). Las mismas penetran la mucosa intestinal y a través del torrente sanguíneo llegan al encéfalo y médula espinal donde se desarrolla el metacestode (Gardiner y Poyinton, 1999). Dicha larva se localiza mayormente en los hemisferios cerebrales y médula espinal, aunque raramente invade otros tejidos (Sharma y Chauhan, 2006).

Los síntomas en los animales varían dependiendo de la ubicación del quiste, su tamaño y la compresión del cerebro (Sharma y Chauhan, 2006). Las manifestaciones clínicas se asocian con depresión moderada, incoordinación, caminar en círculos y pérdida total o parcial de la visión (Avcioglu y col., 2012; Özkan y col., 2011). La infección por *Coenurus cerebralis* conlleva a pérdidas económicas ya sea por muerte, como por el deterioro físico y disminución de la producción en los animales afectados (Scala y col., 2007; Shiferaw y Abdela, 2016).

La enfermedad es poco común en bovinos, sin embargo ha sido diagnosticada en Japón (Yoshino y Momotani, 1988), Irán (Moghaddar y col., 1992), Grecia (Giadinis y col., 2007), Brasil (Ferreira y col., 1992; Giaretta y col., 2013), Turquía (Avcioglu y col., 2012; Özkan y col., 2011) e Italia (Varcasia y col., 2013). Particularmente en Uruguay, la presencia del parásito se ha constatado en varios departamentos (Cabrera y col., 1996; Oku y col., 2004) y han sido reportados varios casos de coenurosis en ovinos (Buroni, 2014; Dutra, 2011a; Matto y col., 2014). A la fecha se ha reportado un único caso en bovinos en Uruguay en el año 2011, en el departamento de Cerro Largo (Dutra, 2011b).

El objetivo del presente trabajo fue describir un foco de infección por *Coenurus cerebralis* en bovinos en Uruguay, diagnosticado mediante las lesiones macroscópicas e histológicas y por técnicas moleculares (PCR/secuenciación).

Materiales y métodos

Datos epidemiológicos y clínicos

En abril de 2016 el Laboratorio Regional Noroeste de la División de Laboratorios Veterinarios "Miguel C. Rubino" fue consultado debido a que dos vaquillonas presentaban un prolongado deterioro del estado general de salud, acompañado por síntomas nerviosos.

La enfermedad se presentó en un establecimiento ganadero del departamento de Paysandú (Uruguay, 32°03'55.1"S, 57°00'48.8"W) con pastoreo mixto de ovinos, bovinos y equinos. El establecimiento contaba con una dotación de 5 caninos, los mismos eran desparasitados habitualmente con Praziquantel cada dos meses. Durante la realización de un breve cuestionario, el personal del establecimiento expresó que se realizan faenas domiciliarias únicamente de lanares y que los desechos de las mismas no son arrojados a los caninos, sino que son descartados e incinerados. Por otro lado, informaron que no han detectado perros sin propietario en la zona, pero si han observado gran cantidad de zorros.

En la visita al predio se constató la presencia de un animal con 48 h de muerto al cual el personal de campo le extrajo y refrigeró la cabeza, la extracción fue realizada por incisión a nivel de la articulación atlantooccipital (Caso A); Otro animal vivo con sintomatología nerviosa fue sacrificado por exsanguinación aguda previa sedación con Xilased 10® (0,35 mg/kg i/m de hidrocloreuro de xilazina, Vetcross, Montevideo, Uruguay) al que se le practicó su necropsia inmediatamente (Caso B).

Durante la extracción del encéfalo del Caso A se visualizó una vesícula quística en el hemisferio izquierdo que se rompió espontáneamente (Figura 1). En el Caso B protruía del hemisferio derecho una vesícula quística completa, la misma fue refrigerada para su posterior identificación (Figura 2).

Histopatología

El encéfalo del Caso A, así como muestras de órganos y sistema nervioso del Caso B fueron fijados en formol bufferado al 10 %. Posterior a la fijación se realizó el examen macroscópico del material tomando muestras para ser incluidas en parafina, seccionadas a 3 µm y coloreadas por la técnica de rutina, hematoxilina-eosina (H-E) (AFIP, 1995).

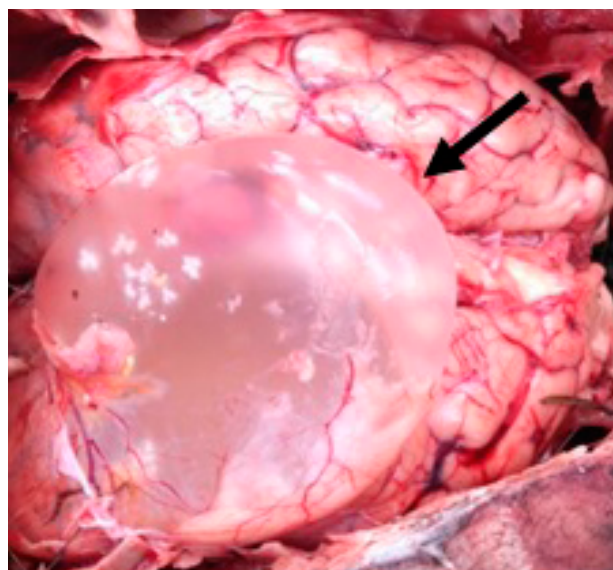


Figura 1: Caso A, vaquillona de 2-3 años. Se observa una vesícula quística (flecha) en hemisferio cerebral izquierdo.

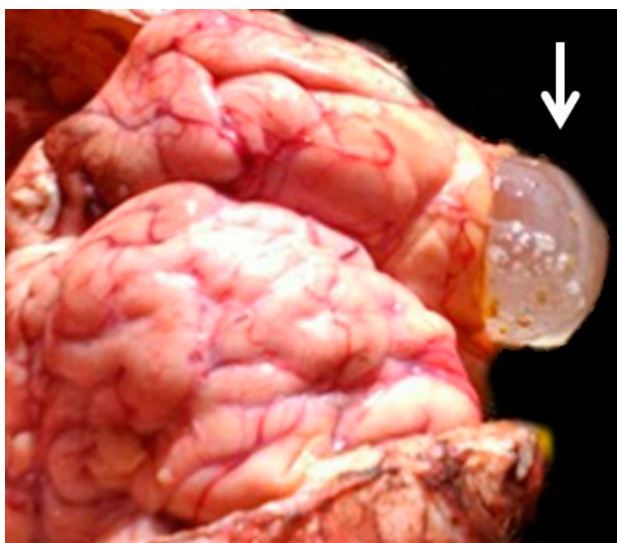


Figura 2: Caso B, vaquillona de 2-3 años. Se observa una vesícula quística (flecha) en hemisferio cerebral derecho.

Análisis morfológico

Se llevó a cabo el análisis morfológico de la vesícula quística del Caso B tomando en cuenta varios criterios: tamaño, peso y apariencia macroscópica. En la lupa estereoscópica se realizó el conteo total de escólices. Al microscopio, con una magnificación de 4x, se buscó la presencia de las estructuras características del metacestode (corona de ganchos y ventosas) (Rostami y col., 2013).

Extracción de ADN y PCR

Se extrajo un trozo de membrana que contenía aproximadamente 30-50 escólices y se colocó en un tubo eppendorf de 1,5 ml. La extracción de ADN se realizó siguiendo las instrucciones del kit comercial PureLink™ Genomic DNA (Invitrogen, Alemania). Para la caracterización molecular se amplificó un fragmento del gen mitocondrial de la subunidad 1 de la enzima NADH deshidrogenasa (*nad1*) siguiendo el protocolo descrito por Armua-Fernandez y col., (2011). Se incluyeron en la reacción de PCR un control positivo (ADN de *C. cerebralis* de origen ovino) y un control negativo (agua destilada). Los amplicones obtenidos fueron visualizados bajo luz ultravioleta inmediatamente seguido de una corrida electroforética en un gel de 1,5% de agarosa conteniendo $1:2.5 \times 10^{-4}$ GoodView™ (SBS Gentech, China). Los productos de PCR fueron purificados por medio del kit comercial PureLink™ Quick PCR purification (Invitrogen, Alemania) y enviados a secuenciar a MacroGen DNA Sequencing Service (Corea del Sur). Las secuencias obtenidas fueron comparadas con las disponibles en el Genbank por medio de la herramienta BLAST (<https://blast.ncbi.nlm.nih.gov/Blast.cgi>).

Resultados

Datos epidemiológicos y clínicos

Ambos casos ocurrieron en un lote de 212 vaquillonas Hereford, de 2 a 3 años de edad, pastoreando campo natural en costas del

Río Queguay.

El personal del establecimiento relató que la vaquillona del Caso A comenzó con los síntomas en el mes de marzo, notando un severo desmejoramiento en 10 días presentando ataxia, torneo y desviación de la cabeza.

El Caso B comenzó con los síntomas en el mes de febrero, con una evolución de 60 días al momento del sacrificio. Durante la revisión clínica se constataron las mismas alteraciones descritas para el Caso A junto con pérdida parcial de la visión.

Patología macroscópica

En el hemisferio cerebral izquierdo del caso A se constató la presencia de una cavidad de 6,8 x 7,0 x 6,7 cm desde frontal a parietal que estuvo ocupada por una vesícula; en el interior de la misma se visualizó la membrana de envoltura de la vesícula quística, de aspecto liso y transparente. En el hemisferio derecho, la porción rostral del ventrículo lateral estaba comprimida por la presencia de la vesícula, formando una cavidad en cuña hacia craneal cuyo extremo se encontraba entre el lóbulo occipital y parietal del cerebro.

Transversalmente, la vesícula llegaba hasta el ventrículo lateral derecho a través del tercer ventrículo sin invadirlo ni deformarlo. Sin embargo, sobre el lado izquierdo llegaba a la parte craneal del lóbulo parietal y borde anterior del lóbulo temporal.

En el Caso B, se observó asimetría entre ambos hemisferios cerebrales, siendo el derecho de mayor tamaño y menor consistencia que el izquierdo. A nivel del lóbulo frontal del hemisferio derecho se notó una zona de la corteza cerebral más delgada de lo habitual. La cavidad que contenía la vesícula quística medía 10 x 10,2 x 9,9 cm, ocupando las tres cuartas partes rostrales del hemisferio cerebral derecho, dilatando el ventrículo lateral. Se observó un adelgazamiento de la sustancia gris y blanca subcortical a nivel del lóbulo frontal y parietal, más marcado hacia medial. La membrana de envoltura de la vesícula quística presentaba una zona externa lisa, fina, casi transparente y una interna de mayor espesor, de superficie rugosa y color amarronado en forma de anillo que envolvía el área de menor espesor de la corteza. La cavidad quística provocó una dilatación tanto del tercer ventrículo como del cuarto, generando una amplia comunicación entre ambos de 45 mm x 2mm. No se observó ninguna lesión macroscópica en el resto de los órganos internos.

Histopatología

En ambos casos se observaron lesiones en el sistema nervioso central adyacente a la ubicación de la vesícula quística. El Caso A presentó degeneración neuronal, satelitosis, edema perineuronal, vacuolización difusa de la sustancia blanca, microgliosis difusa moderada a severa, edema perivascular y manguitos perivasculares asociado a infiltración meníngea de tipo linfoplasmocitario con escasos polimorfonucleares.

En el Caso B, las meninges se encontraban congestivas e infil-

tradas por elementos mononucleares. En el hemisferio cerebral izquierdo se apreció vacuolización de la sustancia blanca, microgliosis difusa, satelitosis, neuronofagia, moderada necrosis cortical laminar con congestión y edema perivascular difuso.

A nivel del hemisferio cerebral derecho, se constató atrofia cortical debido a la compresión causada por la presencia del quiste, con alteración total de su arquitectura normal, severa vacuolización, degeneración y necrosis neuronal difusa moderada a severa, con satelitosis, microgliosis difusa y manguitos perivascular. Adyacente a la pared del quiste se observó una densa reacción inflamatoria constituida por infiltración de linfocitos, macrófagos, eosinófilos, células gigantes e hiperemia (Figura 3).

Análisis morfológico de la vesícula quística

Morfológicamente, la larva tenía una forma redondeada de 12 cm de diámetro con contenido acuoso transparente en su interior (Figura 4-a). Exteriormente la delimitaba una membrana translúcida que dejaba ver en su interior acúmulos de escólices de color blanquecino adheridos a la misma. El peso neto de la larva fue de 143 g. Luego de la punción y vaciamiento, se procedió al conteo de escólices bajo la lupa estereoscópica. El número total de escólices fue de 830. En el microscopio con un aumento 10x se pudo visualizar en detalle en cada escólex una corona de ganchos y ventosas (Figura 4-b, 4-c).

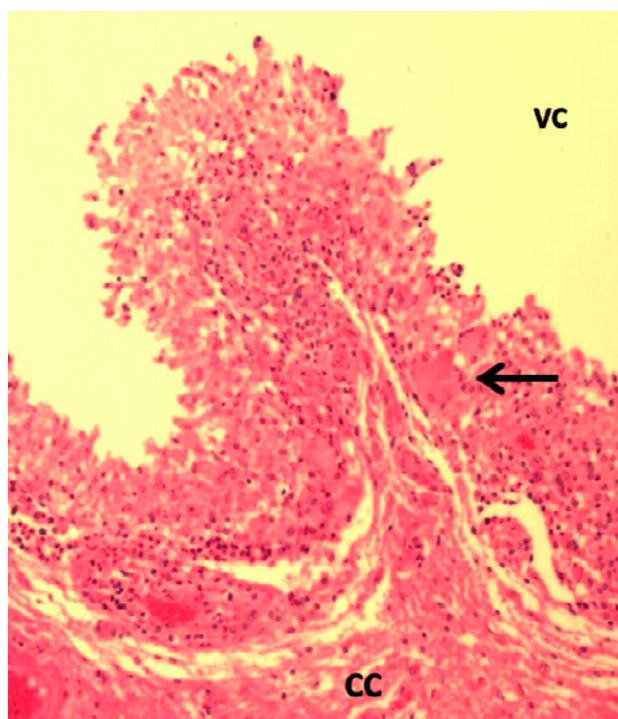


Figura 3: Caso B, vaquillona de 2-3 años. Se observa infiltración inflamatoria en corteza cerebral frontal (CC) adyacente a la cavidad ocupada por la vesícula quística (VC), constituida por linfocitos, macrófagos, eosinófilos y células gigantes (flecha) (H-E, 10X).

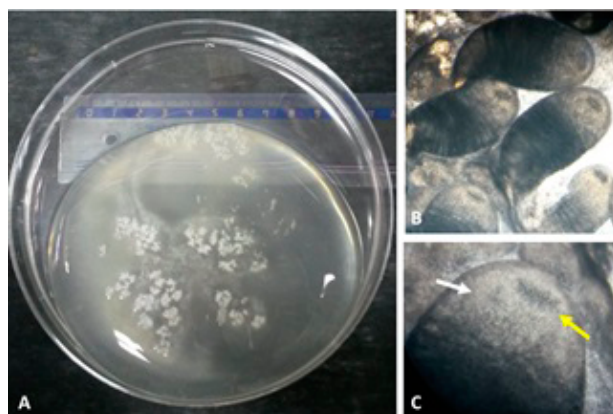


Figura 4: *Coenurus cerebralis* encontrado en el bovino B. A: metacestode íntegro, B: múltiples escólices maduros (10X). C: detalle de un escólex, la flecha superior señala una de las ventosas, mientras la flecha inferior apunta la doble corona de ganchos (40X).

PCR

La banda visualizada en el gel de agarosa correspondió al tamaño esperado para la amplificación del fragmento del gen *nad1* (474pb) (Figura 5). Se obtuvieron dos secuencias a partir de cada primer, luego del alineamiento de las mismas se generó una secuencia consenso la cual fue sometida a la búsqueda con la herramienta BLAST, la cual arrojó 99% de homología con secuencias registradas para *Taenia multiceps* (FJ495086).

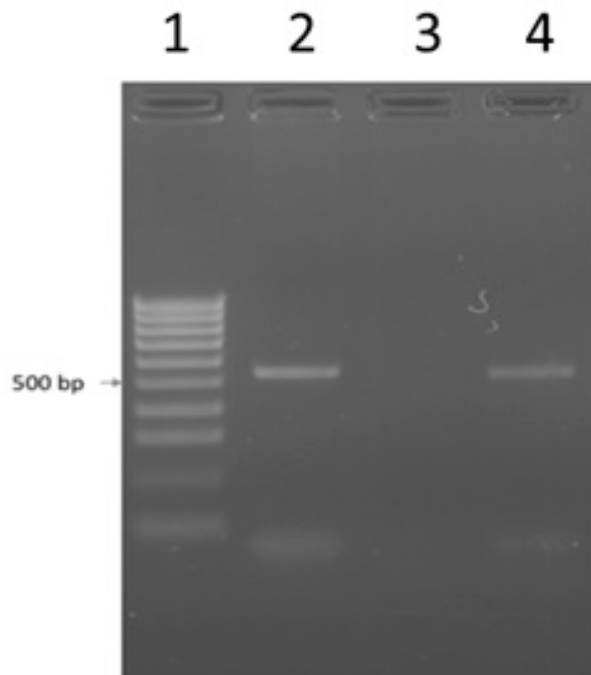


Figura 5: Gel de electroforesis mostrando los amplicones obtenidos luego de la reacción de PCR utilizando primers *nad1* (de aproximadamente 500 pares de bases). Carril 1: marcador de peso molecular; carril 2: membrana de vesícula quística de bovino caso B; carril 3: control negativo (agua destilada) y carril 4: control positivo (ADN de *C. cerebralis* de origen ovino).

Discusión

La coenurosis en ovinos y otros pequeños rumiantes es un hallazgo frecuente en zonas endémicas de *T. multiceps* y su presencia ocasiona importantes pérdidas económicas, ya sea por muerte, como por el deterioro físico y disminución de la producción en los animales afectados (Scala y col., 2007). Sin embargo, la presentación de coenurosis en bovinos parece ser mucho más esporádica, ya que existen muy escasos reportes (Avcioglu y col., 2012; Ferreira y col., 1992; Giadinis y col., 2007; Giaretta y col., 2013; Moghaddar y col., 1992; Özkan y col., 2011; Varcasia y col., 2013; Yoshino y Momotani, 1988).

Epidemiológicamente, tanto cánidos domésticos como salvajes (perros, zorros, chacales y coyotes) están citados como hospederos definitivos de *T. multiceps* (Rostami y col., 2013). Los cánidos infectados defecan en el campo contaminando las pasturas en que los rumiantes se alimentan. Los mismos adquieren la infección por medio de predación o cuando son alimentados directamente con cráneos infectados durante las faenas domiciliarias. Hasta la fecha, la droga de elección para combatir las cestodosis en caninos es el Praziquantel (Giri y Roy., 2016). Esta droga si bien es altamente efectiva, tiene dos desventajas principales: no tener efecto residual y no ser ovicida. Por lo tanto, si un cánido que fue desparasitado consume nuevamente un encéfalo infectado, el ciclo se reanuda inmediatamente. Por otro lado, luego de una desparasitación, los estróbilos completos de *T. multiceps* son desintegrados en el intestino y los huevos (aún viables) son liberados al medio ambiente. En estudios realizados con *Echinococcus multilocularis*, otra tenia perteneciente a la misma familia, se constató que los huevos de dicho parásito pueden soportar un rango muy amplio de temperaturas y humedad pudiendo persistir infectantes por un largo periodo (Federer y col., 2015; Veit y col., 1995). Por consiguiente, la alta oferta de huevos en el ambiente y los hábitos alimenticios de los cánidos hacen que esta parasitosis se perpetúe.

En Uruguay, se han diagnosticado varios perros infectados con *T. multiceps* (Cabrera y col., 1996; Oku y col., 2004). Por el contrario, existe nula o muy poca información disponible con respecto a la fauna parasitaria de los cánidos salvajes que habitan nuestro territorio. Esta información parcial, ha llevado tradicionalmente a pensar que los perros son los únicos hospederos relevantes en el ciclo biológico de este parásito en Uruguay. Sin embargo, en el caso de este establecimiento, donde se practica la desparasitación periódica de los perros y se ha constatado la presencia de poblaciones de zorros, deja la interrogante si los mismos estuvieron o no implicados en la propagación de este parásito.

En este estudio, los quistes fueron encontrados en ambos casos en los hemisferios cerebrales, en lóbulos frontal, temporal y parietal en concordancia con lo reportado en la literatura (Avcioglu y col., 2012; Moghaddar y col., 1992; Yoshino y Momotani, 1987). En nuestro trabajo las lesiones histopatológicas fueron

casi similares a las reportadas por Avcioglu y col. (2012) y Yoshino y Momotani (1988), exceptuando que no se observaron en ninguno de los dos casos depósitos de calcio.

Los genes mitocondriales, en especial *nad1*, han sido extensamente utilizados para la caracterización molecular de varias especies y cepas de cestodos (Armua-Fernandez y col., 2011; Lavikainen y col., 2008). Estos genes están presentes tanto en los metacestodos como en las formas adultas. En ambos casos presentados en este trabajo se obtuvo la confirmación mediante estudios morfológicos de que se trataba de *C. cerebralis*. Asimismo, en el Caso B, se pudo efectuar la confirmación molecular, revelando un 99% de identidad con *T. multiceps*.

Si bien el ciclo más común estaría dado por la interacción presa (oveja)/predador (perro), el rol epidemiológico de los bovinos como hospederos intermediarios de *C. cerebralis* se desconoce. La fertilidad de los quistes encontrados (presencia de escólices maduros) lleva a suponer que estos metacestodes eran viables y podrían haber sido una fuente de infección para los cánidos que se encuentran presentes en el establecimiento, aunque el acceso al cerebro bovino por parte de los cánidos no es tan frecuente como al de los ovinos.

Conclusiones

En conclusión, el presente trabajo demuestra que la coenurosis, causada por *C. cerebralis*, se encuentra presente en bovinos en Uruguay. Consideramos pertinente la realización de futuros trabajos para estimar la prevalencia y el rol de los bovinos en la epidemiología de este parásito.

Agradecimientos

Al Dr. Fernando Arburúas por su apoyo técnico durante el trabajo de campo.

A la Licenciada Rosina López por el procesamiento de los materiales para la realización de los estudios histopatológicos.

Referencias

1. Armua-Fernandez MT, Nonaka N, Sakurai T, Nakamura S, Gottstein B, Deplazes P, Phiri IG, Katakura K, Oku Y. (2011). Development of PCR/dot blot assay for specific detection and differentiation of taeniid cestode eggs in canids. *Parasitol Int* 60:84-89.
2. Avcioglu H, Terim Kapakin KA, Yildirim A. (2012). Clinical, morphological and histopathological features of bovine coenurosis: case reports. *Rev Med Vet* 163(6):295-298.

3. Buroni F. (2014). Caracterización de la demanda de diagnóstico en bovinos y ovinos en el período 1993-2013, utilizando una base de datos relacional en el litoral oeste del Uruguay. Tesis de grado, Facultad de Veterinaria, Universidad de la República, Montevideo, Uruguay. (Disponible on-line en <http://www.fvet.edu.uy/images/ContenidoMenu/Biblioteca/Tesisde-Grado2014/FV-31016.pdf>) (Verificado 14 de octubre 2016).
4. Cabrera PA, Parietti S, Haran G, Benavidez U, Lloyd S, Perera P, Valledor S, Gemmell MA, Botto T. (1996). Rates of reinfection with *Echinococcus granulosus*, *Taenia hydatigena*, *Taenia ovis* and other cestodes in a rural dog population in Uruguay. *Int J Parasitol* 26(1):79-83.
5. Dutra F. (2011a). Cenurosis cerebral en oveja. *Arch Vet Este* 3(1):7-8. DILAVE "Miguel C Rubino", MGAP. ISSN: 1688-6321.
6. Dutra F. (2011b). Cenurosis cerebral en bovinos. *Arch Vet Este* 3(4):10-11. DILAVE "Miguel C Rubino", MGAP. ISSN:1688-6321.
7. Federer K, Armua-Fernandez MT, Hoby S, Wenker C, Deplazes P. (2015). In vivo viability of *Echinococcus multilocularis* eggs in a rodent model after different thermo-treatments. *Experimental parasitology* 154:14-19.
8. Ferreira JL, Riet- Correa F, Schild AL, Méndez MC. (1992). Coenurose em bovinos no Rio Grande do Sul. *Rev Bras de Parasitol Vet* 1(2):113-116.
9. Gardiner CH, Poyinton SL. (1999). An atlas of metazoan parasites in animal tissues. Armed Forces Institute of Pathology. American Registry of Pathology. Washington, DC, 64 pp.
10. Giadinis ND, Brellou G, Pourliotis K, Papazahariadou M, Sofianidis G, Poutahidis T, Panousis N. (2007). Coenurosis in a beef cattle herd in Greece. *Vet Rec* 161:697-698.
11. Giaretta PR, Sperotto Brum J, Nogueira de Galiza GJ, Konradt G, Bianchi RM, Lombardo de Barros CS. (2013). Cenurose cerebral em bovino (Cerebral coenurosis in cattle). *Arch Vet Sci* 18:40-41.
12. Giri BR, Roy B. (2016). Praziquantel induced oxidative stress and apoptosis-like cell death in *Raillietina echinobothrida*. *Acta tropica*, 159:50-57.
13. Instituto de Patología de las Fuerzas Armadas de los Estados Unidos de América (AFIP) (1995). Métodos Histotecnológicos. Registro de Patología de los Estados Unidos de América (ARP) Washington, DC.
14. Lavikainen A, Haukialmi V, Lehtinen MJ, Henttonen H, Oksanen A, Meri S. (2008). A phylogeny of members of the family Taeniidae based on the mitochondrial *cox1* and *nad1* gene data. *Parasitology* 135:1457-1467.
15. Matto C, Adrien ML, Rivero R. (2014). Descripción de un caso colectivo de Coenurosis en ovinos en el noroeste de Uruguay. IX Reunión Argentina de Patología Veterinaria. 8vo Seminario de la Fundación "Charles Louis Davis" en Argentina. Tandil, 154 p.
16. Moghaddar N, Oryan A, Gaur SNS. (1992). Coenurosis in Cattle in Iran. *J App Anim Res* 2:119-121.
17. Oku Y, Malgor R, Benavidez U, Carmona C, Kamiya H. (2004). Control program against hydatidosis and the decreased prevalence in Uruguay. *International Congress Series* 1267:98-104.
18. Özkan C, Yildirim S, Kaya A. (2011). Clinical coenurosis (*Coenurus cerebralis*) and associated pathological findings in a calf. *Pak Vet J* 31(3):263-266.
19. Rostami S, Beech RN, Salavati R, Baneshi MR, Kamyabi H, Harandi MF. (2013). Morphometric analysis of larval rostellar hooks in *Taenia multiceps* of sheep in Iran and its association with mitochondrial gene variability. *Iran J Parasitol* 8(4):579-585.
20. Scala A, Cancedda GM, Varcasia A, Ligios C, Garippa G, Genchi C. (2007). A survey of *Taenia multiceps* coenurosis in Sardinian sheep. *Vet Parasitol* 143:294-298.
21. Sharma DK, Chauhan PPS. (2006). Coenurosis status in Afro-Asian region: A review. *Small Ruminant Res* 64:197-202.
22. Shiferaw A, Abdela N. (2016). Public health and economic significance cerebral coenurosis in sheep and goat: a review. *Acta Parasitol Glob* 7(2):54-65.
23. Soulsby E.J.L. (1982). Helminths, arthropods and protozoa of domesticated animals. 7a.ed. London, Ed. Bailliere, Tindall and Cassell Ltd. 809 p.
24. Varcasia A, Pipia AP, Arru D, Pes AM, Tamponi C, Dore F, Garippa G, Scala A. (2013). Morphological and molecular characterization of bovine coenurosis in Sardinia, Italy. *Parasitol Res* 112:2079-2082.
25. Veit P, Bilger B, Schad V, Schäfer J, Frank W, Lucius R (1995) Influence of environmental factors on the infectivity of *Echinococcus multilocularis* eggs. *Parasitology* 110:79-86
26. Yoshino T, Momotani E. (1988). A case of bovine Coenurosis (*Coenurus cerebralis*) in Japan. *Jpn J Vet Sci* 50(2):433-438 Wu F. (2007). Measuring the economic impacts of *Fusarium* toxins in animal feeds. *Anim Feed Sci Technol* 137:363-374.