

# Técnica de necropsia en rumiantes

Bedotti, D. O.

El diagnóstico de las enfermedades debe orientarse a partir de datos epidemiológicos, clínicos, lesionales y confirmarse en la mayoría de los casos por técnicas de laboratorio. Desde este punto de vista, la necropsia es una herramienta muy importante ya que nos permite a la vez observar las lesiones y obtener las muestras que enviaremos al laboratorio.

## 1) Historia clínica

Una buena historia clínica es tan o más importante aún que todos los procedimientos que se implementen para llegar al diagnóstico. La base de la historia clínica puede construirse a través de las siguientes preguntas:

¿Cuándo comenzó y cuánto duró el problema?

¿Cuánto dura la enfermedad en cada animal y que síntomas presentan (evolución, convalecencia y desenlace)?

¿Cuáles son las categorías, edades y razas afectadas?

¿De donde provienen los animales afectados y si se han realizado recientes introducciones?

¿Cómo se distribuye la enfermedad en los potreros o lotes del establecimiento?

¿Cuál es el tamaño de los potreros y lotes afectados?

¿Que están comiendo y si se realizaron cambios recientes de potreros?

¿Si se dan suplementos alimenticios que origen tienen?

¿Si se conoce la existencia de plantas tóxicas en la zona, cuáles son?

¿Qué manejo sanitario han recibido los animales y que tratamientos se han establecido para controlar el problema?

¿Si sabe de la existencia de problemas similares en los vecinos o en el campo de origen de

los animales si los mismos fueron trasladados recientemente?.

¿Si existen antecedentes del mismo problema en años anteriores?

Cuales son los índices de

a) *Mortalidad*: N° de muertos sobre total de susceptibles

b) *Morbilidad*: N° de enfermos sobre el total de susceptibles

c) *Letalidad*: N° de muertos sobre total de enfermos.

## 2) Elección del Animal y tiempo para necropsia

La correcta selección del animal a necropsiar constituye uno de los factores del éxito del diagnóstico.

Se utilizarán animales que sean representativos del problema, que hayan mostrado síntomas en las últimas 24 horas, preferentemente deben estar vivos o haber muerto recientemente (2-4 horas). De todas maneras, no se deben desechar los cadáveres por más que estén en estado de putrefacción porque siempre nos pueden arrojar algún dato de interés. Es decir, si hay un cadáver, la necropsia se debería realizar siempre. Si se van a enviar muestras para bacteriología es importante que no hayan sido tratados con antibióticos.

Se realizaran la mayor cantidad de necropsias que sea posible, ya que generalmente en un mismo animal no siempre se encuentra todo el cuadro lesional que caracteriza una enfermedad.

## 3) Identificación del Animal

Se debe registrar el número de caravana, tatuaje y señal si posee. Además la edad, la raza y categoría del animal.

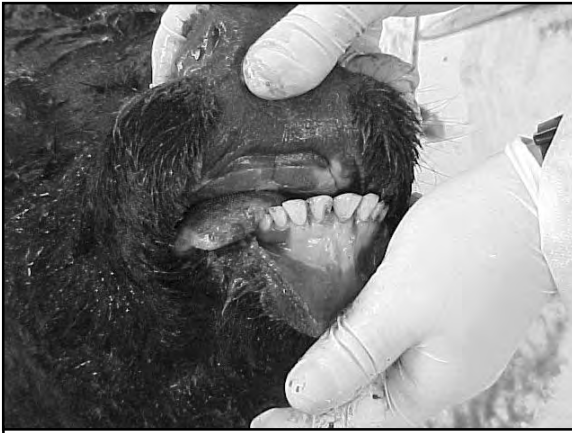

Foto 1

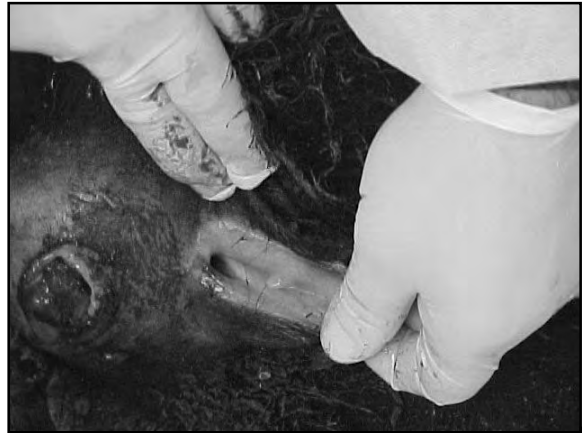

Foto 2

#### 4) Revisación clínica del animal e inspección externa

Cuando se dispone de animales para sacrificar, previamente se registrarán la mayor cantidad de datos clínicos que se pueda:

- a) Estado de la piel y faneros
- b) Estado de las mucosas (fotos 1,2,3)

Foto 3

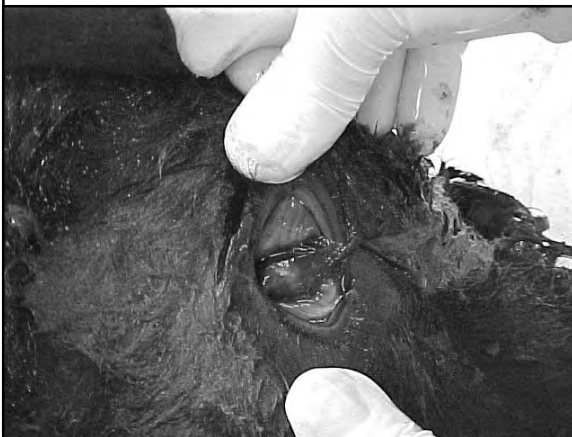

Foto 4



c) Estado actitudinal (depresión, excitación, obnubilación)

d) Si registra síntomas nerviosos, tratar de establecer clínicamente los segmentos nerviosos afectados.

e) Frecuencia cardíaca y respiratoria y tipo de respiración.

f) Extracción de muestras de sangre con y sin anticoagulante

#### 5) Sacrificio

De ser posible y de contar con corriente eléctrica, el método que menos lesiones deja es la electrocución. También puede usarse el sulfato de Magnesio sobresaturado (80%) aplicado por vía endovenosa.

Si se trabaja a campo, el degüello será el método elegido. Siempre se evitará lesionar el sistema nervioso central, ya que cualquier golpe en el mismo puede enmascarar lesiones.

#### 6) Apertura del Cadáver

Para la realización de la necropsia, nos guiaremos por la técnica descrita por Ruager (1969) para vacunos, ovinos y caprinos.

a) En primer lugar se colocará el cadáver en decúbito lateral izquierdo, con el rumen hacia abajo. (fotos 4 y 5)

b) Se efectúa un corte en la piel en línea recta desde el mentón hasta el ano, bordeando los genitales externo y la ubre. (fotos 6 y 7)

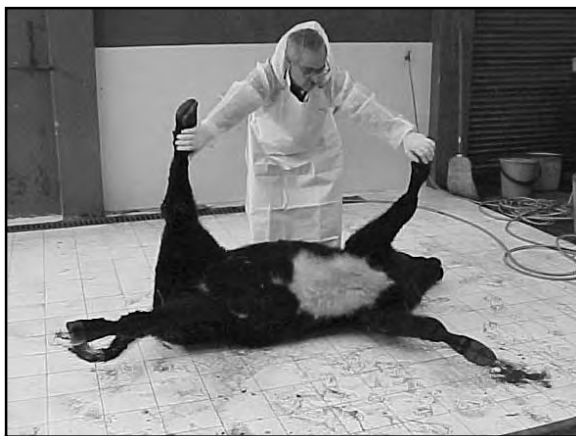

Foto 5

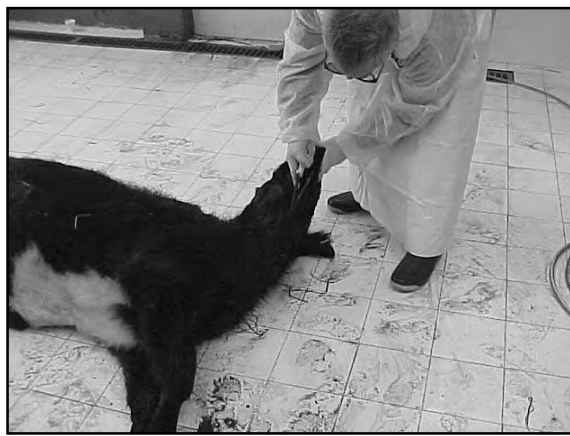

Foto 6



Foto 7

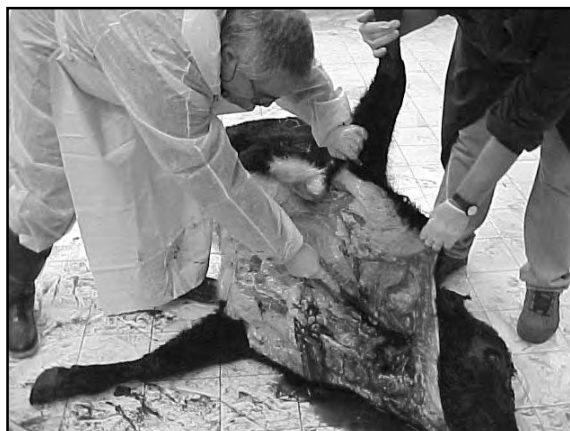

Foto 8



Foto 9



Foto 10

c) Se separa el cuero del lado derecho hasta la línea dorsal del animal, cortando en el miembro anterior los músculos subescapulares y en el posterior los músculos internos hasta llegar a la articulación coxo - femoral y cortando el ligamento redondo, se voltean ambos miembros hacia dorsal del cadáver. (fotos 8 y 9)

d) Se quita la pared torácica y costal cortando desde el apéndice xifoide hasta la parte anterior de la sínfisis isquio-pubiana, se continúa hacia la tuberosidad coxal siguiendo hacia delante por el borde de las apófisis transversas de las vértebras lumbares hasta la última costilla. Desde allí se corta con un hacha hasta la parte superior de la primera cos-

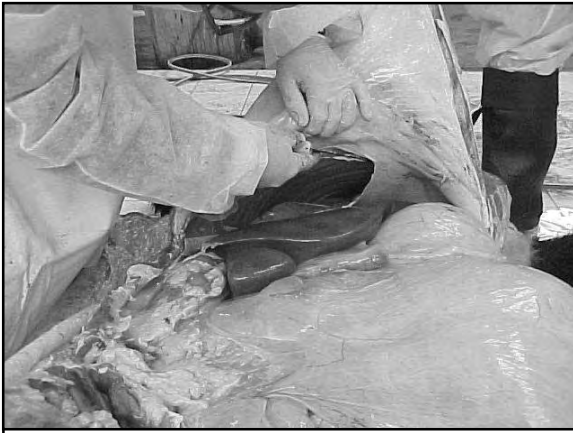

Foto 11

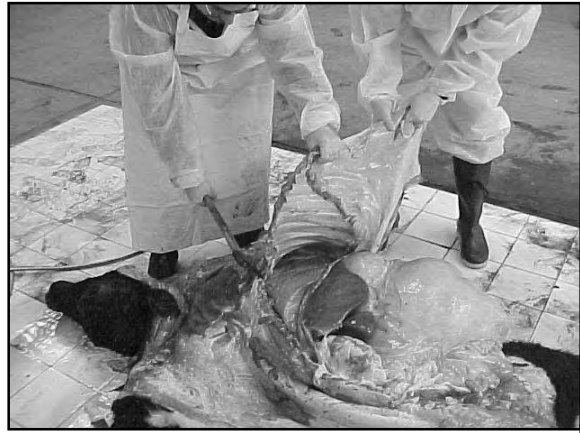

Foto 12

tilla. Desde la parte inferior de la primera costilla se corta en línea recta hasta el primer corte efectuado en la región xifoidea. Aquí se puede ir cortando por la porción cartilaginosa de la unión de las costillas y el cartílago xifoide. Se corta el diafragma y se extrae todo en una sola pieza, la que nos servirá como un lugar limpio donde apoyar los órganos que vamos extrayendo. Es en este momento donde aprovechamos a observar los órganos, líquidos, adherencias en órganos y parrilla costal, etc. y sacar muestras para bacteriología.

Si no se dispone de un hacha o sierra, parrilla costal se puede abrir quebrando costilla por costilla en su porción inferior. (fotos 10, 11 y 12)

## 7) Inspección de órganos

a) Examinamos las glándulas mamarias y ganglios retromamarios en la hembra o los genitales externos en el macho antes de

comenzar con la extracción de órganos internos. (foto 13)

b) *Organos torácicos*: Examinamos primeramente el saco pericárdico antes de extraer el corazón, evaluando la presencia de líquido, engrosamientos o adherencias. A continuación comenzamos la extracción de los órganos torácicos en su conjunto para lo cual realizamos dos cortes en los músculos sublinguales siguiendo las ramas internas de las mandíbulas y un corte transversal en los músculos situados en el vértice de unión de ambas ramas mandibulares. Tomando la lengua, cortamos luego hacia atrás el cartílago hioides a ambos lados, el paladar blando y los músculos alrededor de la tráquea y esófago. Se extraen estos dos órganos conjuntamente con los pulmones y el corazón, aprovechando para examinar la tiroides, la paratiroides y el timo. Es conveniente, antes de cortar el esófa-

Foto 13

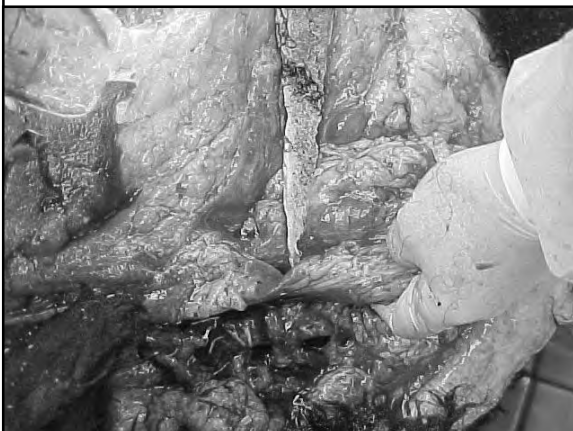

Foto 14



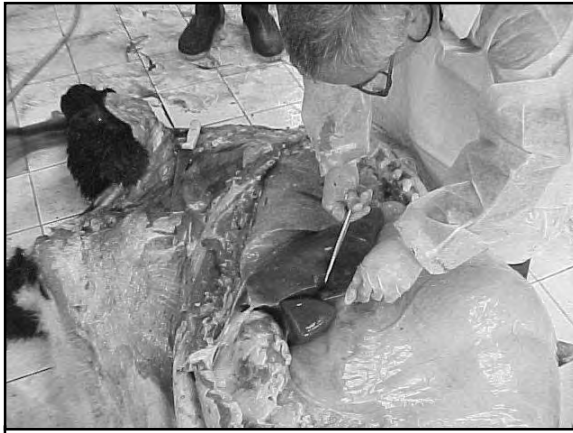

Foto 15

go, realizarle una atadura en el cardias para evitar la caída de contenido ruminal en la cavidad torácica. (foto 14)

c) *Organos abdominales.* Para separar intestino es conveniente comenzar o bien por cualquier asa del intestino delgado, separándolo del mesenterio hasta llegar al duodeno y la válvula ileocecal o bien comenzar por el asa central del colon espiroide desenrollando en asa doble y estirando todo el intestino. No es conveniente extraer toda la masa intestinal enrollada pues se pierden luego las referencias.

Al llegar al píloro se corta y se ata. Hacia atrás se corta el recto lo más cercano al ano posible. A mediada que se extrae el intestino se observan los ganglios linfáticos mesentéricos. Si la vesícula biliar está muy dilatada, se probará su permeabilidad apretándola y mirando si sale bilis por la desembocadura del conducto colédoco. (foto 15)

Se retira luego el Hígado, los riñones y se revisan los uréteres antes de sacar los riñones, al igual que las glándulas adrenales.

Para extraer los órganos pélvicos se realizan dos cortes paralelos a la sínfisis isquio - pubiana, extrayendo una porción de hueso y permitiendo así extraer los mencionados órganos.

Los proventrículos se extraen todos juntos, haciendo un ojal en la pared dorsal del rumen para poderlo sostener con una mano mientras que con el cuchillo se van liberando los órganos.

d) *Cerebro.* Se separa la cabeza del cuerpo, pero antes se puede extraer líquido cefalorraquídeo desde la parte ventral de la articulación oxipito-atloidea. Luego se introduce el cuchillo por esta articulación y se corta la médula y ligamentos internos y los ligamentos externos hacia ambos lados de la articulación y en dorsal de la misma.

Se cuerea la parte superior de la cabeza y se corta por una línea imaginaria que una la parte posterior de ambas apófisis orbitarias. Luego se unen los extremos de este corte con el agujero magno, en una línea a 45° respecto al primer corte efectuado y a cada lado de la cabeza. (foto 16)

Una vez extraída la parte ósea, se corta la duramadre e inclinando el cráneo hacia atrás con la porción anterior de la cabeza más elevada, se cortan los diferentes pares craneanos, preferentemente con una tijera, comenzando en el quiasma óptico y sin tirar se recibe en la mano todo el cerebro, incluido el cerebelo, y tallo encefálico con el bulbo.

Se pueden hacer luego cortes transversales a nivel de los huesos de la cara para observar cornetes y senos nasales.

## 8) Extracción de órganos e inspección en particular

a) *Organos de la cabeza y cérvico-torácicos.*

Antes de extraer la lengua se observan las encías, paladar, dientes y fosas nasales.

El esófago se abrirá en toda su longitud, al igual que la tráquea, la que se cortará por la parte

Foto 16

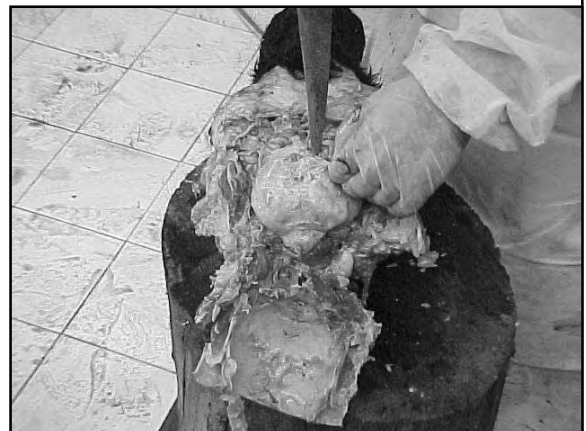



Foto 17

muscular (dorsal) (foto 17). Al llegar a los pulmones se palpan los diferentes lóbulos en busca de abscesos, bulas enfisematosas, etc. Se proseguirá el corte por los grandes y pequeños bronquios hasta llegar al borde de los lóbulos.

Se prosigue luego separando el corazón de los pulmones, cuyo saco pericárdico ya ha sido revisado en el momento de la apertura del tórax. Se observará el aspecto externo, presencia o no de grasa pericárdica, cambios de forma (dilatación), hemorragias, etc.

Se toma el corazón con la mano izquierda, de manera que el ventrículo izquierdo quede hacia la izquierda del operador y el derecho hacia la derecha y arriba. Con el cuchillo se abre primero el ventrículo derecho en forma paralela al tabique interventricular. Se prosigue hacia la aurícula a través de la válvula tricúspide y en forma de V se sale por la arteria pulmonar. El ventrículo izquierdo se corta desde la punta, se atraviesa toda la pared del ventrículo saliendo por la válvula mitral. Luego se inspecciona la aorta. (foto 18)

#### b) *Organos abdominales*

Si el intestino ha sido correctamente extraído y liberado del mesenterio, no habrá mayores dificultades para su inspección. Se abrirá con un cuchillo o una tijera en toda su longitud, registrando los cambios según la sección en la que se encuentre. Se tendrá especial atención en la válvula íleo-cecal por ser asiento de lesiones bastante específicas en algunas enfermedades, al igual que las placas de Peyer,



Foto 18

que se evidencian desde la serosa (fotos 19 y 20). El páncreas se revisará durante la extracción del intestino.

El hígado se palpará en toda la superficie y se realizarán cortes paralelos atravesando todo el parénquima y se observará el aspecto de la superficie y los bordes. Se abrirá la vesícula biliar observando su contenido y superficie mucosa.

El cuajo se abrirá por la curvatura mayor desde el cardias hasta el duodeno.

Se inspeccionará luego la redcilla, el rumen (especialmente la zona de los pilares) y el librillo, retirando el material alimenticio y revisando entre las hojas.

Los riñones (foto 21) se cortarán desde la curvatura mayor hacia el hilio, observándose los cambios de coloración, relación entre corteza y médula, presencia de cálculos, etc. Se retirará la cápsula luego de cada mitad cortada del riñón tomándola entre el cuchillo y el dedo índice por abajo y el pulgar por arriba. Se pondrá atención en la presencia de petequias, adherencias anormales de la superficie y otros cambios.

Antes de extraer el riñón es conveniente también revisar la glándula adrenal, observando particularmente la relación entre corteza y médula. Respecto a la vesícula, antes de abrirla se podrá retirar orina con una jeringa, registrando el aspecto de la misma. Luego se observará la mucosa, el grosor de la pared, presencia de pólipos, hemorragias, etc. Los uréteres se observarán por palpación en toda su longitud ante la sospecha de cálculos o posibles inflamaciones.



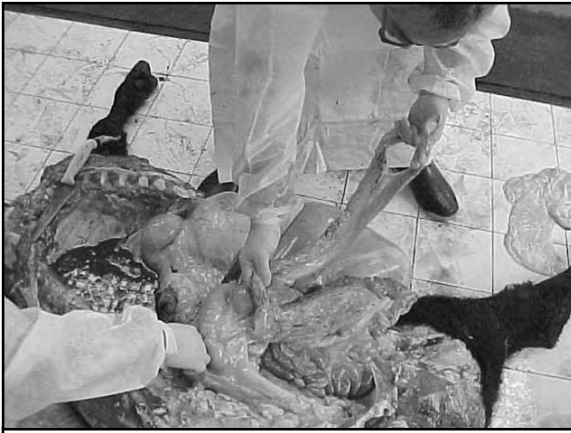

Foto 19

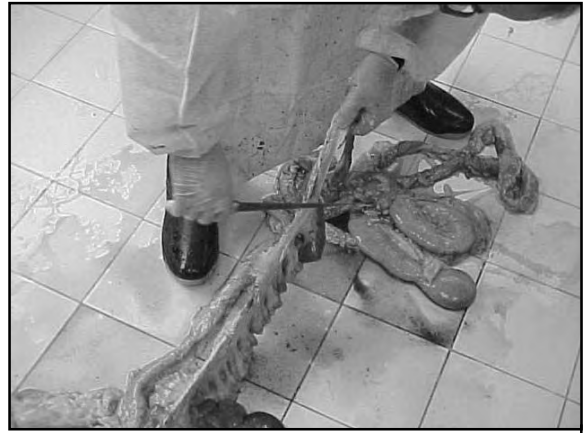

Foto 20

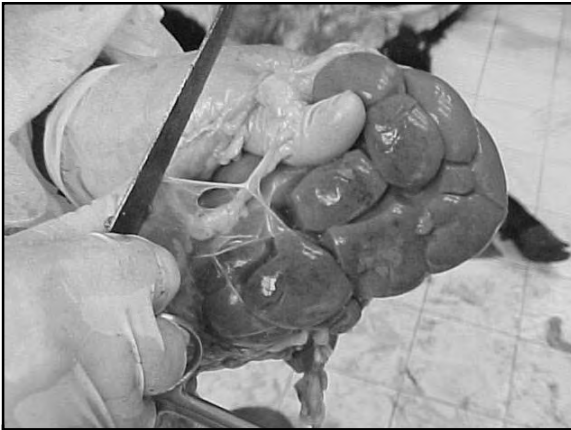

Foto 21

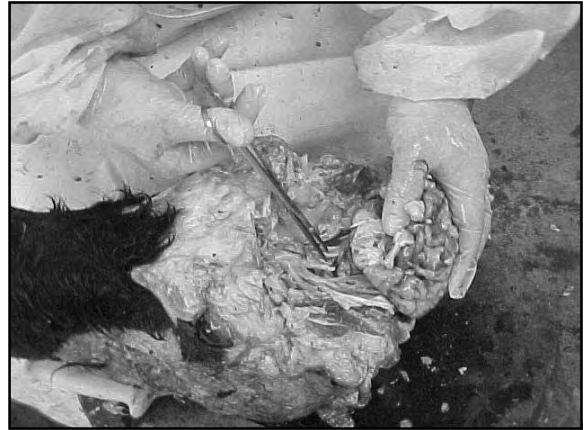

Foto 22

Por último, se inspeccionarán los órganos sexuales, revisando los testículos en su lugar y haciéndolos deslizar por el escroto, luego se revisará epidídimo, especialmente en los carneros, y el parénquima testicular con dos o tres cortes. En el pene y la uretra se tendrá especial cuidado en la región de la S peneana por ser frecuente lugar de localización de cálculos.

En la hembra se abrirá el útero y se registrará el estado de los ovarios (folículos, cuerpos lúteos, quistes, etc.)

### c) Sistema Nervioso Central

**Cerebro.** Se revisa la tapa ósea extraída, en busca de fracturas, osteítis por abscesos, etc. Se examinan las meninges en busca de exudados o hematomas.

La masa encefálica se observa y se palpa cuidadosamente (foto 22) en busca de reblandecimientos, para lo cual se puede examinar ade-

más con una lámpara ultravioleta de 350nm. La médula espinal se revisa especialmente en casos con sintomatología nerviosa compatibles con síndromes medulares. Para ello se extraen lo más posible los músculos y se corta en forma paralela a ambos lados de las apófisis espinosas, extrayendo las porciones de vértebras, cortando la duramadre y los nervios raquídeos sin tirar demasiado para no desgarrar la muestra.

### 9) Descripción de los hallazgos

Para la descripción de las lesiones se tratará de ser lo más objetivo posible, utilizando las medidas de longitud y peso en lugar de establecer comparaciones con objetos (ej: del tamaño de una naranja, de una moneda, etc.). Las lesiones se describirán por la gravedad, tamaño, forma, color, olor, consistencia, peso, posición, aspecto de la superficie de corte, características y volumen de los exudados

cuando los haya, características y volumen de los contenidos de las vísceras.

Se deberá aclarar aquellos órganos que no se revisaron (sin revisar = SR y aquello en los que no se encontró ninguna lesión (sin lesión aparente = SLA).

Se evitará usar en las descripciones términos que impliquen ya un diagnóstico (Ej.: enteritis hemorrágica; hepatitis necrótica, etc.).

Es conveniente seguir un orden metódico por sistemas y aparatos para elaborar el protocolo de necropsia, de manera que no quede nada sin registrar.

### 10) Extracción de muestras para histopatología

Si bien la extracción de muestras se tratará en otro apartado, mencionaremos aquí algunas consideraciones sobre las muestras para histopatología.

Las muestras para histología se colocarán en formol al 10% (9 partes de agua + 1 formol), de manera que el espesor de cada muestra no exceda de 1 cm.

A su vez las muestras no deberían exceder la proporción de 1 / 9, es decir una parte de muestras en 9 de formol. El cerebro se coloca primeramente entero en formol al 10% por 6 a 10 horas como mínimo, luego se corta en rebanadas paralelas sin atravesar toda la superficie

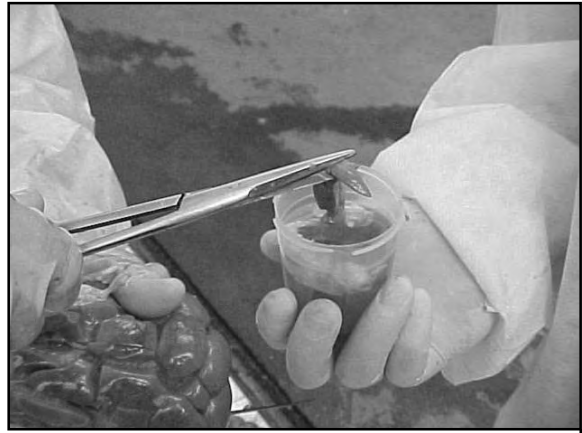


Foto 23

para no perder la relación entre las partes y se deja 3 o 4 días más como mínimo. (foto 23)

### BIBLIOGRAFÍA

1. Centro Panamericano de Zoonosis. 1981. La Autopsia. Su Aplicación en el campo .Nota Técnica N°23 .33 pp.
2. Robles, C.A. y Uzal, F.A. 1991. Guía Práctica de Necropsia en Ovinos y Caprinos. INTA. Ed. Hemisferio Sur. 18 pp.
3. Ruager J. 1969. Técnica de necropsia y Recolección de muestras. Gaceta Veterinaria 31, 222 (2-37)